Y2.45
Cb.3.48

R32001

Digitized by the Internet Archive
in 2015

https://archive.org/details/b21918326

KYSTES HYDATIQUES

DES

MUSCLES VOLONTAIRES

HISTOIRE NATURELLE ET CLINIQUE

IMPRIMERIE LEMALE ET Cie, HAVRE

KYSTES HYDATIQUES

DES

MUSCLES VOLONTAIRES

HISTOIRE NATURELLE ET CLINIQUE

PAR

Le Docteur Émile MARGUET

διαταμὼν δ' ἂν γνοίης
τάχιστα, ῥεύσεται γὰρ ὕδωρ.
HIPPOCRATE.
[πέρι τῶν εντος παθων, § 23].

PARIS
G. STEINHEIL, ÉDITEUR
2, RUE CASIMIR-DELAVIGNE, 2
1888

PREMIÈRE PARTIE

SECTION A

GÉNÉRALITÉS SUR LES KYSTES HYDATIQUES

CHAPITRE PREMIER

INTRODUCTION

Sous ce titre *Kystes hydatiques des muscles volontaires* nous nous proposons de décrire, dans une étude monographique, une forme de processus morbide, affectant le tissu musculaire, et dépendant entièrement du développement d'un kyste qui renferme un Entozoaire, Ver vésiculaire ou Parasite connu généralement sous les noms divers d'Hydatide, d'Acéphalocyste ou d'Echinocoque.

Comme on pourra facilement s'en convaincre dans la suite, ce processus est entièrement différent des autres variétés de tumeurs kystiques que l'on peut rencontrer dans le système musculaire et, pour cette raison, il nous a paru devoir exiger une étude spéciale.

Cette étude se montrait d'autant plus indiquée, qu'il n'existe pas à proprement parler, de travail complet sur une description dogmatique de la maladie hydatique des muscles de la vie de relation. Il est vrai, que quelques essais, plus ou moins heureux, ont été tentés dans cette voie ; mais, sans contester le mérite et les bonnes intentions de leurs auteurs, il n'en subsiste pas moins que, pour très peu

nombreux qu'ils soient encore, ils pèchent tous par un défaut commun : la pénurie d'observations.

Certes, nous nous défendons de toute velléité de critique, mais il nous a paru convenable de justifier l'opportunité réelle de l'apparition d'un nouveau travail sur les kystes hydatiques musculaires, en montrant que cette question, bien loin d'être vidée, offrait encore de nombreuses lacunes. C'est à combler les desiderata de ce sujet intéressant, que tendront tous nos efforts, au cours de cette étude. Loin de nous l'orgueilleuse prétention d'avoir épuisé la matière et de présenter une œuvre tout à fait originale et d'une perfection irréprochable. Notre ambition, bien que légitime, revêt des allures beaucoup plus humbles, et sera pleinement satisfaite si, à la fin de ce travail, nous avons mérité qu'on en dise : qu'il apporte son modeste tribut à la connaissance de cette singulière affection.

L'histoire des tumeurs hydatiques des muscles nous prouve que leur diagnostic est, dans l'immense majorité des cas, entouré de la plus grande obscurité, et que l'on peut compter presque autant d'erreurs d'interprétation qu'il y a eu de cas observés. Si de pareils revers n'étaient arrivés qu'à de jeunes praticiens au début de leur carrière, on serait peut être tenté de les attribuer à leur inexpérience ou à leur défaut de connaissances théoriques ; mais lorsqu'on voit les hommes les plus recommandables par leur science profonde et leur expérience consommée, prendre ainsi le change sur la nature de cette affection, n'est-on pas en droit de conclure que cette suite quasi-ininterrompue d'erreurs tient, sans nul doute, à la nature protéiforme de la lésion, à la variabilité de ses symptômes, et qu'en somme, on doit plutôt incriminer le fait pathologique que le chirurgien ?

La simple constatation de ces difficultés inhérentes au problème clinique, nous engageait implicitement à rechercher les moyens propres à en triompher. Mais une difficulté n'est surmontable qu'autant que nous pouvons l'atteindre dans sa cause ou dans son origine. La connaissance de la cause s'imposait donc, et notre premier soin était de diriger nos investigations dans ce sens. Ainsi guidé, nous n'avons pas tardé à acquérir cette conviction, qu'une des causes premières, pour ne pas dire la principale, des difficultés auxquelles vient se heurter la sagacité de l'observateur, résidait tout entière dans la trop grande indigence des éléments propres à servir de base

à son jugement. La connaissance du mal en révélait le remède ; il fallait tout aussitôt, tenter de constituer un riche et imposant faisceau de faits bien observés et probants qui, par une analyse attentive et minutieuse, pussent nous permettre de saisir et de dégager quelque lambeau de vérité. Ce but ne pouvait être atteint qu'en nous imposant une tâche longue et pénible, car elle impliquait des recherches très étendues, ingrates, difficiles même et dont le résultat final était, après tout, fort problématique. Néanmoins, cette peu attrayante et peu encourageante perspective ne nous déconcerta point et nous nous mîmes résolument à l'œuvre.

En fouillant à fond les annales de la science médicale, de tous les temps et de tous les pays, et en y joignant vingt-cinq cas inédits et quatre faits qui nous sont personnels, nous sommes parvenu à grand'peine à réunir 130 observations.

Il est vrai, qu'à côté de ces observations dont le groupement et la cohésion, forment comme la pierre angulaire de cette étude, nous mentionnons, mais en sous-ordre, 75 faits, dont 7 inédits, qui pourraient à la rigueur et pour des analystes peu scrupuleux, rentrer dans le même cadre. Quant à nous, dont la plus constante préoccupation a été de ne mettre en ligne de compte que des observations d'une exactitude rigoureuse, nous avons bien pris garde de ne pas donner dans cet écueil et de compromettre la solidité de l'édifice par l'adjonction de matériaux qui n'étaient pas à l'épreuve. Aussi, — et il importe de le dire en passant, — nous sommes-nous imposé l'obligation stricte, de ne tirer de ces faits, qui frisent, pour ainsi parler, l'équivoque, quoi que ce soit qui put servir à la composition didactique de ce travail. Si cependant nous avons consenti à faire figurer ces cas à la suite de nos observations, c'est que nous avions un triple but : d'abord, de bien montrer, par comparaison, combien il est parfois difficile de tracer une ligne de démarcation nette entre le probant et l'improbant ; puis, pour mettre en lumière une fois de plus, par des exemples pris sur le vif, combien il est regrettable de voir de précieux documents frappés d'insuffisance et devenir inutilisables par la faute de leurs auteurs qui, soit oubli, soit inadvertance, ont laissé dans l'ombre des points de la plus haute importance, notamment ceux du diagnostic anatomique ; enfin, comme preuve matérielle et indéniable du développement que nous avons donné à nos propres recherches.

Mais laissons de côté ces 75 cas, placés-là accessoirement, et tenons-nous-en à notre fond d'observations. Il est aisé de reconnaître que cette succession de faits présente dans ses parties constituantes de notables différences qu'il était impossible d'éviter ou de faire disparaître. En effet, si un certain nombre de cas, par l'exiguïté des détails ne sont, à tout prendre que de simples mentions, les noms autorisés sous lesquels ils s'abritent, pour la plupart, suffisent à eux seuls pour leur donner droit de cité. Nous estimons d'autre part, qu'il y a toujours quelque utilité, ne fût-ce que comme élément statistique, à tenir compte d'un fait authentique bien qu'il laisse à désirer par l'insuffisance de sa relation. Du reste, aux faits d'ailleurs peu nombreux qui appartiennent à cette dernière catégorie, nous pouvons fort heureusement opposer une véritable pléiade de cas bien observés, bien étudiés, voire même bien décrits ou abondent les détails cliniques ou anatomo-pathologiques. C'est surtout sur ce groupe précieux et important que nous nous proposons de fixer plus particulièrement notre attention.

En résumé, nous devons dire que notre travail table sur l'examen analytique de 130 observations d'une valeur très variable et très inégale.

Quant à leur provenance nos observations reconnaissent trois origines différentes et conséquemment forment sous ce rapport trois groupes distincts :

1° Un premier groupe qui représente le fruit de nos recherches à travers la littérature médicale tant française qu'étrangère ; c'est le groupe le plus nombreux puisqu'il compte 101 observations. Il se distingue aussi des suivants par la diversité remarquable des éléments documentaires qu'il renferme.

2° Un second groupe comporte les faits inédits, au nombre de 25, savoir : obs. 1, 10, 25, 26, 27, 38, 45, 46, 47, 48, 59, 60, 67, 74, 75, 84 *bis*, 88, 92, 93, 94, 95, 96, 110, 118 *bis* et 126, que nous devons à la bienveillante et gracieuse obligeance de leurs auteurs. Ces documents sont un trésor pour notre collection et nous ont été, en outre, d'un précieux secours pour la rédaction de cette étude.

3° Enfin, un troisième et bien modeste petit groupe réunit les quatre faits personnels (obs. 9 *bis*, 82, 83 et 109) qu'il nous a été donné d'observer au cours de nos études médicales et qui ont été comme l'embryon de ce travail. Grâce à eux nous avons pu étudier

cliniquement et pièces en mains, la maladie que nous avons entrepris de décrire. C'est là une circonstance des plus favorables dont puisse bénéficier celui qui, comme nous, s'impose la tâche de traiter un sujet, très limité dans son objet, et dont la constatation clinique peut passer pour peu commune. Pour nous, en particulier, une chance plus heureuse encore nous était réservée, car non content d'avoir pu observer les quatre faits dont nous présentons la relation, il nous a été donné de nous trouver en présence de deux autres cas que nous avons pu étudier. Dans le premier cas (obs. 26), où nous ne nous doutions guère qu'il s'agissait d'une tumeur hydatique, notre examen a laissé naturellement à désirer sous le rapport des détails ; mais il n'en a pas été de même dans le second cas (obs. 45) où le diagnostic de kyste hydatique a pu être porté d'emblée, grâce à l'existence du frémissement caractéristique. Nous ne pouvions laisser passer une circonstance aussi propice sans la mettre à profit : aussi avons-nous souvent examiné ce cas remarquable, l'étudiant longuement et en détail jusqu'au jour de l'opération et depuis surveillant la guérison dans toutes ses phases. De là il appert que nous avons pu observer six cas de kystes hydatiques musculaires, nombre suffisant, à notre avis, pour arriver à se faire une idée assez nette et assez exacte de cette affection.

En résumé, sur les 130 cas de kystes hydatiques musculaires que nous sommes parvenu à réunir et que nous croyons pouvoir considérer comme représentant tout ce qui a été publié dans la science sur la matière, nous voyons avec une satisfaction bien légitime la contribution de faits inédits et personnels que nous mettons en lumière, y figurer à elle seule pour plus du cinquième (29) ; le reste (101) provenant de la littérature médicale.

Il convient maintenant que nous fournissions quelques explications sur la manière dont nous avons compris la transcription de ces divers documents.

Il va de soi que nos observations inédites ou personnelles devaient être transcrites telles qu'elles nous avaient été confiées ou telles que nous les avions rédigées.

Pour ce qui est des autres observations tirées de la littérature médicale, nous devons dire d'abord que, d'une façon générale, nous avons toujours eu recours, en ce qui les concerne, au texte original ; et qu'ensuite, sous le rapport de la reproduction, nous avons dû

établir des distinctions et procéder différemment suivant les cas. Ainsi nous avons recopié in extenso : 1° les observations très intéressantes, très substantielles, longues ou courtes, d'où qu'elles viennent; 2° les observations d'importance moindre mais tirées d'ouvrages étrangers difficiles à se procurer ou à consulter et traduites ici pour la première fois; 3° enfin, nous avons abrégé, toujours discrètement les observations qui se perdaient en détails oiseux, inutiles ou n'ayant rien à faire avec le sujet qui nous occupe ; par contre, dans ces mêmes observations abrégées, nous avons eu soin de relever les passages importants, en les citant textuellement entre guillemets, afin de ne leur rien enlever de leur originalité.

Malgré l'emploi de l'abrégement dans une assez large mesure, les matériaux ainsi réduits, constituent encore une masse considérable et compacte, dont l'étendue semble disproportionnée à celle que présente le texte de notre étude. Nous avions prévu cette inégalité relative entre les deux tronçons de notre travail, et pour un instant, nous avions songé à tailler dans le vif et à réduire considérablement l'amplitude de notre tableau. Mais bien vite nous nous sommes aperçu, qu'un tel dessein allait directement à l'encontre du but que nous avions envisagé au début de notre tâche. Sa mise à exécution rabaissait notre recueil documentaire — (déduction faite de nos cas inédits ou personnels) — aux proportions mesquines d'un index bibliographique. Nous ne pouvions sans regret souffrir une pareille mutilation. C'était réellement faire trop bon marché de tant de temps et de soins consacrés à rassembler et à traduire, pour la plupart, des documents relativement considérables, dont quelques-uns venant de l'étranger, rares et très difficiles à se procurer, fussent devenus inabordables ou introuvables pour ceux qui, après nous, seront amenés à s'occuper du même sujet Après mûre réflexion, nous avons pensé que nous rendrions probablement un signalé service à ces derniers si, en les faisant profiter entièrement de nos laborieuses recherches, nous leur épargnions l'interminable et fastidieuse épreuve de recourir aux sources originales, et dut l'harmonie entre le texte et le bilan documentaire en être rompue, nous nous résolûmes à nous accorder la satisfaction scientifique, par contre aussi à nous imposer le lourd sacrifice pécuniaire, de publier dans son intégrité le résultat de nos investigations, conformément à nos intentions premières et selon le plan formulé précédemment.

Une autre considération importante venait encore peser dans le sens de la détermination que nous venions de prendre, à savoir : qu'aucune entreprise du genre de celle que nous tentions n'ayant été essayée avant nous au sujet des kystes des muscles, il y avait un intérêt réel à en faire l'expérience.

Telles sont esquissées les principales raisons auxquelles nous nous sommes rangé, pour adopter à l'égard de notre recueil de faits le parti que nous avons mis à exécution. On nous reprochera, peut-être, d'avoir voulu faire un peu grand, mais on reconnaîtra, nous l'espérons du moins, que nous avons fait aussi œuvre vraiment utile.

Pour épuiser ce que nous avons à dire au sujet de ces pièces justificatives de notre travail, il nous reste à indiquer comment elles ont été disposées dans leur ensemble.

En considérant que les muscles atteints par le parasite se répartissent systématiquement sur un petit nombre de régions, nous n'avons eu qu'à nous conformer à cette indication du siège anatomique et à adopter le classement par régions.

Nous avons établi cinq divisions principales répondant aux cinq principales parties du corps : tête, cou, tronc, membres supérieurs et membres inférieurs.

Chacun de ces segments a été lui-même subdivisé en régions comprenant, selon les besoins topographiques, un groupe musculaire ou simplement un organe musculaire. A chacun de ces muscles ou groupe musculaire se rattachent les cas qui les concernent.

Cette distribution régionale, par un heureux concours de circons tances, répond ici non seulement à la classification anatomique mais encore à la localisation des faits cliniques, coïncidence très avantageuse ainsi qu'on le verra dans la suite, notamment au chapitre du diagnostic.

Nous avons fait suivre chaque groupe d'observations de la mention plus ou moins brève des quelques faits qui, pour des raisons diverses, ne nous ont pas paru suffisants pour être classés dans les cas probants. Ils sont toujours accompagnés de l'indication bibliographique qui leur appartient.

Quelques cas extra-documentaires qui se recommandaient par des considérations spéciales ou exigeaient des explications particulières sans lien avec le texte, se trouvent également accompagnés de notes en conformité de leur objet.

Enfin, nous avons relégué tout au bout du recueil, l'énumération d'un certain nombre de faits tellement douteux que nous avons même hésité à leur accorder une place quelconque. Cependant comme quelques-uns d'entre eux ont été cités bien à tort comme musculaires, par des auteurs abusés, nous les avons indiqués mais pour en mieux faire justice.

Nous ferons encore observer que nous avons été obligé de bisser quatre numéros d'ordre pour pouvoir intercaler les observations de quatre faits, dont un inédit et un personnel, qui sont parvenus à notre connaissance alors que nos dispositions générales étaient arrêtées.

Il nous reste maintenant à exposer succinctement le plan que nous avons adopté dans la division de ce travail.

Notre étude, ayant pour objectif la description de l'affection hydatique en tant qu'elle ne frappe que les muscles de la vie de relation, doit nécessairement revêtir les caractères d'une monographie. Comme telle sa division est simple, en quelque sorte classique, et calquée sur le type habituel qui convient à ce genre limité d'étude. Ce type, en dehors des observations — qui, par parenthèse, dans notre cas particulier, sont assez nombreuses pour constituer une partie à part, — comprend outre l'historique, l'anatomie pathologique, l'étiologie et la pathogénie, la symptomatologie, le diagnostic, le pronostic et le traitement. Mais nous nous sommes vite aperçu, à mesure que s'étendait le champ de nos recherches et que s'accumulaient nos matériaux, que, conçue dans ces étroites limites, une telle division ne répondait qu'imparfaitement aux exigences d'une description complète. En effet, il ne faut pas perdre de vue que, dans la maladie hydatique, de même que dans toutes les autres maladies parasitaires, une dualité existe dans le processus morbide : d'une part, l'évolution propre à la genèse et au développement du parasite, c'est le côté extrinsèque de la maladie qui est du domaine de l'histoire naturelle ; et, d'autre part, la manière dont l'organe atteint est opprimé, subit et réagit en face du parasite, c'est le côté intrinsèque de l'affection qui, lui, appartient exclusivement à la pathologie. S'en tenir à l'examen pur et simple de cette dernière manifestation phénoménale de la maladie, c'est n'embrasser qu'un côté du problème morbide et en négliger le facteur primordial essentiel ; car, qui ne voit l'indissoluble lien et la connexité étroite de ces deux ordres de phénomènes ?

Théoriquement donc, la maladie hydatique des muscles comprend deux catégories d'études : l'une, qui envisage le parasite en soi et indépendamment de l'organe dans lequel il s'est fixé, étude commune à tous les kystes hydatiques en général ; l'autre, qui considère la lésion produite par le développement de la tumeur hydatique dans le muscle, étude propre au kyste hydatique musculaire. Dès lors s'impose une double division dont chacun des chefs doit répondre à l'un de ces deux objectifs : une première qui comprendra l'étude de tout ce qui touche aux kystes hydatiques en général, et une seconde qui sera consacrée à l'etude des kystes hydatiques des muscles en particulier. En procédant de la sorte nous pouvions espérer être complet, tout en ne surchargeant pas la partie purement monographique, car les considérations générales sur les kystes hydatiques en nous évitant de nombreuses redites, notamment pour l'anatomie pathologique et la pathogénie, nous permettront de mettre mieux en relief les particularités propres aux kystes musculaires.

En parlant des kystes hydatiques en général nous serons amenés à montrer qu'il s'agit là d'une espèce morbide spéciale se distinguant nettement d'autres espèces kystiques parasitaires que l'on a souvent confondues avec elle.

Enfin, l'affection hydatique reconnaissant pour cause la pénétration et la fixation dans l'organisme du germe de l'œuf d'un helminthe particulier, il y aura un intérêt véritable à faire connaître et à décrire sommairement ce Ver afin de pouvoir saisir, dans un coup d'œil d'ensemble, les métamorphoses qui marquent l'évolution cyclique de cet animal.

Nous avons ainsi cru bien faire en ne séparant pas, dans notre étude, les deux éléments nécessaires pour donner lieu au développement de la maladie hydatique : le terrain et le germe, l'homme et l'helminthe.

Cela fait, nous pourrons aborder franchement la seconde division de notre texte, à savoir : l'étude spéciale des kystes hydatiques des muscles. Après avoir défini ce que l'on doit entendre par kyste hydatique musculaire, nous ferons dans une très courte esquisse l'historique de la question, puis nous en viendrons à l'anatomie pathologique où nous donnerons les analyses micrographiques de très intéressantes pièces de kystes hydatiques musculaires qui sont, à notre connaissance, les premières qui ont été faites et publiées. Nous passerons ensuite à l'étiologie, à la statistique, à la pathogénie

où seront traitées les questions se rapportant à la transmission et à la distribution des kystes hydatiques dans l'organisme humain, au mode probable de dispersion du germe hydatique. enfin, et suivant en cela le conseil que Trousseau donnait à ses élèves de se « laisser aller aux hypothèses », nous essaierons d'une théorie d'invasion pour les muscles basée sur l'anatomie et la physiologie ; nous terminerons cet important chapitre par l'examen de la question touchant l'influence du traumatisme comme cause occasionnelle des kystes parasitaires, les kystes hydatiques multiples, la récidive, etc.

Nous aurons ainsi bien préparé le terrain pour l'étude clinique de la maladie qui fera l'objet des chapitres suivants. Nous commencerons par le chapitre de la symptomatologie, à la fin duquel, dans un paragraphe spécial consacré au frémissement hydatique, nous exposerons le résultat de nos recherches expérimentales sur les conditions de la production de ce phénomène. Puis nous aborderons successivement : les complications et l'urticaire, le diagnostic dans lequel nous ferons part d'un nouvel élément diagnostique reposant sur la connaissance du siège topographique de la tumeur, le pronostic, le traitement et enfin nous releverons dans un rapide résumé quelques-unes des plus importantes considérations auxquelles l'ensemble de notre étude nous aura amené.

En résumé, notre travail se divise en deux parties : la première consacrée au texte ; la seconde aux observations.

La première partie est elle-même scindée en deux sections : une première, section A, qui comprend les généralités sur les kystes hydatiques, la seconde, section B, qui traite spécialement des kystes hydatiques des muscles. Chacune de ces sections est subdivisée en chapitres qui, pris à part, répondent à l'un des titres énoncés précédemment. Quand il y a lieu, les chapitres sont eux-mêmes décomposés en paragraphes consacrés aux différentes parties ou éléments qui y ressortissent.

Avant d'entrer de plain pied dans notre étude, qu'il nous soit permis de manifester, à cette place, l'amer regret que nous éprouvons de laisser sans solution un des problèmes les plus palpitants de l'étiologie parasitaire : nous voulons parler de la question si controversée de l'influence du traumatisme sur la production des kystes hydatiques musculaires. Cette question si intéressante à laquelle nous nous étions attaché avec passion dès le début de nos recher-

ches, que nous nous proposions de résoudre par la méthode expérimentale et pour laquelle nous étions disposé à faire les plus grands sacrifices, nous n'avons pu malheureusement en aborder l'étude faute de l'agent indispensable : le tœnia echinococcus. Et cependant pour atteindre ce but, nous n'avons épargné ni les démarches, ni notre bonne volonté, ni la constance dans l'attente. Quinze mois durant, nous n'avons cessé d'espérer un résultat heureux ; puis à la fin le temps presse, cette expectative ne peut s'éterniser davantage et nous devons, malgré tout, rompre avec nos espérances et abandonner nos projets.

Itérativement au chapitre du traumatisme, nous aurons l'occasion de revenir sur cet important sujet.

Il est vrai qu'au milieu de ces alternatives si diverses et finalement si décevantes, nous nous sommes senti constamment soutenu et fortifié par les encourageantes paroles et les judicieux conseils de notre éminent maître, M. le professeur Laboulbène qui, d'un bout à l'autre de notre tâche n'a cessé de nous prodiguer les marques de la plus gracieuse et de la plus parfaite bienveillance. Que ce savant maître nous permette de lui renouveler ici l'expression de notre très vive et très respectueuse reconnaissance.

Si nous avons été assez peu favorisé par les circonstances pour laisser, dans l'exécution de notre programme, une lacune qui nous pèse, pour autant, nous n'avons pas négligé d'explorer avec soin les côtés accessibles de l'étude, encore suffisamment intéressante et étendue, des kystes hydatiques musculaires, et notamment les parties zoologique et clinique ; car, dans notre désappointement, nous avons fait nôtres ces paroles consolantes que M. le professeur Lannelongue met en tête de son remarquable Traité des kystes congénitaux : « Lorsqu'on ne parvient pas à éclairer complètement un point scientifique, en déterminer les limites, séparer nettement le connu de ce qui reste à découvrir et à démontrer, n'est-ce pas déjà une œuvre utile et pleine d'intérêt, malgré les regrets qu'elle laisse de ne pas aboutir à une solution définitive ? » Nous avons donc soumis à une analyse rigoureuse les nombreux faits recueillis dans ce travail, nous nous sommes efforcé de les interpréter de notre mieux, de façon à en dégager des données utiles à la connaissance exacte, au diagnostic et au traitement de cette étrange affection. Puissions-nous avoir atteint le but que nous nous sommes proposé.

CHAPITRE II

ÉVOLUTION DU KYSTE HYDATIQUE ET TERMINOLOGIE

« Le développement des Vers vésiculaires au milieu des organes de l'économie animale est, sans contredit, un des phénomènes les plus inexplicables qu'ait fait connaître l'étude de l'histoire naturelle. »

LAENNEC, *Mémoire sur les Vers vésiculaires*, 1804, p. 9.

Quand on parcourt cette partie de la littérature médicale qui traite des kystes hydatiques et de leurs parties constituantes, on est frappé de la confusion qui existe dans l'emploi des termes appelés à désigner ces diverses parties. Même de nos jours l'entente n'est pas établie, non seulement entre les médecins, mais encore parmi les helminthologistes, si bien que des divergences subsistent toujours, au grand détriment du progrès scientifique. Nous avons pensé qu'il était peut-être temps de faire cesser ce funeste imbroglio, en établissant une nomenclature simple, précise qui ne prêtât à l'équivoque par aucun de ses termes.

Nous allons donc tenter de préciser le sens exact qu'il convient d'attacher aux expressions qui se rencontreront si souvent sous notre plume au cours de ce travail. Dans un exposé didactique et critique, cette spécification quoique toute de convention, nous a paru indispensable. Par la suite, nous ferons valoir les raisons qui nous ont entraîné à donner la préférence à une expression plutôt qu'à une autre. Nous avons surtout en vue les dénominations suivantes : *Kyste hydatique*, *Vésicule hydatique*, *hydatide* et *échinocoque*. Cette courte nomenclature n'a d'autre ambition que de chercher à fixer d'une façon définitive une terminologie notoirement défecteuse tant par sa

capricieuse mobilité que par l'arbitraire de ses appellations. Puisse-t-elle enlever les suffrages du public médical, et, dans le cas particulier, servir de base au langage technique.

Mais avant d'aborder l'examen détaillé de ces expressions, spéciales à la description anatomique, et des objets qu'elles représentent, nous devons nous expliquer au sujet d'un mot que nous nous sommes vu contraint de conserver, il est vrai, avec deux orthographes différentes pour désigner deux choses également différentes. Nous entendons parler du mot *Hydatide* que nous écrirons suivant l'un ou l'autre sens avec *H* majuscule ou avec *h* minuscule. Ecrit avec H nous faisons du mot *Hydatide*, le synonyme de *Ver vésiculaire hydatique*, de *Cystique hydatique*, c'est-à-dire qu'il sert à désigner l'*Entozoaire*, le *Parasite*, l'*être doué d'animalité* qui procède par métamorphoses successives et directes de l'*Embryon* du *Tænia echinococcus*. En un mot, *Hydatide* est le nom spécifique pris dans le sens de la généralité collective. Sous cette forme il est l'analogue des mots *Cysticerque* et *Cœnure*.

Nous avouons que c'est bien à regret que nous conservons dans ce sens, le mot Hydatide et nous nous empressons d'annoncer que nous l'emploierons le plus rarement qu'il nous sera possible, afin d'éviter précisément de tomber dans la faute que nous voulons corriger. Nous reconnaissons volontiers que le mot Hydatide, suivant qu'il est pris dans l'une ou l'autre acception se présente avec une orthographe différente; mais si cet artifice permet d'éviter la confusion au lecteur, il perd cet avantage qui ne peut exister dans le langage parlé. Aussi bien, si nous avions pu avoir l'autorité nécessaire, d'une part, pour nous affranchir du joug de la routine qui nous impose ce mot dans le sens que nous entendons, et d'autre part, pour lui substituer une autre dénomination et la faire prévaloir, nous aurions, disons-nous, adopté, au lieu et place du mot *Hydatide*, celui de *Cystique hydatique* qui éviterait à jamais l'équivoque et qui rentre dans la façon dont on conçoit les classifications les plus modernes (A. Villot).

Le caractère plus spécialement médical de notre description nous tient éloigné de vues générales sur le ver vésiculaire hydatique; circonstance heureuse qui nous permettra d'être sobre de l'emploi du mot *Hydatide* et diminuera d'autant l'inconvénient que peut présenter l'usage de ce terme.

Kyste hydatique, *Vésicule hydatique*, *hydatide*, *échinocoque* sont des

expressions qui s'appliquent à des produits complexes, se différenciant les uns des autres, non seulement par leur origine, leurs caractères morphologiques et l'époque de leur apparition, mais encore et surtout par leur mode de formation, leur marche, leur rôle dans l'ensemble de l'évolution parasitaire et morbide et leur destinée prochaine. Et pourtant, tous relèvent et subissent l'influence de la même cause génératrice, de la même impulsion vitale, si je puis dire ; tous sont les anneaux distincts et variés d'une même chaîne, et par une filiation continue, harmonieuse, fatale, procédant pour la plupart l'un de l'autre, tendent solidairement au but que leur a assigné la nature.

Il nous a semblé que ces liens d'étroite parenté nous traçaient, comme un fil d'Ariane, la voie à suivre dans l'étude de ces diverses productions. En procédant, selon l'ordre présumé naturel de leur évolution, nous avons pensé que la description y gagnerait en simplicité et en exactitude, parce que l'objet visé est mieux connu, mieux saisi dans ses détails lorsqu'il a été envisagé et suivi dans toutes ses périodes de développement.

Cette voie sûre mais un peu longue, nous entraîne forcément à faire une brusque incursion dans le domaine de l'anatomie pathologique, nous pourrions même ajouter dans celui de la zoogénie parasitaire ; car, dans l'espèce, il est difficile de dissocier les deux choses ainsi qu'on le verra incessamment.

Que doit-on entendre par *kyste hydatique ?*

Dans l'état actuel de la science sur ce point, on doit entendre par *kyste hydatique* (1) toute tumeur qui, dans l'organisme humain ou dans celui de certains animaux, résulte du développement naturel de *l'embryon hexacanthe, oncosphère, larve gélatineuse* ou *proscolex* du *Tænia echinococcus* (von Siebold), *Tænia nana* (van Beneden). Cette tumeur représentant, dans le cycle vital de ce Cestode, son *état vésiculaire* ou *deuxième forme larvaire*, et son *état prolifère.*

(1) Une seule restriction à cette appellation s'impose : c'est le cas où l'embryon hexacanthe se développe dans le calibre d'une veine, ou la cavité d'une séreuse, ou le poumon (J. Cruveilhier), car alors la formation du kyste périgène ou adventif n'a pas lieu, du moins souvent.

I. — État vésiculaire.

Les kystes hydatiques sont des tumeurs d'une constitution variable, non uniforme, souvent complexe, mais grossièrement et schématiquement figurées par une poche ou cavité sans ouverture renfermant un contenu généralement liquide dans lequel flottent ou non des corps spéciaux et divers.

Comment se développent de telles tumeurs ?

Nous avons dit, que tout kyste hydatique était dû au développement de l'embryon hexacanthe, larve gélatineuse du Tœnia echinococcus. Lorsque cet être infime entraîné par le torrent de la circulation — par des voies que nous chercherons à préciser ultérieurement (voir ch. X, § 1), — est arrivé à son stage de repos, dans un muscle par exemple, il commence par perdre ses trois paires de spicules, qui lui avaient servi à perforer les tissus. Ses dimensions s'accroissent, il devient vésiculeux en même temps qu'il se transforme. Ces phénomènes initiaux ont pour résultat d'exercer une action irritative sur les tissus ambiants et notamment sur la trame conjonctive qui s'épaissit, devient plus dense, plus consistante et finit par former un petit sac fermé ou coque cellulo-fibreuse très fine et très ténue qui sert de capsule protectrice à l'embryon en voie de modification. C'est le *kyste adventice* ou *adventif* à son origine, à l'état naissant.

Pendant ce temps-là, l'embryon accomplit sa transformation et, tout en augmentant de volume, il sécrète à sa surface une matière spéciale qui s'organise en une couche cuticulaire, transparente, anhiste, homogène, élastique qui s'accroît en épaisseur avec l'âge. Ainsi au quatrième mois, à partir de l'époque de l'infestation, Leuckart (1), qui a le premier et un des mieux étudié cette genèse, l'a vu atteindre 20 à 25 μ. A cette date, cette couche cuticulaire représente un utricule microscopique, sphéroïdal, clos de toutes parts, et mesurant environ $0^{mm},3$, de diamètre. C'est une véritable *vésicule*, c'est à elle et à elle seule que nous réservons, et pour toute la durée de son existence, le nom de *Vésicule hydatique* (*Membrane*

(1) Leuckart. *Die Blasenwürmer und ihre Entwickelung.* Giesen, 1856, in-8.
Idem. *Die menschlichen Parasiten und die von ihnen herrührenden Krankheiten*, t. I et appendice t. II, p. 859. Leipzig und Heidelberg, 1867.

hydatique, *Vésicule-mère*, *Hydatide-primitive*, *Hydatide-mère*, *Hydatide*, *Echinocoque*, suivant les auteurs), car elle ne tardera pas à mériter cette qualification : *hydatique*. En effet, à cette période (4e semaine), elle ne contient encore aucun liquide ; sa petite cavité sert seulement de réceptacle aux débris concrets de l'embryon transformé qui se montrent sous l'aspect d'un magma granuleux où se voient éparses de brillantes et volumineuses granulations de nature graisseuse, plus abondantes et comme condensées au voisinage et à la face interne de la *zone cuticulaire*. Leuckart aurait même constaté entre le kyste adventif et la face externe de la Vésicule hydatique un mince enduit de substance crémeuse à laquelle Neisser serait tenté d'attribuer un rôle dans la nutrition de la jeune vésicule.

L'ensemble constitué par le kyste adventif d'une part, la Vésicule hydatique et son contenu de l'autre, nous offre la triade essentielle et élémentaire de tout *kyste hydatique*.

Examiné quatre semaines plus tard, soit huit à compter de l'infestation, le kyste hydatique est ainsi modifié : la petite tumeur a presque doublé de volume, son diamètre est d'environ 2 millim., on voit par parenthèse que l'accroissement se fait avec une extrême lenteur ; le kyste adventif a légèrement grandi, mais il a proportionnellement moins gagné en épaisseur que la Vésicule hydatique, dans laquelle on peut déjà saisir la disposition lamellaire des couches concentriques. La petite sphérule massive que représentait son contenu granuleux, s'est éclaircie par le fait de la liquéfaction partielle de celui-ci, et de la production endosmotique d'un liquide limpide qu'exhale la face interne de la Vésicule hydatique. Ce liquide a pris la place des granulations centrales qui, dissociées, refoulées à la périphérie ont simultanément subi une différenciation : sphériques ou ovales, à leur origine, elles sont devenues angulaires ou se sont allongées en diverses directions se superposant en deux couches de cellules de volume différent, les plus grosses excentriques les plus petites sous-jacentes aux précédentes, et entre ces deux couches, comblant les lacunes intermédiaires, se trouvent des cellules visiblement étoilées. En s'agglomérant et se tassant contre la face interne de la Vésicule hydatique, ces éléments cellulaires ont fini par se constituer en une membrane intérieure, parenchymateuse, appelée *membrane fertile* (Ch. Robin), ou *germinale* (Goodsir, Huxley, J. Müllers), ou *couche proligère*.

Après dix-neuf semaines à dater de l'infestation, la Vésicule hydatique mesure 14 millim. en moyenne et ne présente encore aucune trace de nouvelle génération. On constate seulement que sa paroi, épaisse de 0mm, 2, représente une cuticule formée par la stratification très nette de couches ou lamelles concentriques, constituées par une substance particulière homogène, anhiste, élastique, fragile, transparente. blanchâtre, opaline d'une consistance rappelant celle du blanc d'œuf légèrement durci. Cette paroi jouit de propriétés endosmotiques très manifestes, ainsi que l'a démontré J. Cruveilhier. Aussi l'abondance du liquide exhalé tend-il constamment à produire la distension et l'agrandissement de la Vésicule. On dirait même que celle-ci témoigne de cet excès de tension par la présence d'un délicat réseau de fines gerçures à sa surface extérieure, ce qui lui donne une apparence craquelée. Cette couche superficielle s'exfolie, se détruit et fait place aux strates sous-jacentes, tandis qu'à la face interne de la cuticule, au voisinage de la membrane germinale apparaît une nouvelle strate refoulant à la périphérie ses congénères qui lui sont superposées : c'est une genèse par poussées excentriques, successives et continues. Il est remarquable que ce sont les couches les plus jeunes, les plus centrales qui sont les plus distinctes bien qu'étant les plus minces. Suivant Lücke, la paroi de la Vésicule est chimiquement composée d'une substance de nature chitineuse renfermant de la glycose. C'est une matière hyaline, non protéique (Frerichs), ne présentant aucun élément cellulaire ou granuleux bien net, sans fibres ni fibrilles, disposée par lamelles concentriques toutes semblables entre elles, ayant à peine 2 à 3 μ d'épaisseur (Ch. Robin), s'emboîtant les unes dans les autres ; d'une faible consistance, faciles à déchirer, elles peuvent dans certains cas s'isoler. Si on les sectionne, elles se recroquevillent en s'enroulant selon leurs bords à la façon des membranes élastiques.

La Vésicule hydatique forme la caractéristique des kystes hydatiques ; elle en est la condition nécessaire et absolue ; sa présence et son importance sont capitales ; elle est comme le squelette et le substratum de toutes les autres parties constituantes de ces singulières productions. Nous ne saurions mieux mettre en relief sa valeur qu'en citant ce passage de Davaine dont on ne peut récuser la compétence : « La Vésicule, dit-il (1), est la partie fondamentale

(1) Davaine. *Dict. encyclop, des sc. méd.* 1re s., t. XXIV, p. 604.

du ver cystique. Elle n'est point un appendice plus ou moins inutile du scolex ; elle n'est point produite par lui, ni simultanément avec lui. La Vésicule apparaît avant tout autre organe dans l'évolution du tænia ; c'est d'elle que procèdent les premiers rudiments de la tête, et plus tard l'appendice plus ou moins long qui la supporte. Ce fait se constate avec évidence sur les vers vésiculaires polycéphales.... Le rôle de la Vésicule par rapport au scolex, peut donc être comparé à celui du blastoderme par rapport à l'embryon. La vésicule blastodermique apparaît d'abord, l'embryon s'en dégage et se développe, puis, lorsque le fœtus est constitué, la vésicule primordiale, avec toutes ses dépendances, se détruit ; de même la vésicule primordiale de tænia donne naissance au scolex et se détruit lorsque celui-ci est appelé à vivre dans de nouvelles conditions ».

Nous avons vu précédemment, comment se formait, à la face interne de la Vésicule hydatique, la membrane germinale qui en forme le revêtement intérieur. Cette membrane que Goodsir a découverte, et qui a été bien étudiée par Ch. Robin sous le nom de membrane fertile, est encore à la dix-neuvième semaine, extrêmement mince, car elle mesure à peine 120 μ d'épaisseur. Cependant sa structure membraneuse s'est perfectionnée ; elle consiste en un stroma fibrillaire infiltré de granulations élémentaires, à la face interne duquel apparaissent à une certaine époque, selon Naunyn, un nombre variable de cils vibratiles, isolés ou disposés par groupes de 10 à 15. Elle renferme également de petits corpuscules calcaires, composées de carbonate de chaux, réfractant fortement la lumière et qui offrent généralement une forme lenticulaire, parfois on en trouve plusieurs accolés ce qui leur donne un aspect moniliforme. Ces petits grains calcaires ne se rencontrent qu'à une époque où la Vésicule hydatique a atteint la grosseur d'une aveline. Ils ne diffèrent, de ceux que l'on observe sur le cou du tænia adulte, que par ce fait que, soumis à l'action de l'acide chlorhydrique ils ne dégagent pas de gaz. Traités par les acides minéraux, ces corpuscules ne réfractent plus les rayons lumineux et laissent une gangue vésiculeuse hyaline, parfaitement transparente, conservant la forme du corpuscule.

Telle se présente la membrane germinale avant la période de génération des *vésicules proligères* (*Brutkapsel*). Mais, pour des raisons qui nous échappent, — peut-être, par perversion de l'impul-

sion vitale originelle ou par déviation nutritive ou par toute autre cause aussi hypothétique, — le processus de néo-formation cellulaire qui amène la constitution de la membrane germinale n'aboutit pas toujours ; il y a une sorte d'avortement dans l'évolution embryonnaire. Quoi qu'il en soit de la cause, il est certain que l'on observe assez fréquemment l'absence de la membrane germinale, et notamment, selon quelques auteurs, quand l'embryon échoue dans les organes du tronc et des membres (obs. 9 *bis* et 70). Dans ces cas, la Vésicule hydatique n'en poursuit pas moins son évolution normale. Protégée par son kyste adventif et contenant le liquide hydatique elle forme un kyste hydatique complet qui peut atteindre les limites extrêmes des tumeurs de cette espèce, sans que rien soit changé dans le nombre et le rapport de ses parties constitutives. En général, tout se réduit à un épaississement des parois du kyste adventif et de la Vésicule hydatique qui est directement proportionnel à l'augmentation du liquide intérieur (Cruveilhier). Il en est de même dans le cas où la membrane germinale s'étant formée réellement est atteinte. au cours de son développement, de quelque trouble de nature inconnue qui, tout en abolissant sa fonction germinale virtuelle, modifie ses propriétés physiques. altère sa consistance, diminue sa puissance d'adhésion à la Vésicule hydatique, la détache ensuite et finalement la fait entrer dans une voie de régression et de destruction totale. On comprend aisément que, en cette occurrence, une membrane aussi fine et aussi ténue que l'est la germinale, laisse à peine trace, dans le liquide hydatique, des produits de sa décomposition ; et admettre qu'une membrane germinale a pu exister à un moment donné sans que rien d'appréciable puisse permettre de l'affirmer dans l'avenir. Une tumeur ainsi constituée nous montre le kyste hydatique *simple* et *stérile* dont la Vésicule hydatique représente pour le ver vésiculaire, un état neutre comparable peut-être, à ce que l'on voit chez les fourmis ouvrières, puisqu'elle est inapte à produire des gemmes capitulaires. Elle est frappée d'infécondité et répond à l'*acéphalocyste* de Laënnec. Incluse dans son kyste adventif, elle forme le *kyste acéphalocyste* ou *kyste hydatique simple* dont nous ferons notre *premier type.*

II. — État prolifère.

A. — *Période scoléciparienne.*

En même temps que nous poursuivions, dans le paragraphe précédent, le mode de naissance et le développement initial des parties essentielles et élémentaires d'un kyste hydatique simple, nous avons pu voir aussi, comment l'incapacité germinale dans la Vésicule hydatique assurait la pérennité de l'état vésiculaire ou première phase de la transformation du proscolex.

Mais, les choses ne se passent pas toujours aussi simplement. La Vésicule hydatique peut être le théâtre de phénomènes aussi compliqués que curieux et intéressants, qui marquent, dans l'évolution de l'embryon modifié, une nouvelle et importante période.

Nous avons vu comment naissait la membrane germinale. Or, lorsque la Vésicule hydatique a acquis le volume d'une cerise, et que la membrane germinale doit accomplir sa prolifique destinée, on voit, ordinairement, la face interne de cette membrane se couvrir d'un nombre parfois considérable de petites productions utriculaires, disposées par groupes plus ou moins rapprochés, dont l'intérieur est farci d'animalcules qui ne sont autres que des *échinocoques, scolex, capitules* ou *têtes de tænias.*

Comment se forment ces productions utriculaires et les échinocoques qu'elles renferment ?

Leur mode précis de développement a été le sujet d'interminables débats entre Leuckart et Naunyn. Sans entrer dans l'examen détaillé des opinions émises par ces deux auteurs, nous nous contenterons d'exposer sommairement ce qui en est intéressant ou semble devoir être acquis depuis que les remarquables et savantes recherches de M. Moniez (1) sont venues jeter quelque lumière sur ce sujet encore si obscur et si ardu.

La membrane germinale commence par présenter de petits foyers de prolifération cellulaire, qui proéminent légèrement à sa surface interne, puis s'accusent, sous forme de mamelons au sommet des-

(1) Moniez. *Mémoire sur les Cestoïdes.* Lille, 1881, in-8.

quels s'agitent un nombre variable de cils vibratiles. Chacun de ces petits cônes reste plein tant que sa hauteur ne dépasse pas le double de l'épaisseur de la membrane germinale, mais alors ils se creusent d'une minuscule cavité centrale, sphérique, qui se remplit de liquide, analogue à celui que contient la Vésicule hydatique. Ce sont alors de petites excroissances piriformes, creuses qui adhèrent à la membrane germinale, par une mince bandelette parenchymateuse. Leur cavité s'agrandit graduellement, puis on ne tarde pas à distinguer deux couches dans la paroi : l'une externe, celluleuse plus épaisse, qui n'est autre que la granuleuse de la membrane germinale refoulée ; l'autre interne, très mince représente une véritable cuticule. Ces expansions papillaires ne cessent de croître, mais à mesure que leur cavité devient plus spacieuse leur paroi s'amincit. Elles forment ainsi ce que l'on désigne sous le nom de *vésicules proligères* (Brutkapsel) ou *formatrices* des échinocoques. Ces vésicules peuvent apparaître en nombre considérable, parfois par milliers. Vues par transparence, sur une Vésicule hydatique isolée, elles se présentent sous l'aspect d'un riche semis de petits grains de semoule dispersés à sa surface.

Comment les échinocoques procèdent-ils de ces vésicules proligères ?

A l'heure actuelle leur mode de génération n'est pas suffisamment élucidé ; c'est encore une question controversable et controversée par les plus émérites observateurs.

Selon Leuckart : de la vésicule proligère agrandie et amincie se dégagerait vers l'extérieur, — c'est-à-dire, dans la cavité même de la Vésicule hydatique tapissée de sa membrane germinale, — sous forme de diverticule allongé une expansion de la paroi de la vésicule proligère, qui est à cette dernière ce qu'un doigt de gant est au gant entier. Ce bourgeon lagéniforme est absolument dépendant de la vésicule proligère. Nous ne pouvons mieux comparer le rapport réciproque de ces deux parties — toute proportion gardée — qu'à l'image d'une bouteille renversée dont le col s'engagerait, en se confondant, dans le goulot d'une bonbonne sphérique ; ces deux récipients étant faits du même verre et d'une seule pièce : la bonbonne représentant la vésicule proligère et la bouteille le bourgeon capitulaire. Celui-ci offre une paroi un peu plus épaisse que celle de la vésicule, qui lui a donné naissance, et sa cavité est tapissée par la mince cu-

ticule que nous savons. Le fond de ce bourgeon se renfle un peu et prend une forme en cul de bouteille, aplati, faisant une légère saillie du côté du liquide hydatique; c'est aux dépens de ce renflement que se forme le rostre autour duquel se groupent sous deux rangées les crochets et les quatre ventouses : ce sont les rudiments de la tête.

A peine celle-ci est-elle constituée que le bourgeon se dévagine, rentre dans la cavité de la vésicule pour s'y fixer, ou pour poursuivre notre grossière comparaison : le cul de bouteille incrusté du scolex descend vers le goulot, puis franchissant cet orifice pénètre dans la bonbonne entraînant à sa suite la bouteille entière qui s'y retrouve à l'envers, la paroi interne étant devenue externe.

L'opinion de Naunyn est contradictoire. Selon lui, tout se passe dans la vésicule proligère ; il n'y a jamais d'expansion ou de gemme externe.

D'après Moniez, les têtes se forment d'une façon sensiblement différente : elles naissent bien dans l'épaisseur de la membrane de la vésicule proligère, par un épaississement discoïde qui s'élève ensuite sous la forme d'un petit mamelon, toujours solide. La base de ce petit cône prend de l'extension en gagnant l'extérieur de la vésicule proligère, c'est-à-dire en refoulant en dehors la membrane germinale qui lui sert d'assise, — contrairement à ce que professaient Naunyn et Rasmussen. — Simultanément, le sommet du cône grandit, s'allonge, mais en sens inverse du côté de la cavité de la vésicule proligère, soulevant puis écartant la cuticule, il vient faire saillie à l'intérieur où il se développe en liberté, sous la forme d'un bourgeon d'abord demi-sphérique, puis plus ou moins globuleux, toujours adhérent à la paroi.

Ceci n'est que la période préparatoire de la formation de l'échinocoque. Le scolex se produit de la façon suivante :

A l'extrémité antérieure et libre du bourgeon se forme une proéminence mamelonnaire rattachée au corps saillant du bourgeon par une sorte de collerette limitée par un bourrelet. En arrière du point d'insertion de ce bourrelet sur la base du mamelon, on aperçoit un assez grand nombre de petites épines disposées sur plusieurs rangées dont les dernières sont caduques et éphémères, tandis que celles des deux premiers rangs sont permanentes ainsi que Wagener l'avait déjà dit, et deviennent la souche des crochets véritables. Petit à petit le mamelon devient moins saillant et rétrocède dans l'intimité

du bourgeon, s'invagine en entraînant les rangées de crochets. A ce moment, les cellules granuleuses qui entraient dans la constitution du bourgeon cessent d'être distinctes, notamment dans la partie postérieure où elles sont remplacées par des stries longitudinales. Simultanément, la base d'implantation du bourgeon sur la paroi de la vésicule proligère s'est peu à peu rétrécie, étranglée, à tel point que celui-là n'est plus relié à celle-ci que par un pédicule très court et canaliculé. Ce pédicule livre passage à deux cordons vasculaires qui seraient dépendants de la membrane germinative. Leuckart aurait même suivi quatre vaisseaux longitudinaux qui, traversant le pédicule, iraient aboutir à la couronne de crochets où ils s'anastomoseraient circulairement. Huxley et Cobbold nient leur existence. Par contre, Huxley aurait vu des vaisseaux qui se perdaient dans les granulations du parenchyme du scolex.

Le bourgeon constitué en scolex présente une paroi hyaline, finement striée sur les faces musculaires (?), d'après Leuckart, peut-être à cause de leur rétractilité. Le corps est parsemé de granulations formées de carbonate de chaux et de phosphate de chaux, unis à une substance organique (Laboulbène) (1). Dans l'intérieur, on observerait parfois des cils vibratiles (Lebert).

Dans certaines circonstances, rares à la vérité, on voit des diverticules se détacher de la vésicule proligère, saillir à son extérieur, et des échinocoques se développer dans leur cul-de sac. Ces faits sont exceptionnels, ils ont induit en erreur Leuckart qui croyait ce mode de développement général. Ils ne représentent pas davantage, comme le pensait Naunyn, des évaginations des bourgeons internes, sous l'influence du froid.

Il faut donc conclure, des observations les plus récentes, que les échinocoques se développent toujours à l'intérieur des vésicules proligères. Leur nombre est très variable dans chacune d'elles, le plus ordinairement de cinq à vingt, il peut s'élever à trente, Moniez en a compté jusqu'à trente-quatre. On les y rencontre à des degrés très divers de développement. Si nombreux qu'ils soient, les vésicules proligères, qui les encapsulent, ne dépassent pas le volume d'un grain de pavot ou de semoule. On les trouve, tantôt saillants ou dé-

(1) A. Laboulbène. *Note sur les corpuscules calcaires des échinocoques* (Mémoires de la Société de biologie, 5e s., t. II, p. 57, 1870, pl. III).

vaginés, mesurant une longueur totale de 0,3 de millim. : le rostellum en avant, entouré de sa double garniture de crochets et armé de ses quatre ventouses de nature musculaire (Davaine), toutes ces parties formant le segment antérieur de l'animal, tandis que le segment postérieur, cylindro-conique plus étroit, se termine soit par une base large, soit le plus souvent par un mince pédicule; tantôt on les observe invaginés, affectant une forme sphérique ou ovoïde : le rostre, les crochets et les ventouses rentrés, plongeant dans la petite masse, le pôle capitulaire, comme ombiliqué, ce qui donne à l'ensemble un faux air de pomme microscopique.

Dimensions à part, les crochets de l'échinocoque sont assez semblables à ceux du tænia adulte. La différence porte sur la longueur qui est moindre et leur base qui a une forme plus effilée. Leuckart assigne aux grands crochets une longueur totale de 30 μ et aux petits 24 μ. M. R. Blanchard (1) a trouvé pour chacun un chiffre sensiblement inférieur. D'après ses recherches les grands crochets n'auraient que 23 μ de longueur totale, et les petits que 20 μ. Les dernières mensurations concordent mieux avec celles de Davaine (20 à 22 μ). Le nombre des crochets est, suivant ce dernier auteur, de quarante-quatre ou plus. Particularité intéressante à signaler : les crochets des échinocoques ne sont à proprement parler qu'une ébauche de crochets réduits à la griffe, le talon étant à peine esquissé et quasiment frustre. Ce n'est que dans le Cestode adulte que les crochets acquièrent leur forme pure et définitive.

Autrefois on admettait généralement que, lorsque le scolex était arrivé à l'état mûr, c'est-à-dire à son complet développement de tête de tænia, il se détachait de son support. La vésicule proligère, devenue inutile, se rompait, laissant librement flotter le scolex dans le liquide de la Vésicule hydatique. Il paraîtrait, suivant Naunyn et Leuckart, qu'il n'en est rien. Toujours les échinocoques restent adhérents et les vésicules proligères n'éclatent jamais ; car, il y aurait entre la membrane germinale, la vésicule proligère et les capitules, un lien étroit établi par un système vasculaire commun. Quand des scolex sont trouvés flottants, on reconnaîtrait facilement à leur partie postérieure les vestiges d'un lambeau de la vésicule proligère qui témoignerait de leur séparation violente.

(1) Raphael Blanchard. *Traité de zoologie médicale.* Paris, 1886, p. 430.

Cette opinion n'est pas acceptée sans conteste. Livois, puis après lui Klencke, Davaine et M. le professeur Laboulbène pensent que, lorsque l'échinocoque a atteint son complet développement, son funicule caudal peut se rompre et l'animalcule devenir libre et flottant dans le liquide hydatique.

L'étude des phénomènes auxquels nous venons de consacrer ce paragraphe nous montre, que l'on peut observer autre chose que l'accroissement pur et simple de la Vésicule hydatique et de son liquide ; elle nous apprend, en outre, que la membrane germinale peut s'y développer librement et pousser des bourgeons qui donnent naissance à des têtes de Cestode ou échinocoques, lesquels marquent le terme de l'évolution larvaire de l'embryon hexacanthe. État rudimentaire, mais nécessaire et fatal du Cestode pour qu'il puisse atteindre l'état parfait, adulte ou rubanné, ce à quoi il ne peut prétendre qu'en changeant d'habitat, circonstance sur laquelle nous aurons lieu de revenir chemin faisant. Pour l'instant, nous nous contenterons d'attirer l'attention sur ce fait que cette génération scoléciparienne peut être seule à compliquer l'évolution de la Vésicule hydatique : les deux phénomènes étant connexes et presque contemporains. Tout peut en rester là, et le kyste hydatique qui comporte une telle Vésicule hydatique peut acquérir les dimensions extrêmes de ces sortes de tumeurs, sans voir surgir aucune autre conjoncture. Cette forme de kyste hydatique est fréquemment observée chez les porcs et les moutons, moins souvent dans l'espèce humaine, où elle représente notre *second type*.

Nous appellerons donc un kyste hydatique de ce genre : kyste hydatique *fertile* ou à *échinocoques*. En effet, nous réservons exclusivement le nom d'*échinocoques*, à ces capitules, à ces scolex ou têtes de tænias, véritables *stolons* munis de griffes et de ventouses fixatrices, issus d'un bourgeonnement particulier de la vésicule proligère qui n'est elle-même qu'une gemme spéciale.

Cette réserve absolue nous est suggérée par des considérations tirées de l'étymologie, de la tradition et du mode de développement.

Le mot échinocoque vient de (ἐχῖνος, hérisson, et κόκκος, grain). Cette étymologie rappelle bien l'aspect que présente la tête de tænia hérissée de ses rangées de crochets. En inventant le mot échinococcus, Rudolphi visait évidemment le scolex. C'est encore le capitule

que les observateurs et les écrivains les plus autorisés continuent de désigner, du moins en France, par le mot échinocoque (Davaine, Ch. Robin, Laboulbène, etc).

Par ailleurs, nous pensons que c'est à tort que certains auteurs, surtout étrangers, confondent, par un regrettable abus de langage, sous la même dénomination échinocoque, non seulement la Vésicule hydatique, les hydatides et les scolex, mais même le kyste hydatique, la tumeur hydatique ; aussi la lecture de leurs travaux ou de leurs observations devient-elle inintelligible. C'est aussi par une tendresse de similitude que certains helminthologistes se sont laissé entraîner à l'idée d'étendre le mot échinocoque au Cystique hydatique, voulant par là en faire l'analogue des mots cysticerque et cœnure. Le malheur veut que cette analogie soit plus apparente que réelle et ne se soutienne pas devant l'analyse des faits. Car, comme le font très judicieusement remarquer MM. Hahn et Lefèvre dans leur excellent article « Echinocoque » du Dict. encyclop. : «... Ce qui distingue précisément l'échinocoque de ces derniers (cysticerque et cœnure), c'est qu'ici la vésicule n'engendre pas les scolex directement, mais par l'intermédiaire d'une capsule proligère ; c'est qu'une foule d'individus se trouvent réunis dans une même vésicule hydatique, qu'ils peuvent y nager librement, ce qui n'arrive jamais pour le cœnure, qui produit à la vérité, des têtes plus ou moins nombreuses, mais toujours adhérentes ; c'est qu'enfin la vésicule hydatique peut persister indéfiniment à l'état d'acéphalocyste (vésicule sans scolex) en continuant à s'accroître en volume. Un autre caractère particulier à l'échinocoque réside dans le développement des vésicules secondaires ou *hydatides filles*... » Nous ne saurions mieux dire, et cette manière de voir reflétant nos propres idées, nous nous y associons pleinement.

B. — *Période hydatigène.*

« Les Vésicules hydatiques dont le volume atteint celui d'une noisette ou d'un œuf, jusqu'à celui d'une tête de fœtus, sont remplies de liquide seulement, mais parfois elles renferment à la fois du liquide et un assez grand nombre d'autres hydatides absolument

semblables » (1). Ainsi s'exprime M. le professeur Laboulbène, et ce savant maître ajoute : « Il n'y a là qu'une question de contenant et de contenu, mais non une différence de structure des hydatides ».

En effet, l'évolution phytogène de l'embryon hexacanthe ne se borne pas toujours à engendrer des scolex. On peut voir, soit en l'absence de ces derniers, soit concurremment avec eux, se manifester un mode particulier de bourgeonnement qui aboutit à la formation de vésicules sphériques ou ovoïdes, présentant une cuticule externe plus ou moins épaisse qui offre tous les caractères de la Vésicule hydatique. Ces vésicules, dont la naissance est postérieure à l'apparition de la Vésicule hydatique, sont généralement connues sous le nom d'*hydatides*, mais elles répondent également à d'autres dénominations telles que *(Hydatides filles, vésicules filles, vésicules secondaires* (*Tochterblase* des Allemands), qui marquent la dépendance qu'on leur attribue vis-à-vis de la Vésicule hydatique (*Hydatide mère* ou *Vésicule mère* (*Mutterblase*). Ces hydatides, de seconde génération, peuvent quelquefois engendrer à leur tour d'autres vésicules semblables à elles-mêmes, et qui représenteront une troisième génération d'où les noms d'*hydatides tertiaires*, ou *vésicules tertiaires, vésicules petites-filles* (*Enkelblasen*), qui leur ont été donnés. Quant à nous, nous adoptons exclusivement pour désigner les premières ou de seconde génération, le nom d'*hydatides* (avec l'orthographe *h* minuscule sans épithète), celui d'*hydatides tertiaires* étant réservé aux dernières ou de troisième génération.

Comment naissent les hydatides?

On a formé un grand nombre de conjectures, et des plus singulières, relativement à la manière dont prennent naissance ces étranges productions. Autrefois, avant la découverte de leur animalité, leur origine, enveloppée de mystère, avait eu le don de défrayer l'imagination des observateurs, médecins ou naturalistes. Aussi, à quelles extravagantes conceptions ne s'étaient-ils point arrêtés ? Mais aujourd'hui, grâce aux données exactes d'une science positive, il ne reste que deux opinions en présence : l'une qui admet que les hydatides naissent directement et exclusivement de l'intimité de la Vési-

(1) A. Laboulbène. *Bulletin et Mémoires de la Soc. méd. des hôp. de Paris*, t. XIII, 2e s., 1876, p. 60, et *Nouveaux éléments d'anatomie pathologique descriptive et histologique*. Paris, 1879, p. 329.

cule hydatique ; l'autre, voulant qu'elles procèdent médiatement de la membrane germinale, tantôt par la voie des vésicules proligères, tantôt par celle des scolex modifiés.

Première opinion. — C'est notre immortel Laënnec qui, le premier, a reconnu dans ce qu'il désignait sous le nom de *corps oviformes*, la genèse des hydatides : « Cette observation, dit-il, me conduisit à penser que les corps oviformes ne sont autre chose que des acéphalocystes naissantes (1). » Et plus loin : « Il me paraît certain que, lorsqu'ils sont suffisamment développés, ces vers naissants se détachent des parois de leur mère, tombent dans sa cavité intérieure, et y prennent ensuite de l'accroissement. » On sait que Laënnec, considérant à tort le Cystique hydatique humain comme différent de celui des animaux, en a fait un genre à part qu'il a appelé *acéphalocyste*. Dans le langage de Laënnec le mot acéphalocyste doit-être considéré comme synonyme de Ver vésiculaire hydatique, de Vésicule hydatique ou d'hydatide, suivant le cas.

Ce grand observateur est aussi le premier qui ait constaté l'existence des hydatides tertiaires : « J'ai rencontré, dit-il, plusieurs fois des acéphalocystes (Vésicules hydatiques) qui en contenaient d'autres très volumineuses (hydatides) ; ces dernières en contenaient elles-mêmes de nouvelles qui étaient aussi assez considérables. ..... ».

J. Cruveilhier est plus explicite, il a vu les hydatides naître dans l'épaisseur de la paroi de la Vésicule hydatique, car dit-il : « .... tantôt il existe dans un point plus ou moins circonscrit (de la Vésicule hydatique) un épaississement notable, une agglomération de petites vésicules ou granulations qui, dans quelques cas, semblent naître de la face interne, et plus souvent occupent toute l'épaisseur de la membrane, granulations que tous les observateurs ont regardées comme les germes des acéphalocystes libres » (2).

Pour Kühn (3), les hydatides se développent aussi au milieu des couches stratifiées de la Vésicule hydatique ; mais il établit, en outre le premier, que ce développement n'est pas univoque, qu'il y

(1) Th. Laennec. *Mémoire sur les vers vésiculaires*, 1804, p. 102.

(2) J. Cruveilhier. Art. *Acéphalocyste*, Dict. de méd. et de chir. prat., 1829, t. I, p. 193 et suiv.

(3) Kuhn. *Recherches sur les acéphalocystes et sur la manière dont ces parasites peuvent donner lieu à des tubercules*. Strasbourg, 1832.

à deux modes de reproduction : l'un qu'il considérait comme spécial aux hydatides de l'homme, et dans lequel les jeunes pousses tombaient dans l'intérieur de la Vésicule hydatique, qu'il appela pour cette raison *endogène ;* l'autre qu'il croyait, au contraire, particulier aux hydatides des animaux, par lequel ces hydatides, — quoique naissant toujours dans l'épaisseur de la vésicule mère, — gagnaient en se développant la surface externe de celle-ci pour s'en détacher complètement et vivre en dehors d'elle dans une complète indépendance : variété *exogène.*

Davaine a vu des Vésicules hydatiques « recouvertes de bourgeons hydatiques ou renfermant entre leurs lames des hydatides à divers degrés de développement ; ces gemmes ou jeunes hydatides étaient pourvues ou non, suivant leur degré de développement, d'une membrane germinale et même d'échinocoques en nombre corrélatif » (1). Il infère de ce fait que : la Vésicule hydatique est une « pure individualité » qui n'est pas réduite au simple rôle de protectrice des échinocoques et n'est pas davantage un échinocoque anormalement développé ; et, à son sens, cette circonstance établit encore la survivance de la Vésicule hydatique à la membrane germinale et aux échinocoques.

Naguère, Leuckart professait à cet égard une opinion analogue à celle de Davaine et de Kühn. A cette époque, il expliquait ainsi le processus hydatigène : les hydatides naissent, indépendamment de la membrane germinale, dans l'épaisseur même de la Vésicule hydatique. La prolifération peut être externe ou interne.

Entre deux lamelles de la cuticule, se forme un dépôt granuleux qui se développe en écartant légèrement les couches stratifiées ; simultanément ce dépôt s'entoure d'une nouvelle cuticule. Puis, cette collection de granules grossit, en devenant le centre d'un nouveau système stratifié ; bientôt, son centre se creuse d'une petite cavité qui s'accroît tandis que son contenu, d'abord trouble, se clarifie et que de nouvelles assises cuticulaires s'ajoutent aux premières. Bref, on assiste à la répétition des mêmes phénomènes qui ont présidé à la formation de la Vésicule hydatique. Puis, par le fait même de son développement, la jeune hydatide se rapproche des surfaces libres de la paroi cuticulaire mère qu'elle finit par dépasser en rom-

(1) C. Davaine. *Traité des entozoaires*, synopsis XXXIII, 2e éd., 1877.

pant les strates limites. Ainsi dégagée de la paroi maternelle, et suivant qu'elle a progressé vers la face externe ou vers la face interne de celle-ci, l'hydatide se trouve être hors de la Vésicule hydatique ou tombée dans son intérieur : formation exogène dans le premier cas, et formation endogène dans le second. Dans les deux cas le processus est le même, bien que les résultats soient différents.

Dans la prolifération exogène l'hydatide devenue libre, se trouve forcément engagée entre la paroi externe de la Vésicule hydatique qui l'a engendrée et la paroi interne du kyste adventif. Alors de deux choses l'une : ou bien elle sera écrasée entre la force de résistance que lui oppose le kyste adventif d'une part et d'autre part la puissante poussée d'expansion de la vésicule mère ; ou bien, les conditions sont telles, qu'elle s'accroît sans obstacle, se coiffe d'une enveloppe kystique qui lui est propre et évolue dans une indépendance complète de sa mère, de telle sorte, qu'on ne saurait dire au bout d'un certain temps, s'il s'agit là d'une Vésicule hydatique ou vésicule primaire ou bien d'une hydatide ou vésicule secondaire. D'une façon ou de l'autre, dans le processus exogène, la Vésicule hydatique, génératrice, demeure simple, solitaire, comme si elle n'avait rien produit.

Dans la prolifération endogène, les hydatides qui se forment en nombre variable tombent dans la cavité de la Vésicule hydatique où on peut les rencontrer en nombre parfois colossal, des milliers, affectant les dimensions les plus diverses depuis celle d'un grain de mil jusqu'au volume d'un œuf de cane et davantage.

Nous venons de décrire le mode de production des hydatides quand elles procèdent de la Vésicule hydatique. Il nous reste maintenant à étudier le second mode, admis et défendu par Naunyn, qui consiste à faire dériver les hydatides, à l'instar des échinocoques, de la membrane germinale.

Suivant cet auteur, ce résultat serait obtenu de trois façons différentes : l'hydatide proviendrait, tantôt d'un échinocoque, tantôt d'une vésicule proligère, tantôt de la membrane même.

Par l'échinocoque. — Dans des Vésicules hydatiques de la grosseur d'une pomme environ, Naunyn aurait souvent remarqué, parmi les scolex qui flottent librement dans le liquide hydatique, ou parmi ceux qui peuplent et adhèrent encore aux vésicules proligères, un certain nombre d'entre eux dont le segment postérieur était sensi-

blement renflé. En même temps, le centre du scolex s'élargissait en une cavité dont les parois allaient graduellement en s'amincissant. Parallèlement à ces phénomènes, un liquide limpide afflue dans la cavité sur la paroi interne de laquelle s'esquisse bientôt un délicat lacis composé de granulations réfringentes, tandis qu'à la périphérie se constitue une mince cuticule anhiste qui se stratifie en prenant de l'épaisseur. Pendant que la cavité centrale envahit l'extrémité céphalique, celle-ci perd ses attributs caractéristiques : les ventouses s'évanouissent, les corpuscules calcaires se dissolvent, le rostre devient frustre, puis plus tardivement la couronne de crochets s'émiette et disparaît, et finalement, par tous ces délabrements successifs, le scolex méconnaissable se trouve converti en un petit corps sphérulaire absolument analogue à la Vésicule hydatique à sa phase originelle de transformation de l'oncosphère.

Dans les hydatides ainsi formées, Naunyn n'a pu constater la présence de scolex.

Par les vésicules proligères. — Dans quelques vésicules proligères, qui étaient encore attachées à la membrane germinale d'une Vésicule hydatique et qui renfermaient des scolex morts, Naunyn a constaté que la cuticule hyaline interne, qui tapissait ces vésicules proligères, offrait une épaisseur extraordinaire. En s'épaississant cette cuticule présente bientôt une stratification évidente. La petite vésicule ainsi formée ne tarde pas à se détacher de la membrane germinale, et dès lors, s'accroît librement. Quant aux cadavres de scolex amoncelés en un point, ils s'atténuent, se résolvent en un magma déliquescent qui s'étale et recouvre la face interne de la petite cavité, comme d'un feutrage qui deviendra une membrane germinale. En fin de compte, ici encore, la vésicule proligère s'est transformée en une hydatide entièrement semblable à la Vésicule hydatique envisagée à son berceau.

C'est dans des hydatides ayant cette origine que Naunyn a observé des scolex, même des scolex entourés d'une cuticule stratifiée, qui donnaient lieu à la formation d'hydatides tertiaires ou petites-filles.

Par dérivation directe de la membrane germinale.— D'après le même auteur, un autre procédé de formation pour les hydatides peut exister, qui a pour point de départ la membrane germinale même. On voit, en quelques endroits de la Vésicule hydatique, un soulèvement

de la paroi produit par une fine expansion canaliculée de la membrane germinale, dont le calibre serait en communication directe avec la cavité de la Vésicule hydatique. Cette sorte de gemme en s'insinuant du côté de la cuticule déterminerait une inflexion spéciale des couches stratifiées qui lui correspondent, de telle sorte qu'en s'allongeant et en s'enfonçant davantage dans la paroi cuticulaire, elle ne tarderait pas à se trouver complètement emboîtée, par des strates groupées concentriquement à sa paroi. Si l'on admet maintenant que, l'accolement des parois canaliculaires se fasse dans la partie du bourgeon creux qui répond à son point d'origine sur la membrane germinale, on conçoit aisément que le segment oblitéré, désormais constitué en petite cavité, puisse se développer en vésicule lorsque des couches nouvelles seront venues se grouper d'une façon autonome autour de la petite poche que forme le lambeau de membrane germinale enclavé. Naunyn admet encore qu'une Vésicule hydatique, revenue en partie sur elle-même, par suite de la résorption d'une certaine quantité de son contenu, et qui présente, de ce fait, un nombre variable de duplicatures cuticulaires tapissées de membrane germinale, peut, par leur moyen, former dans le fond des replis, des sortes de cylindres ou canalicules, par adossement et agglutination des bords de plissements. Et comme, par ailleurs, ces portions de membrane germinale isolées de la grande cavité ne cessent pas de sécréter des lamelles cuticulaires, il se forme bientôt, au milieu des replis, des cavités limitées par ces assises stratifiées et reliées entre elles par de petits canaux. Ceux-ci peuvent s'oblitérer en partie, sur certains points de leur longueur, par étranglement dû à la formation croissante de couches cuticulaires et par l'agrandissement de la cavité qu'elles limitent. Cette cavité est le centre d'une hydatide qui, arrivée à une certaine grosseur, rompt les couches internes de la Vésicule hydatique pour s'en rendre indépendante et tomber dans la cavité.

Les petites masses granuleuses interposées aux lamelles stratifiées dans divers points de la Vésicule hydatique et qui sont le point de départ des hydatides, selon l'ancienne théorie, sont regardées par Klebs comme des parties désagrégées du parenchyme maternel et demeurant en communication avec lui.

Naguère Leuckart considérait les hydatides comme issues directement de la Vésicule hydatique, mais aujourd'hui il accepte les idées

de Naunyn et fait de la membrane germinale l'unique génératrice des hydatides.

Au contraire, Moniez se rallie à l'opinion qui admet, que les hydatides naissent entre les couches concentriques de la Vésicule hydatique. Et il accepte ce mode de production encore qu'il soit passible de sérieuses objections, vu la nature anhiste et chitineuse de la paroi cuticulaire, cette texture et cette composition paraissant bien peu en harmonie avec une fonction génératrice. Moniez l'accepte, parce qu'elle lui paraît possible. En effet, chez les Cysticerques la cuticule ne représente pas un produit d'excrétion, mais provient bien d'éléments anatomiques transformés. D'après cet auteur, les choses peuvent se passer de telle sorte qu'au cours de la formation de la Vésicule hydatique quelques-uns des matériaux élémentaires destinés à la constitution de la membrane germinale s'égarent dans les couches cuticulaires naissantes et, conservant leur vitalité, deviennent, par la suite, le point de départ des hydatides. Cette manière de voir, exception faite du rapport de continuité, se rapproche de celle de Klebs.

Les idées de Naunyn, tardivement partagées par Leuckart, ne paraissent pas avoir recueilli un grand nombre d'adhésions. Pour s'asseoir solidement ces théories manquent de faits bien démontrés et probants. Par certains côtés même, elles semblent en formel désaccord avec ce que l'observation positive nous a fait connaître touchant des phénomènes biologiques analogues. Ces opinions n'ont pas rencontré que des indifférents, elles ont trouvé aussi des contradicteurs. Pour n'en citer qu'un qui fait autorité, Davaine, prenant à partie celle qui veut que les hydatides soient engendrées par une métamorphose rétrocédante des échinocoques, s'exprime ainsi : « C'est une opinion véritablement antiphysiologique : l'échinocoque est un scolex ; il ne pourrait reproduire qu'un autre scolex ou bien un proglottis, car chez aucun animal on ne voit la rétrogression d'une phase de développement vers une autre phase inférieure. L'échinocoque est l'analogue de la tête du cœnure ou du cysticerque ; or jamais on n'a vu l'un de ces scolex reproduire la phase vésiculaire qui lui a donné naissance ; on ne l'a pas observé davantage chez l'échinocoque. L'opinion que professent encore quelques savants, de la reproduction des hydatides par les échinocoques n'a donc en sa faveur ni l'analogie, ni l'induction, ni l'observation des faits » (1).

(1) Davaine. *Op. cit.*, Synopsis XXXIII.

Quoi qu'il en soit du monde de genèse de ces singulières productions, on a remarqué de grandes différences dans l'état de maturation auquel étaient parvenues les hydatides, lorqu'elles rompaient la surface cuticulaire de la Vésicule hydatique pour devenir libres : tantôt ce n'est encore qu'un petit globule plein, massif; tantôt c'est une petite sphérule creuse, dont parfois la cavité recèle déjà des vésicules proligères en genèse d'échinocoques.

A quelle époque de l'évolution de la Vésicule hydatique apparaissent les hydatides et les échinocoques ? On estime, sans pouvoir le préciser d'une façon absolue, que ces derniers naissent, ainsi que nous l'avons déjà vu précédemment, à une époque où la Vésicule hydatique a atteint le volume d'une cerise, soit un centimètre et demi de diamètre, ce qui n'est d'ailleurs qu'un moyen très approximatif de déterminer l'âge de la Vésicule. La précision est encore moindre quand il s'agit des hydatides. Les meilleurs observateurs ne nous fournissent aucune donnée exacte sur le moment où elles apparaissent, ni dans quel ordre. Précèdent-elles où suivent-elles la naissance des échinocoques ? C'est un point que l'on ne saurait préciser dans l'état actuel de la science. Davaine pense que les hydatides précèdent les échinocoques tandis que Leuckart ne leur accorde que la contemporanéité avec ces derniers.

Nous avons annoncé précédemment que les hydatides pouvaient à leur tour devenir mères et engendrer des hydatides de troisième génération que nous avons appelées hydatides tertiaires. Mais leur fécondité peut ne pas se borner à cette maternité directe, car on voit fréquemment éclore des scolex dans leur cavité, isolément ou simultanément aux hydatides petites-filles. Ces dernières ressemblent absolument aux hydatides, leurs mères. Quant aux scolex, nés dans ces hydatides, ils se distingueraient, selon Küchenmeister, par la forme comme par le nombre des crochets, des échinocoques de première génération, c'est-à-dire, de ceux qui sont nés de la membrane germinale qui tapisse la Vésicule hydatique.

Un fait qui paraît acquis, c'est que les hydatides sont plus précocement fécondes que la Vésicule hydatique : elles produisent bien plus tôt que celle-ci, non seulement des vésicules proligères, mais encore des vésicules petites-filles. Ainsi Leuckart aurait observé des hydatides tertiaires dans des hydatides qui ne mesuraient guère que 12 millim. de diamètre.

Une opinion erronée qui a régné longtemps, parce qu'elle était appuyée de l'autorité de Laënnec, était celle qui considérait les hydatides de formation endogène comme étant toujours des acéphalocystes. Son inexactitude a été depuis longtemps démontrée par Bremser, lorsque cet observateur établit, pour la première fois, que les échinocoques siégaient aussi bien dans les kystes hydatiques de l'homme que dans ceux des animaux. Et chose digne de remarque, ce même observateur met de plus en évidence, la possibilité pour les hydatides d'engendrer des échinocoques : « les echinococci, dit-il ne se rencontrèrent pas uniquement dans l'hydatide primitive (*Vésicule hydatique*), mais aussi dans deux des petites (*hydatides*) » (1). Depuis Bremser, l'exactitude de ce fait a été prouvée maintes fois, mais s'il était de quelque utilité de l'appuyer d'une preuve nouvelle, nous pourrions la fournir, en invoquant un cas qui nous est personnel (Obs. 109).

Lorsqu'une Vésicule hydatique est stérile, il est probable qu'elle donne naissance à des hydatides stériles. On pense néanmoins, — bien que le fait ne soit pas absolument démontré, — que ces hydatides peuvent être fertiles et portent des scolex, ou tout au moins, qu'il en soit ainsi pour un certain nombre d'entre elles. D'aucuns ont affirmé que toute Vésicule hydatique qui engendrait des hydatides stériles était, de ce chef, vouée à la stérilité. Cette assertion n'est rien moins que fondée, ainsi que le prouve l'observation de Moniez, qui trouva dans le foie d'un porc un kyste hydatique où, à côté de la Vésicule hydatique, mais en sa dépendance, se trouvaient des vésicules proligères, des hydatides endogènes et des hydatides exogènes. On a même signalé quelques cas où les hydatides tertiaires elles-mêmes étaient fertiles.

Rien n'est plus variable que le nombre d'hydatides que peut comporter une tumeur hydatique. On en a compté depuis une jusqu'à des milliers. Nous faisons mention, dans la suite, du fait de Jobert de Lamballe où un kyste hydatique du muscle deltoïde ne contenait qu'une seule hydatide. Par contre, Bourdet signale un cas extrêmement curieux où la tumeur comprenait plus de *quarante mille hydatides*. Cette observation, unique en son genre, est tellement intéres-

(1) Bremser. *Notice sur l'echinococcus hominis*, Journ. compl. Paris, 1821, t. XI, p. 282.

sante et si mal connue que nous ne pouvons résister au désir d'en citer le passage le plus important, celui qui relate les résultats de la nécropsie. Il s'agit d'un nommé Mézirard qui mourut à l'Hôtel-Dieu, de Paris, le 24 floréal an VIII, quatre jours après son entrée et nombre d'années après l'invasion de la maladie.

Nous laissons parler Bourdet : « Je fis l'ouverture du cadavre en présence du médecin de la salle, de Bichat, et de plusieurs chirurgiens de l'Hôtel-Dieu, membres de cette Société. Avant l'examen des parties intérieures, fluctuation sensible au toucher, ventre moins tendu. A la première incision pénétrant dans l'abdomen, émission d'une grande quantité d'eau limpide et d'hydatides du volume d'un pois. L'incision prolongée, un liquide trouble et comme puriforme mais sans odeur bien marquée, sortit avec impétuosité, et amena avec lui un très grand nombre d'hydatides de différentes grosseurs. La quantité d'eau sortie fut évaluée à vingt pintes (1), le nombre des hydatides pouvait aller à celui de quarante mille, au moins. Leur figure se rapprochait assez de celle d'un sphéroïde; leur couleur était demi-transparente. La cavité abdominale débarrassée d'une masse considérable d'hydatides affaissées par l'écoulement de la lymphe qui remplissait leur vésicule nous trouvâmes le péritoine; son tissu était épais et comme chagriné. Cette disposition de la membrane bien reconnue il fut facile de se convaincre que l'épanchement avait eu lieu entre elle et la face postérieure des muscles abdominaux » (2).

La quantité des hydatides varie, selon toute vraisemblance, d'après l'âge de la Vésicule hydatique; il est fort probable qu'elle doit aussi dépendre des qualités intrinsèques ou extrinsèques de cette même Vésicule, de la nature ou des conditions fonctionnelles de l'organe dans lequel elles se sont développées, etc., car dans des tumeurs

(1) La pinte égale 0,931 du litre; soit environ 37 livres de liquide.

(2) Bourdet. *Bulletin des sciences médicales, publié au nom de la Société médicale d'émulation de Paris, séant à l'École de médecine*, 1811, t. VII, p. 343.

Nota. — Davaine cite ce cas, *loc. cit.*, p. 569., Obs. CCXXIV, d'après *Giornale di medicina practica compilato da V. L. Brera*, t. II, Padua, 1812, qui n'est qu'une incomplète et inexacte traduction italienne de l'observation originale de Bourdet et non Boudet comme l'écrit Davaine, de plus la traduction italienne donne quatre mille hydatides et non 40,000.

hydatiques de date déjà ancienne on n'a parfois trouvé que quelques rares hydatides, sans compter les cas remarquables par leur absence complète. Ces derniers cas seraient, au dire de Finsen, beaucoup plus fréquents chez l'homme que les auteurs veulent bien le laisser entendre, car, sur 48 kystes hydatiques qu'il a opérés, en Islande, il n'en a trouvé que quelques-uns qui continssent des hydatides.

Les dimensions les plus diverses s'observent dans les hydatides trouvées soit dans des poches différentes, soit dans la même Vésicule hydatique. Finsen cite un cas où la poche renfermait une grande quantité d'hydatides, toutes égales en volume lequel n'atteignait guère que celui de grains de sagou cuit. Dans d'autres circonstances, il suffit de deux ou trois hydatides pour remplir la cavité de la Vésicule hydatique ; c'est ainsi que des hydatides peuvent acquérir le volume du poing. D'autres fois la vésicule mère est remplie d'hydatides de toutes dimensions. Nous avons vu, pour notre part, deux fois une même poche contenir des hydatides dont la grosseur variait depuis celle d'un grain de chènevis à celui d'un œuf de perdrix. (Obs. 45 et 109).

Quant au degré de longévité que peuvent présenter les tumeurs hydatiques et les hydatides on ne sait rien d'absolument certain à cet égard. S'il faut en croire Finsen (1), cet auteur aurait observé en Islande, chez un recteur nommé Paul Arnesen, un kyste hydatique de la dimension d'une prune, qui, d'après ses supputations, aurait eu, selon toute probabilité, une durée d'au moins 52 ans. L'exactitude de ce fait est d'ailleurs mise en doute par Hjaltelin (2). Le professeur Courty, de Montpellier, aurait vu, dans la région iliaque, un kyste hydatique qui datait de 35 ans.

Nous avons vu que les hydatides peuvent naître par deux formes de bourgeonnements, d'où deux variétés correspondantes d'hydatides : exogènes et endogènes.

Les hydatides exogènes sont surtout fréquentes chez les ruminants et les porcs. Elles sont rares chez l'homme, sauf dans l'épiploon et dans les os (Gangolphe) (3).

(1) Jon. Finsen. *Les Echinocoques en Islande* (Archives générales de méd. 1869, VIe s., t. XIII, p. 23.

(2) Hjaltelin, *Edinbourg med. T. and Gaz.*, 1869; t. XV, 2e part., p. 673 et suiv.

(3) M. Gangolphe. *Kystes hydatiques des os*, Paris, 1886, p. 11.

Cette variété n'a été rencontrée qu'une fois dans les muscles, et seulement chez le cheval, où cependant, comme chez l'homme, la variété endogène est le plus ordinairement observée.

Mégnin (1), à qui l'on doit la relation de ce cas intéressant et exceptionnel, l'a trouvé siégeant dans les muscles adducteurs de la cuisse. D'après nos recherches, l'existence des hydatides exogènes n'a jamais été signalée dans les muscles de l'homme ; et cette constatation nous étant une raison suffisante et plausible pour n'en pas pousser plus loin l'étude, nous ajouterons seulement avant d'en finir, qu'elles ont été décrites par Kühn (2) sous le nom d'*Echinococcus exogena* et nous avons vu pourquoi ; par Küchenmeister (3) sous celui d'*E. scoleciparíens*, parce qu'il pensait qu'il y avait lieu de distinguer deux espèces d'échinocoques, qui différaient essentiellement l'une de l'autre par leur origine et la constitution ainsi que le nombre de leurs crochets ; la première espèce ou *E. scoleciparíens* appartenait plus spécialement aux animaux, la seconde *E. altriciparíens* à l'espèce humaine. Enfin en 1863, Leuckart (4), rectifiant l'erreur de Küchenmeister, propose d'appeler la variété exogène : *E. simplex* ou *E. granulosus*.

Les hydatides *endogènes* ou *vésicules secondaires internes*, sont celles que l'on rencontre le plus fréquemment dans les organes de l'homme. Quand des hydatides existent dans des kystes hydatiques musculaires, c'est la seule variété observée, du moins chez l'homme.

Pour les distinguer de leurs congénères exogènes, les hydatides endogènes ont été appelées par Kühn : *Echinococcus endogena* ; par Küchenmeister : *E. altriciparíens*, et par Leuckart *E. hydatidosus*. Elles sont toujours contenues dans la Vésicule hydatique qui peut parfois en recéler un nombre colossal ; dans ces cas extrêmes, il n'est pas rare de voir sa paroi tellement modifiée par une excessive distension qu'il devient fort difficile de la reconnaître.

Enfin on trouve quelquefois, chez l'homme, et uniquement dans le foie, une forme particulière de kyste hydatique qui est remar-

(1) Mégnin. *Bulletin de la Société de médecine, prat. de Paris*, 1875, p. 96-101, 2 pl.

(2) Kuhn. *Loc. cit.*

(3) Kuchenmeister. *Ueber die Cestoden in algemeinen und die des Menschen insbesondere*, Dresden, 1853, in-8°.

(4) Leuckart. Rud. *Loc. cit.*

quable par sa grande tendance à s'ulcérer, et qui a été décrite, pour la première fois en 1855, par Virchow. Cette variété, à laquelle Klebs a donné le nom de *Echinococcus multilocularis*, mérite mieux le nom de *tumeur hydatique alvéolaire* que J. Carrière lui a assigné.

Elle est essentiellement constituée par un nombre variable d'hydatides « fort petites, de la grosseur d'un grain de mil ou, tout au plus, d'un pois, tout en s'agglomérant pour former des masses qui peuvent atteindre et même dépasser le volume de la tête d'un enfant. A première vue les échinocoques (hydatides) ont l'aspect de petites masses molles, gélatineuses, transparentes, fixées dans un tissu en général très dur, formé d'éléments conjonctifs qui se propagent en traînées dans les tissus voisins; on peut énucléer ces échinocoques, et il reste un stroma formant des sortes d'alvéoles aux contours plus ou moins réguliers, aux dimensions variables (Moniez) ». La plupart des auteurs, Leuckart, Mayer, Perroncito, Raillet, R. Blanchard pensent que ces hydatides doivent être rapportées à la variété exogène. Mais leur mode de multiplication n'a pas encore été nettement établi. Ces hydatides peuvent former des tumeurs très volumineuses.

Du liquide hydatique.

A l'étude des hydatides se rattache, par un lien naturel, celle du liquide qu'elles renferment d'une part et qui, de l'autre, leur sert de milieu ambiant, nous voulons parler du *liquide hydatique*.

Nous avons appris (p. 24) qu'entre la 4e et la 8e semaine, après l'infestation, on voit apparaître, au milieu des éléments qui vont former la membrane germinale, un liquide qui ne tardera pas à occuper toute la capacité de la cavité vésiculaire. En général, la masse liquide suit l'accroissement de la Vésicule hydatique, grâce aux propriétés puissamment endosmotiques de cette dernière, tant qu'elle conserve sa vitalité.

La connaissance de la composition chimique du liquide hydatique est de la plus haute importance pour le clinicien.

Le liquide hydatique est limpide, transparent, incolore ou légère-

ment opalin, habituellement clair comme de l'eau de roche ou du kirsch; présentant quelquefois un reflet argentin, plus rarement une teinte citrine; sa réaction est le plus souvent neutre ou légèrement alcaline, très rarement acide; son poids spécifique est faible et varie entre 1,008 et 1,015. Il ne se coagule ni par la chaleur, ni par les acides. Cette propriété remarquable est connue depuis longtemps, puisque Redi en 1684 et Dodart en 1687 l'avaient parfaitement constatée.

Parmi les substances que peut contenir le liquide hydatique, il y en a qui sont considérées comme constantes et d'autres comme accidentelles.

Les constantes sont : le chlorure de sodium, des traces d'albumine, et peut-être l'acide succinique différemment combiné.

Le chlorure de sodium est de tous les sels organiques le plus important : il varie entre 0,385 (Heintz) et 0,840 (Jacobson), p. 0/0. On peut aisément en déceler la présence, en portant sous l'objectif du microscope, une plaque de verre sur laquelle on a fait évaporer une goutte de liquide hydatique; en examinant le résidu on voit des petits cristaux cubiques caractéristiques.

Des traces d'albumine sont considérées comme normales par Davaine, Rosenstein et Jäger. L'albumine a été signalée par Naunyn, puis par Mourson et Schlagdenhauffen. Des quantités notables d'albumine ne se rencontrent que dans le cas où des phénomènes inflammatoires se sont manifestés.

Rosenstein, Heintz, Bödecker, Naunyn, Wilde et autres, ont signalé la présence de l'acide succinique seul ou en composition avec des bases alcalines, chaux ou soude.

Parmi les substances inconstantes nous mentionnerons : la leucine, la tyrosine, la cholestérine, l'hématoïdine, le sucre, l'acide urique, l'oxalate de chaux, le phosphate de soude, les sulfates, peut-être l'inosite et la xanthine et enfin un alcaloïde particulier (leucomaïne).

La présence de la leucine, de la tyrosine, de la cholestérine, de l'inosite et de la xanthine (?) dans le liquide hydatique, s'expliquerait par ce fait que la Vésicule hydatique et les hydatides empruntent au sérum sanguin, par voie endosmo-exosmotique, les principes immédiats nécessaires à leur nutrition, mais comme toutes les substances en dissolution dans le sérum ne sont pas aptes à être assimilées par la Vésicule hydatique et les hydatides, il s'ensuit que celles qui sont trouvées impropres demeurent dissoutes dans le liquide ambiant.

Ce n'est que dans les kystes hydatiques du foie que l'on a constaté la présence de l'hématoïdine et dans des hydatides du rein celle de cristaux d'acide urique, d'oxalate de chaux et de phosphate de soude (Barker).

Quant au sucre dont l'existence a été démontrée par Claude Bernard, dans un kyste de la région épigastrique (et probablement du foie), il a été reconnu depuis par Lücke, Naunyn, Wilde et d'autres encore.

Enfin, dans ces derniers temps, Mourson et Schlagdenhauffen ont appelé l'attention sur la présence dans le liquide hydatique d'une leucomaïne qui serait un produit direct de désassimilation de la Vésicule hydatique, des hydatides ou des échinocoques. Il n'est pas invraisemblable de penser que l'abondance ou l'absence de cet alcaloïde ne puisse être en rapport avec les phénomènes d'activité nutritive ou prolifère des parties constitutives du kyste hydatique. Nous nous proposons de revenir itérativement sur cette intéressante particularité, lorsque nous traiterons de l'urticaire hydatique.

Vésicule hydatique et hydatides.

Discussion terminologique.

Dans les pages qui précèdent, nous nous sommes étendus assez longuement sur l'origine et le mode probable de développement soit de la Vésicule-mère que nous avons systématiquement désignée sous le nom de Vésicule hydatique, soit des productions secondaires auxquelles, avec non moins de persistance, nous avons attribué la dénomination d'hydatides. Le moment est venu, pensons-nous, de justifier ces appellations. Nous commencerons d'abord par exposer les raisons qui nous ont conduit à donner notre préférence à ces expressions, puis nous passerons en revue celles qui plaidaient en faveur du rejet de leurs supposés synonymes.

Vésicule hydatique. — Le mot *Vésicule* indique non seulement l'état primitif, originel de la poche, mais l'état permanent de celle-ci. La poche est à peine ébauchée, ou bien elle est parvenue aux limites extrêmes qu'elle est susceptible d'acquérir, qu'elle est toujours une Vésicule, microscopique dans le premier âge, géante à une époque

très reculée. Et, à tous égards, elle mérite l'épithète d'hydatique parce que d'abord, dans l'immense majorité des cas, elle contient un liquide, qui par ses caractères objectifs, tout au moins, se rapproche infiniment de l'eau la plus pure ; puis, parce que nous pourrions dire que cette épithète a reçu par l'usage une consécration définitive attendu que de temps immémorial on s'est servi du mot pour désigner la chose.

Au surplus, lorsque les meilleurs auteurs modernes décrivent une tumeur qui contient des vésicules filles, ils se servent habituellement, pour désigner la membrane d'enveloppe, de l'expression Vésicule hydatique, voulant ainsi établir une distinction saisissable entre le contenant et le contenu (Davaine, Laboulbène, Ch. Robin, etc.).

D'ailleurs loin de nous la pensée de vouloir établir une différence capitale, portant soit sur la structure, soit sur la constitution, entre la Vésicule hydatique et les hydatides. Il n'y a de ce côté-là, pour nous, aucune distinction à faire. Ce à quoi nous visons c'est de bien faire ressortir : la dépendance absolue et la subordination des unes par rapport à l'autre; l'antériorité constante de celle-ci sur celles-là; la disposition réciproque, le rôle de contenant pour l'une, opposé au rôle de contenu joué par les autres; l'absence possible, et assez fréquente, des hydatides sans que la tumeur considérée cesse d'être une tumeur hydatique; par contre, la présence indispensable de la Vésicule hydatique comme caractéristique de ces mêmes tumeurs. Et c'est précisément parce que la diversité dans les expressions nous a paru un auxiliaire utile, bien propre à faire mieux ressortir ces diverses nuances, que nous avons choisi et maintenons les dénominations distinctives de Vésicule hydatique et d'hydatides.

Par contre nous avons rejeté les expressions suivantes : Hydatide mère et Vésicule mère ; hydatide ; échinocoque : 1° Parce que les mots Hydatide mère et Vésicule mère ne répondent pas à tous les cas. Ainsi lorsqu'il s'agit d'un kyste hydatique simple (acéphalocyste) réduit à notre Vésicule hydatique, ces mots ne répondent à rien puisqu'ils indiquent une mère sans maternité.

2° Hydatide ; nous avons posé en principe que nous réservions ce mot d'une façon exclusive aux vésicules filles, si donc nous voulions désigner concurremment la vésicule mère par ce mot, nous irions à l'encontre du but que nous nous sommes proposé, qui est justement d'éviter toute confusion.

3° Échinocoque ; nous avons précédemment donné nos raisons pour que ce mot reste attaché aux têtes de tænia.

Enfin, un avantage particulier de l'expression Vésicule hydatique, conventionnellement adoptée suivant le sens que nous lui donnons, c'est qu'elle répond à tous les cas sans exception.

Pour ce qui est du mot hydatide, nous allons rapidement passer en revue les principaux motifs qui nous ont paru militer en faveur de son acception restrictive aux vésicules filles.

Depuis la plus haute antiquité, les auteurs ont désigné la vésicule fille, par le mot hydatide, qui était pour eux la caractéristique des tumeurs formées par les Vers vésiculaires. L'hydatide absorbait toute leur attention ; ils négligeaient ou ne mentionnaient qu'incidemment la Vésicule mère. Ainsi Galien commentant un aphorisme d'Hippocrate, dit : « Le foie est bien propre à engendrer des hydatides dans la membrane qui le revêt, car, de temps en temps on trouve dans les animaux que l'on égorge ce viscère rempli de vésicules pleines d'eau » (1).

Plus près de nous, les auteurs des deux derniers siècles, tout en se servant dans le même sens de la même expression, étaient arrivés à un degré d'exactitude plus grand en distinguant nettement, dans les tumeurs hydatiques, le contenu du contenant, appelant celui-ci sac membraneux et hydatides les corps vésiculeux libres qu'il renfermait. Ainsi, pour n'en citer qu'un ou deux au hasard, Morand, chirurgien, dit expressément dans une observation : « ... sur des sacs membraneux pleins d'hydatides sans nombre, attachés à plusieurs viscères du bas-ventre... » (2). Et cet autre exemple, emprunté à un écrivain de la même époque, exemple où, à côté du kyste adventif, la Vésicule hydatique est formellement indiquée : « Outre le sac membraneux qui appartient au viscère, elles (les hidatides) ont quelquefois une autre enveloppe commune de même nature que celle de chaque hidatide particulière. Quelquefois les hidatides ne sont renfermées dans aucune enveloppe commune, mais répandues confusément dans la cavité du ventre » (3).

Laënnec désigne sous le nom d'acéphalocystes des « ... hydatides, ou vessies libres et sans adhérences... » (4).

(1) Galien. *Comment. in Aphor.*, lib. VII, n° 54.
(2) *Mémoires de l'Académie royale des sciences*, 1722, p. 163.
(3) *Idem*, 1723, p. 23.
(4) Laennec. *Mém. cité*, p. 96 et 100.

Percy et Mougeot appellent aussi hydatides les vésicules libres « bulles aqueuses », dit Percy (1). Il en est de même de Fréteau (2).

« Il me paraît plus prudent, dit Glüge, de laisser le nom d'hydatides à toutes les vésicules renfermant des grains d'échinocoque ou non » (3).

Le mot hydatide, dit Livois « doit être exclusivement donné désormais à toutes les vessies sans adhérences » (4).

J. Cruveilhier définit ainsi les hydatides « des vésicules libres de toutes parts, vivant d'une vie propre, etc. » (5).

Et nous n'en finirions pas si nous voulions citer le nom de tous les auteurs ou observateurs qui, soucieux de mettre de la clarté dans leurs descriptions, se sont servi du mot hydatide pour désigner les vésicules filles, à l'exclusion de tout autre.

Puis, pour ne rien omettre, s'il nous est permis d'invoquer l'étymologie du mot hydatide, de υδατις (vessie pleine d'eau), nous voyons qu'il répond parfaitement à l'objet désigné et que toute confusion paraît impossible. Ce sont là, à notre avis, autant de titres qui justifient la spécialisation que nous avons faite du mot hydatide.

Précédemment, nous avons indiqué que les mots hydatide et échinocoque, avaient été tous deux employés, par certains auteurs, comme synonymes de tumeur hydatique dégagée de son kyste périgène, c'est-à-dire comme synonyme de Ver vésiculaire hydatique ou de Cystique hydatique, pour désigner en un mot la Vésicule hydatique avec toutes les parties qu'elle contient habituellement. Nous répétons que nous n'acceptons pas ce double emploi du même mot pour désigner le tout et la partie qui, en l'espèce, sont deux choses entièrement distinctes. Nous avons dit aussi que l'adoption du mot Cystique hydatique serait bien préférable dans cette acception, au mot *Hydatide*, mais que, sous la réserve de conserver à ce mot une orthographe distincte, nous acceptions, quoique à contre-cœur et par concession à l'impérieuse routine, l'expression

(1) J.-B. Mougeot. *Essai zoologique et médical sur les hydatides.* Th. de Paris, an XI (1803).

(2) Fréteau. *Journ. gén. de Sédillot*, t. XLIII, p. 121.

(3) Gluge. *Bull. de l'Acad. royale des sc.*, Bruxelles, 1837, t. IV, p. 456.

(4) Livois. *Recherches sur les échinocoques chez l'homme et chez les animaux.* Th. de Paris, 1845, p. 46.

(5) J. Cruveilhier. *Art. Hydatide* du Dict. de méd. de E. Littré et Ch. Robin.

Hydatide comme devant désigner la collectivité spécifique, l'entité hydatique, le Ver vésiculaire.

Maintenant que nous avons, d'une part, décrit avec amples développements ce que l'on doit objectivement et nominativement entendre par Kyste hydatique, Hydatide, Vésicule hydatique, hydatides et échinocoque, et d'autre part, suffisamment justifié la valeur et le choix de ces appellations, nous allons, par une application immédiate, montrer que ces expressions suffisent largement pour répondre à toutes les nécessités d'une description complète, voire même complexe, de toute tumeur hydatique normale.

En effet, les kystes hydatiques, tout au moins tels qu'on les rencontre dans les muscles, peuvent se rapporter à quatre variétés principales ou types :

Premier type ou *kyste hydatique simple* (*Acephatocystis eremita vel steritis*) de Cruveilhier. Se compose : d'un kyste adventif, tapissé par une Vésicule hydatique, pourvue ou non de sa membrane germinale, contenant le liquide hydatique. Ex. Obs. 32.

Deuxième type ou *kyste hydatique à échinocoques.* Se compose du précédent auquel s'ajoutent des échinocoques adhérents à la membrane germinale ou flottant dans le liquide hydatique.

Troisième type ou *kyste hydatique à hydatides* (*Acephalocystis socialis vel prolifera*) de Cruveilhier, est représenté par le premier type, aggravé par la présence d'hydatides adhérentes à la paroi, ou nageant dans le liquide hydatique. Si à côté des hydatides on trouvait des vésicules petites-filles on dirait : kyste hydatique à hydatides secondaires et tertiaires. Ex. Obs. 45.

Quatrième type ou *kyste hydatique à hydatides et à échinocoques*, n'est que l'association des deuxième et troisième type, et représente le cas où l'on trouve concurremment des hydatides et des échinocoques. Ex. Obs. 109.

L'Hydatide ou tumeur hydatique libre sans kyste adventif, ne se rencontre que dans les cavités séreuses naturelles ou dans les veines. Dans les muscles elle s'accompagne invariablement de la production d'un kyste cellulo-fibreux périgène ; elle s'y trouve donc toujours à l'état de kyste hydatique.

CHAPITRE III

UNICITÉ DU KYSTE HYDATIQUE

On confondait, autrefois, sous l'appellation de *kyste hydatique*, des entozoaires enkystés qui, à tous égards, diffèrent de notre kyste hydatique. Il nous semble, qu'après être entré dans les développements qui précèdent, il ne saurait plus subsister aucun doute sur la nature, l'essence, la constitution de la tumeur que cette dénomination est appelée à représenter. Et cependant, on trouve encore de nos jours, de ci de là, dans la littérature médicale, décrit sous cette rubrique (*Kyste hydatique*), le Ver vésiculaire, généralement connu sous le nom de *Cysticerque* (*Cysticercus cellulosæ*, Rudolphi). Cette erreur date de loin pour les médecins, — évidemment nous n'entendons parler que de ceux qui ont vécu à une époque où la science de l'helminthologie était assez avancée pour que la distinction pût être faite, — car James Lind (1789), le premier médecin qui fit preuve de connaissance des travaux des naturalistes sur les Vers vésiculaires, n'a pas manqué de suivre, sur ce terrain, les errements des anciens. Depuis, et présentement encore, il a trouvé de nombreux imitateurs. Déjà notre grand Laënnec adressait le même reproche aux médecins de son temps qui, dit-il, « peu versés dans l'helminthologie, appliquent indistinctement ce nom (Hydatide) à toutes les espèces de vers vésiculaires ».

Nous estimons qu'il y aurait intérêt et progrès scientifique à abolir définitivement cette fausse et fâcheuse synonymie en réservant, une fois pour toutes, la dénomination de Kyste hydatique à la production kystique, résultant de l'évolution vésiculeuse de l'*embryon du Tænia echinococcus*, tandis que le mot Cysticerque serait consacré à la production similaire de l'*embryon du Tænia solium*.

Cette proposition se trouvera consolidée et justifiée par l'examen

des nombreuses et profondes discordances qui séparent nettement le kyste hydatique du kyste ladrique.

Une différence qui est déjà fondamentale, entre le kyste hydatique et le Cysticerque, c'est que le premier procède par transformations successives de l'embryon du Tænia echinococcus, alors que le Cysticerque provient de l'embryon du Tænia solium. Or Tænia echinococcus et Tænia solium sont deux espèces absolument distinctes.

Les deux états vésiculeux se différencient encore par des caractères qui portent :

Sur le volume : Quelle que soit son ancienneté, « la grosseur d'une Vésicule de cysticerque est au plus celle d'une cerise ; souvent elle n'a que le volume d'un gros noyau de cerise » (1). Nous faisons exception pour le cas où elle est le siège de phénomènes inflammatoires ou de suppuration, ce qui peut quintupler ses dimensions.

La Vésicule hydatique, au contraire, — à moins qu'on ne l'observe au début de son développement — acquiert, avec l'âge, un volume que nous savons être parfois très considérable ; et, comme le dit Virchow : « on ne la remarque, la plupart du temps, qu'à une époque où elle a atteint la grosseur d'une noix ».

Sur la consistance et la forme : La Vésicule ladrique a une consistance molle, délicate, gélatineuse (Virchow) ; elle a une forme elliptique ou ovoïde ; elle est manifestement contractile, et « présente un orifice entouré de petits plis circulaires, au pourtour duquel est inséré, à sa face interne, une deuxième petite *vésicule pisiforme* qui plonge dans le liquide » (2).

La Vésicule hydatique est particulièrement ferme, élastique ; sa forme — quand elle peut se développer librement — est sphérique ; sa paroi non contractile est continue dans toutes ses parties ; elle offre une notable épaisseur ; sa remarquable disposition en lamelles concentriques, stratifiées, nous est connue (voir chap. II) et entièrement différente de celle de la Vésicule ladrique.

Sur la constitution intérieure : La Vésicule du cysticerque est toujours solitaire et ne renferme jamais qu'un seul scolex. On sait, par contre, quelle foule de scolex peut être rencontrée dans une Vésicule hydatique.

(1) Virchow. *Pathologie des tumeurs*, trad. Aronssohn, 3e édit., t. I, p. 101.

(2) Follin et Ch. Robin. *Dictionnaire de Médecine*, etc., E. Littré et Ch. Robin, p. 409.

Les scolex de ces deux formes cystiques sont eux-mêmes différents :

Le cysticerque, solitaire dans sa Vésicule propre, présente : une tête tétragonale, armée d'une trompe imperforée entourée d'une double rangée de crochets, mesurant les grands 170 μ, les petits 110 μ, au nombre de 26 à 32. Cette tête est supportée par un cou notablement rétréci qui l'unit à un corps cylindrique finement ridé transversalement, mesurant à lui seul les trois quarts de la longueur totale de l'animal. Le diamètre du corps surpasse de beaucoup celui de la tête. Le vermicule invaginé est recroquevillé sur lui-même dans la vésicule pisiforme à laquelle il est soudé par un pédicule plissé, large, court. Evaginé il atteint environ 7 millimètres de longueur. Le cysticerque ne se détache jamais de sa Vésicule propre ou caudale.

L'échinocoque vit en société dans sa Vésicule. Il présente une tête renflée, un proboscide obtus, bordé d'une double couronne de crochets, au nombre de 44 ou plus, mesurant les grands 23 μ, les petits 20 μ. Tête réunie, à proprement parler, sans transition au corps, car il n'existe pas de col appréciable. Corps globuleux, plus large que long, à diamètre moindre que celui de la tête. Dans l'invagination, l'extrémité céphalique rentre seule dans le corps qui sert de réceptacle dans son immobilité ; dans ces conditions, l'échinocoque présente une longueur de 200 à 250 μ. Il mesure trois dixièmes de millimètre quand l'animal allonge la tête au dehors (Laboulbène). Le pédoncule qui supporte le scolex est fin, délié, long, il se rompt facilement et l'échinocoque nage alors librement dans la cavité.

La Vésicule ladrique ne présente aucun phénomène de gemmation comparable à celui qui se manifeste dans la Vésicule hydatique sous forme de bourgeonnement endogène ou exogène, donnant naissance aux hydatides.

Le kyste adventif qui recouvre la Vésicule ladrique est, selon Cruveilhier (1), « toujours celluleux, mince, transparent et exactement moulé sur l'entozoaire dont il représente la forme et le « volume ». Follin et Ch. Robin ont montré que le kyste adventif du Cysticerque offre souvent une petite cicatrice blanche, entourée de vaisseaux, en rapport avec l'ouverture de sortie de la tête du cysticerque.

(1) J. Cruveilhier, *Traité d'anatomie pathologique générale*, t. III, p. 558.

Au contraire, le kyste adventif qui revêt la Vésicule hydatique « est, en général, remarquable et par son épaisseur qui est de 2 et quelquefois de 4, 6 millimètres, et par sa structure qui est fibreuse, fibro-cartilagineuse et même osseuse ou ossiforme » (Cruveilhier). Sa surface interne est presque toujours extrêmement rugueuse.

Un autre caractère, non moins frappant, qui éloigne encore les kystes ladriques des kystes hydatiques, c'est de voir avec quelle remarquable constance on observe dans l'organisme atteint: dans le premier cas (Cysticerques) la pluralité de l'infestation ; dans le second cas son unité. Il est vrai que le kyste hydatique se dédommage, d'ordinaire, largement de sa solitude pour la tâche morbide qui lui incombe, en faisant fructifier dans son sein ou à son pourtour une multitude de gemmes ou de graines de tænia (*Scolex*) qui ont bientôt rétabli, *in situ*, son infériorité numérique de dispersion.

Enfin, on sait avec quelle prodigieuse fréquence les kystes hydatiques se rencontrent dans le foie, puisque d'après notre statistique cet organe représente à lui seul 60 p. 100 du total des cas observés. Or, au rapport de Davaine, les Cysticerques du foie seraient très rares; il cite même le cas emprunté à Himly où l'on trouva des centaines de Cysticerques dans le tissu cellulaire sous-cutané, dans les muscles, dans les poumons et dans le cerveau sans en rencontrer un seul dans le foie. Il est, en effet, de notoriété, que les parties le plus souvent envahies par les Cysticerques sont par ordre de décroissance : le tissu cellulaire intermusculaire du tronc et des extrémités, le cerveau, l'œil, etc. Et à ce propos, l'on peut répéter avec Davaine « qu'il est remarquable que ces deux espèces de Vers vésiculaires ont une tendance en quelque sorte inverse dans leur dissémination : les Hydatides sont communes dans le foie, le poumon, les organes abdominaux; les Cysticerques sont rares dans ces parties et communs, au contraire, dans les parois du tronc, dans les membres, le cerveau, l'œil ; organes rarement envahis par les Hydatides ».

Il nous semble que nous venons de passer en revue un assez grand nombre de traits de discordance entre ces deux espèces de Cystiques, pour avoir suffisamment démontré et amplement légitimé la distinction nécessaire, impérieuse, qu'il importe d'établir et de maintenir entre le kyste hydatique proprement dit et le kyste ladrique ou du Cysticerque.

Cette distinction implique naturellement l'obligation de réserver d'une façon formelle le qualificatif d'*hydatique* à la tumeur kystique causée par l'évolution et le développement vésiculaire de la larve du seul *Tænia echinococcus*.

Conformément à cette donnée nous sommes tenu d'éliminer du cadre de nos observations tous les faits de kystes à cysticerque des muscles, improprement décrits sous le nom de kystes hydatiques. La faute ayant été commise soit sciemment, soit par inadvertance, nous revendiquons le droit, pour nous couvrir du reproche de négligence ou d'omission, de signaler les cinq cas, qui, dans les étroites limites de notre sujet, pourraient en imposer pour de vrais kystes hydatiques, alors qu'ils sont tout uniment des kystes ladriques.

De ces cinq cas deux appartiennent à la langue, le troisième au fléchisseur sublime de l'avant-bras, le quatrième au long péronier et le dernier au muscle droit de l'abdomen :

1° Observation de kyste hydatique de la langue chez un enfant de deux ans et demi, citée par Bourel-Roncière, thèse de Paris, 1884 (obs. IV) et reproduite consciencieusement par Audiat (Thèse de Paris, 1886, p. 42). Cas dans lequel le cysticerque a été constaté microscopiquement ;

2° Observation de Daniel Mollière, publiée in *Progrès médical*, 1875, p. 2 ; cas qui a beaucoup d'analogie avec le précédent, mais dans lequel le parasite constaté n'a reçu aucun nom. Cependant d'après le dernier alinéa nous avons toutes raisons de croire que le nom à poser est : cysticerque. Voici d'ailleurs cet alinéa :

« En examinant la tumeur, on trouva dans son intérieur une vésicule transparente, à parois excessivement minces, transparentes, avec *un petit point opaque*. C'est ce point qui fut soumis à l'examen microscopique, on y trouva *le parasite* avec ses ventouses et sa couronne de crochets. On avait donc eu affaire à un kyste hydatique de la langue. » Or, d'après ce que nous avons appris à connaître des caractères objectifs de l'échinocoque d'une part, et du cysticerque de l'autre, le doute n'est pas possible. Car quand : dans une vésicule on rencontre un point opaque qui renferme un seul parasite, on sait que ce dernier ne peut être que le cysticerque.

Au surplus, notre opinion sur ce cas va être indirectement appuyée de l'autorité de Davaine qui, dans notre troisième fait ayant trait au fléchisseur sublime, n'hésite pas, malgré les assertions de l'obser-

vateur, à affirmer qu'il s'agit bien d'un cysticerque au lieu d'un échinocoque. Voici ce troisième cas :

3° Observation intitulée : *Kysle hydatique du muscle fléchisseur sublime de l'avant-bras. Kystes de même nature dans d'autres muscles du même sujet. Présence d'un échinocoque dans l'hydatide*, par le docteur Béraud (1).

Or, Davaine mentionne ce fait de la manière suivante : « Kyste ovoïde du volume d'un gros pois, situé sur le bord du fléchisseur superficiel, dans un cadavre en dissection. Vésicule contenant un corps blanchâtre du volume d'une grosse tête d'épingle, pourvue d'une tête, de quatre ventouses et d'une double couronne de crochets. (Ce corps est considéré par l'auteur comme un échinocoque ; mais, vu son volume et les autres détails, il appartient évidemment au cysticerque) (2). »

4° Le quatrième cas appartient à Dupuytren (3) et figure parmi les kystes qui ont servi de base au rapport, d'ailleurs remarquable, que fit M. Fernet à la Société anatomique en 1865 (4). Il ne peut y avoir de doute sur la nature de ce cas, puisque Dupuytren dit formellement, qu'il a trouvé un *Cysticercus finnus* dans un kyste ovoïde, long de 8 lignes, fortement adhérent aux fibres musculaires du long péronier.

5° Enfin, M. Fernet dans le même rapport précité, dit « que M. Follin (5) a rencontré un kyste hydatique occupant la face interne du muscle droit de l'abdomen, chez un sujet adulte. En l'incisant, on vit quatre poches secondaires renfermant des cysticerques. »

(1) Béraud. *Gazette des hôpitaux*, 1857, p. 475.
(2) Davaine. *Op. cit.*, p. 685.
(3) Dupuytren. *Leçons orales*, t. III, p. 369.
(4) Fernet. *Bulletin de la Soc. anat.*, 1865, p. 217.
(5) Follin. *Mémoires de la Soc. de biologie*, 1852, p. 6.

CHAPITRE IV

DU TÆNIA ECHINOCOCCUS (VON SIEBOLD)

Les développements dans lesquels nous sommes entré, en étudiant l'évolution du kyste hydatique, ont fait ressortir avec éclat que cette évolution se confondait étroitement avec deux phases importantes de l'existence d'un tænia particulier dont l'embryon, égaré dans l'économie humaine, s'était révélé comme cause et point de départ de ces productions pathologiques.

En fait, nous n'avons abordé qu'une partie du développement cyclique de ce ténien, auquel von Siebold a donné le nom de *Tænia echinococcus*. L'histoire naturelle complète de ce Cestode comprend en outre, la connaissance de deux autres états sous lesquels il parfait son évolution. à savoir : l'*état adulte* ou *sexué* et l'*état embryonnaire* qui y fait suite.

A la rigueur, dans un travail ayant trait aux kystes hydatiques, il peut paraître superflu, à quelques-uns, de parler du Tænia adulte et de son embryon. Cette manière de voir nous semble par trop étroite et nous ne pouvons y souscrire. Notre opinion est tout autre ; car, en matière de nosographie parasitaire, tout s'enchaîne, tout se tient, et ce n'est vraiment pas posséder les termes du problème pathologique que de s'en tenir à la connaissance de l'un de ses facteurs. Comment serait-il possible, en effet, de traiter les questions qui se rapportent à l'étiologie, l'endémicité, la propagation, la prophylaxie, etc..., si nous ignorions quel est l'agent perturbateur, fauteur de tous ces désordres organiques ? Et, d'ailleurs, s'il y avait place dans notre esprit pour quelque hésitation, la Bactériologie, cette branche nouvelle de la médecine, jeune et déjà féconde, nous montrerait la voie. et nous verrions qu'elle ne procède pas autrement que nous en avons l'intention. Loin de se contenter de décrire purement et simplement

les lésions matérielles produites par les microbes pathogènes ou autres, elle s'efforce d'étudier les caractères spécifiques et individuels de ces infiniments petits, en un mot d'en édifier l'histoire naturelle, la biologie.

Si donc, comparant les petites choses aux grandes, nous faisons l'application de cette méthode au cas particulier, on en déduira pour nous, l'obligation de présenter une étude du *Tænia echinococcus*.

Au reste, cette entreprise sera courte, étant donnée notre intention d'être sobre de détails dans l'exposition des principaux caractères et particularités que présente ce Cestode. Mais avant, qu'il nous soit permis de dire quelques mots des migrations auxquelles ces vers sont soumis pour atteindre à leur complet développement.

Les Cestoïdes, ordre qui comprend le Tænia echinococcus, présentent deux sortes de reproduction : une par bourgeons et une par œuf.

L'œuf fournit un embryon, appelé pour cette raison *ovigène*, qui est agame et ne peut produire que des bourgeons (état prolifère) ou génération phytogène. Ces bourgeons ou gemmes engendrent, au contraire, des embryons, dits *phytogènes*, complètement différents du premier embryon et qui, pourvus de sexe, produisent des œufs. Or, les phases parcourues par les embryons ovigènes (*hexacanthes pour Tænia echin.*), d'une part, et les embryons phytogènes (*échinocoques*), d'autre part, sont absolument dissemblables. L'embryon hexacanthe et l'échinocoque ne se ressemblent en rien. Cette double reproduction, nous montre un cas particulier de la *digenèse* connue depuis les travaux de Steenstrup (1) sous le nom de *génération alternante* (Wechselgeneration) ou *digenèse hétérogène* de Van Beneden (2).

Chose bien digne de remarque, cette double reproduction parasitaire ne peut s'effectuer sur le même terrain, dans le même hôte, il faut à chaque génération un habitat différent. L'embryon hexacanthe naît dans un hôte mais il ne peut poursuivre sa destinée qu'en quittant cet hôte pour aller demander, à un autre patron spécifiquement différent, un asile propice à son évolution. S'il trouve cet hôte son sort est assuré, l'échinocoque, qui en est le terme, apparaîtra. Pour parvenir à l'état parfait, dont il ne représente que

(1) Steenstrup. *Ueber die Wechselgeneration*, in-8. Copenhague, 1842.
(2) Van Beneden. *Mémoire sur les vers intestinau* , Paris, 1858.

le rudiment ou la période de jeunesse, l'échinocoque devra à son tour quitter son berceau d'origine et regagner l'hôte prédestiné où l'embryon ovigène a pris naissance.

Cette migration, ce passage d'un animal à un autre n'est point un fait accidentel, livré au hasard, mais s'accomplit d'après des lois fixes.

Ainsi le *Tænia echinococcus*, dans sa forme jeune et agame de *Cystique hydatique*, ne vit jamais que dans des animaux herbivores ou omnivores, tandis que dans sa forme de parasite adulte et sexué il habite toujours un autre patron qui ne peut être qu'un représentant de l'espèce canine. On voit de la sorte que l'herbivore ou l'omnivore ne sont que des hôtes de passage, des sortes d'éleveurs pour le compte d'autrui, des véhicules du parasite qui doit pénétrer dans le corps du carnassier pour y accomplir sa fin.

De cet exposé se dégage cette vérité, que l'embryon hexacanthe du *Tænia echinococcus*, qui échoue dans l'être humain pour y évoluer sous forme de kyste hydatique, s'est fourvoyé, il a fait fausse route et court grand risque de voir jamais ses échinocoques atteindre l'état adulte; il est voué à l'agamie sans issue, c'est un éphèbe à perpétuité, car il est tout à fait exceptionnel que l'homme serve de pâture au chien, au loup, au chacal ou au couguar, seuls animaux dans lesquels on ait rencontré le *Tænia echinococcus*.

La découverte du *Tænia echinococcus* date de peu d'années. En 1853, von Siebold, ayant fait avaler à des chiens un grand nombre d'échinocoques provenant du bœuf et du mouton, trouva, après qu'ils eurent été sacrifiés, leur intestin grêle farci d'un nombre considérable de Vers d'une extrême petitesse qu'il appela *Tænia echinococcus*. Depuis cette époque, Haubner, Leuckart, Küchenmeister, van Beneden, Naunyn, Nettleship, Krabbe ont répété ces expériences avec plus ou moins de bonheur. Des essais, dans le même but, furent tentés avec une fortune diverse, au moyen d'hydatides échinococcifères provenant de l'homme. Le succès couronna les entreprises de Bertolus, qu'on néglige généralement de citer (1), de Naunyn, 1864, de Krabbe, de Finsen, et plus récemment de J.-D. Thomas, en Australie ; tandis que Zencker, Küchenmeister, Ercolani et Vella, Levison et Cobbold échouèrent.

Dans l'intention de contrôler les résultats positifs précédents, la

(1) Bertolus. *Gazette médicale de Lyon*, 1863, t. XV, p. 171.

contre-partie fut faite. Des proglottis mûrs de *Tænia echinococcus*, de provenance expérimentale, furent administrés par Leuckart, Krabbe et Finsen à des porcs ou à des agneaux, chez lesquels on trouva ultérieurement des kystes hydatiques en voie de développement.

On peut désormais considérer la science comme faite à cet égard : l'unique cause des kystes hydatiques est le *Tænia echinococcus* qui vit à l'état adulte dans l'intestin grêle du chien.

Le *Tænia echinococcus* est la plus petite espèce des Cestodes connus. Il est remarquable par l'exiguité de ses dimensions, car il mesure dans sa plus grande longueur 4 millim. au plus. Il se compose de quatre à cinq segments, y compris la tête.

L'extrémité céphalique, large de 0,3 millim. seulement, est cylindro-conique et un peu étirée en arrière pour former un cou court.

Elle est terminée par un rostre pointu, bordé à sa base d'une double couronne de crochets, remarquables par la puissance de leur garde complètement développée chez l'animal adulte alors qu'elle n'était qu'ébauchée chez l'échinocoque. Ces crochets sont, d'après Leuckart, au nombre de 14 à 25 par rangée, laquelle est rarement complète, et leur longueur totale est pour les grands de 40 à 45 μ, pour les petits de 30 à 38 μ. En arrière de la couronne de crochets, au pourtour de la partie la plus saillante de la tête, proéminent quatre ventouses, de nature évidemment musculaire, larges de 0,13 millim. Puis, la partie postérieure de la tête s'effile légèrement pour constituer un cou qui se continue sans ligne de démarcation bien nette avec le premier article de la chaîne rubanée qui représente le corps ou *strobila*. Celui-ci ne comprend, en général, que trois segments ou articles dont le premier, sensiblement aussi long que large, ne présente rien à noter. Le second, dont la longueur est double du précédent, montre déjà les organes spéciaux de l'état sexué hermaphrodite. Mais seul, le troisième article présente tous les attributs de la maturité, de la sexualité féconde, car, il contient des œufs dont la coque dure et épaisse abrite l'embryon à six crochets. Ces œufs sont au nombre d'environ 500 pour chaque proglottis mûr. Ce troisième et dernier segment est seul caduc et, au moment de se séparer du strobile dont il fait partie, on peut déjà voir se dessiner au voisinage du cou les premiers linéaments d'un nouvel article qui pousse, comme ceux qui l'ont précédé, par un véritable bourgeonnement du scolex. C'est à ce moment là seulement que l'on

peut observer quatre segments. Pendant toute cette génération proglottidienne, le scolex est resté stationnaire, seule sa progéniture a pris de l'extension. L'anneau mûr mesure à lui seul plus de la moitié de la longueur totale du Ver entier. Détaché, il continue à croître et nage dans les mucosités intestinales jusqu'au moment où il est évacué avec les fèces.

C'est au moyen de ses crochets et de ses ventouses que ce tænia se fixe et adhère très fortement à la muqueuse de l'intestin grêle du chien ; ce qui explique pourquoi on ne surprend dans les déjections canines que des proglottis qui se reconnaissent à leur coloration rosée ou blanc laiteux. Ce Cestode serait rare chez le chien (Chauveau, R. Blanchard), mais lorsqu'il y existe il peut s'y trouver par centaines et par milliers, et comme il est minuscule et se cache volontiers dans les replis de la muqueuse il faut, pour l'y découvrir, le rechercher avec grande attention. Il se distingue alors sous la forme de petits filaments rougeâtres à extrémité postérieure renflée (Raillet). Lorsque la colonie est nombreuse sa présence occasionne une entérite assez aiguë. C'est dans le flux diarrhéique que l'on observe le plus grand nombre de proglottis ovigères, mais non exclusivement. Grâce à un mode de reptation particulier et très vif, le proglottis détaché du strobila peut se mouvoir avec une vitesse remarquable. Cette faculté locomotrice lui permettrait des déplacements relativement considérables non seulement dans l'intestin de son hôte, mais encore hors de lui. Par elle, les proglottis peuvent, dans l'intervalle des périodes déjectives, gagner puis franchir l'orifice anal et abandonner le patron sur lequel ils étaient nés. C'est là une particularité de la plus haute importance au point de vue de dissémination des œufs. Nous aurons l'occasion d'y revenir.

SECTION B

DES KYSTES HYDATIQUES DES MUSCLES VOLONTAIRES EN PARTICULIER

CHAPITRE V

DÉFINITION

Par kystes hydatiques des muscles volontaires nous entendons désigner et comprendre dans la même étude, — que nous nous appliquerons à rendre aussi complète que possible, — tous les cas de kystes hydatiques développés *dans* ou à *la périphérie* des muscles de la vie de relation.

Cette délimitation bien nette du sujet en distrait d'emblée deux viscères importants, quoique organes musculaires : le cœur et l'utérus.

La notion de kyste hydatique étant bien acquise et parfaitement définie, grâce aux développements dans lesquels nous sommes entré dans les chapitres précédents, nous n'avons pas à revenir sur les caractères spécifiques de cette variété de kyste parasitaire.

Quant au siège, un kyste hydatique peut occuper, par rapport à un muscle, deux situations très différentes : ou bien, il est enfoui au sein même des fibres striées qui l'enveloppent de toutes parts ; ou bien, il est situé tout à fait à la périphérie de la masse charnue à la surface de laquelle il semble comme émerger, bien que toujours sous-jacent à l'aponévrose d'enveloppe du muscle.

Dans le premier cas, le kyste est dit intramusculaire ; dans le second cas, et seulement si l'aponévrose de recouvrement est interposée à deux muscles contigus, le kyste est dit intermusculaire. Telle était, du moins jusqu'ici, la division établie et acceptée par les auteurs. Pourtant il saute aux yeux, que la dernière dénomination ne répond qu'au cas spécial où il s'agit d'un kyste sous-jacent à une aponévrose elle-même intermusculaire, mais qu'elle ne saurait évidemment s'appliquer aux cas nombreux où l'aponévrose d'enveloppe est recouverte par du tissu cellulaire sous-cutané ou autre. Cette dénomination est donc notoirement insuffisante, et comme elle ne saurait servir à grouper tous les cas de même ordre, nous avons jugé utile et opportun de combler cette lacune. Nous proposons donc de substituer au mot *intermusculaire* celui de *péri-musculaire :* terme plus général, plus compréhensif, qui, tout en embrassant des cas semblables, offre le sérieux avantage de ne préjuger en rien la question des rapports extérieurs du kyste. C'est ainsi que, dans cette catégorie, rentrent tout naturellement les kystes intermusculaires dont on pourrait, par ailleurs, faire une subdivision.

Il va sans dire, qu'entre les cas types de kystes intramusculaires et de kystes péri-musculaires, qu'on pourrait appeler les *plus musculaires* et les *moins musculaires* des kystes hydatiques, on observe forcément toute la gamme des intermédiaires.

Mais avant d'aller plus loin, nous voulons, au point de vue topographique, nettement définir ce que nous entendons par kyste hydatique des muscles ou par kyste hydatique musculaire, ces deux expressions étant, pour nous, synonymes et indifféremment prises l'une pour l'autre.

Pour éviter toute équivoque, nous avons pris, comme point de repère anatomique et clinique, l'aponévrose d'enveloppe des muscles.

Tous les muscles, sauf les peauciers, sont pourvus d'aponévrose. Ces lames fibreuses, appliquées exactement à la périphérie des muscles, sont en connexion intime avec les faisceaux striés les plus superficiels et forment une sorte de vêtement à l'organe contractile. Ces gaines ont donc deux faces : l'une interne qui adhère au muscle, et l'autre externe qui affecte des connexions diverses avec les tissus voisins.

Considéré dans ses rapports immédiats avec cette aponévrose, un

kyste hydatique peut répondre soit à sa face interne, soit à sa face externe ; être en un mot, *sous* ou *sus-aponévrotique*. Eh bien, nous considérons comme *non musculaire*, tout kyste hydatique sus-aponévrotique, alors même qu'il présenterait une large base d'implantation sur la membrane fibreuse, conséquemment nous le rejetons absolument hors de notre étude. Par contre, tout kyste hydatique sous-aponévrotique, c'est-à-dire compris entre le corps charnu du muscle et la face interne de son aponévrose d'enveloppe, mérite réellement le nom de kyste hydatique musculaire et entre de plein droit dans le cadre de notre travail : voilà notre criterium. Sans doute, il se présente des cas, dans la pratique, où la distinction est parfois fort malaisée ; ou bien, parce que l'aponévrose est tellement modifiée par ses nouvelles connexions qu'elle devient anatomiquement méconnaissable ; ou bien parce qu'elle s'est rompue ou a été dilacérée par la puissance expansive de la tumeur ; ou bien encore parce qu'elle est altérée par des causes moins prochaines. Mais, ce sont là de pures exceptions, et comme en nosographie pas plus qu'en sciences les exceptions ne sauraient infirmer les règles générales, nous maintiendrons notre distinction qui nous servira de guide.

En abordant ce travail sur les kystes hydatiques des muscles, une question préjudicielle se présentait encore à trancher : convenait-il ou non de circonscrire ce travail dans le cercle restreint des kystes hydatiques précédemment dénommés intramusculaires ? ou bien, était-il d'une bonne et judicieuse logique, d'enserrer dans une commune étude les kystes hydatiques intramusculaires et leurs congénères péri-musculaires ?

A priori, la question nous parut embarrassante, et nous donna de la tablature pour aussi longtemps du moins que nous n'eûmes pas réalisé les éléments d'un jugement. C'est en colligeant d'abord, et en comparant ensuite attentivement toutes nos observations, que nous sommes parvenu à instruire les pièces du procès. De cette enquête il résulte, qu'au point de vue clinique, voire même anatomique, il est, dans l'immense majorité des cas, objectivement impossible d'établir une ligne de démarcation nette et bien tranchée entre les kystes hydatiques intra et péri-musculaires.

Et puis, il y a une chose qu'il ne faut pas perdre de vue dans l'évolution des kystes hydatiques : c'est leur développement à marche graduellement, quoique irrégulièrement croissante ; c'est ainsi,

qu'après des alternatives diverses, on en a vu qui ont atteint le volume énorme d'une tête d'adulte. Dès lors, il est aisé de concevoir qu'une production morbide de cette espèce, suivant qu'on l'observe à sa période initiale ou à une date plus ou moins éloignée du début, affectera avec les tissus ambiants des rapports successifs aussi changeants que la variabilité même de ses dimensions. Et pour mieux faire comprendre notre pensée, nous nous permettons de recourir à un exemple. Supposons un kyste hydatique, récemment né dans un muscle, ayant les dimensions d'un pois et enfoui dans les fibres charnues à une distance de un centimètre de la face interne de l'aponévrose d'enveloppe du muscle. A ce moment de son existence le kyste mérite, sans conteste, la qualification bien exacte de kyste intramusculaire. Représentons-nous ce même kyste à une époque très reculée de son origine, quinze ou vingt ans après, durée longue assurément mais qui ne choque pas la réalité vraie, puisqu'on a eu maintes fois l'occasion d'en observer de plus âgés. Qu'est devenu le kyste pendant cette longue période ? Nous le retrouvons avec des dimensions quasiment colossales, si on les compare à celles que nous lui avons connues à l'origine, car, il s'agit maintenant d'une tumeur qui offre les dimensions d'une tête de fœtus, j'imagine. Eh bien, est-il logique, est-il sensé d'admettre que cette vaste tumeur nous fournit actuellement, dans ses connexions, des rapports identiquement les mêmes que ceux qu'elle affectait à l'origne ? Évidemment non. Que s'est-il passé, en effet, durant cette progressive ampliation du kyste dont l'aboutissant a été cette grosseur énorme ? Divers phénomènes se sont produits, parmi lesquels nous ne suivrons que ceux qui ont trait aux relations intimes de l'enveloppe kystique avec le tissu musculaire de contact, et interposé entre le kyste hydatique et la face interne de l'aponévrose.

La filiation de ces phénomènes est ininterrompue, ils se succèdent et passent de l'un à l'autre sans transition sensible, de telle sorte que leur description deviendrait impossible si l'on n'établissait, pour les besoins et la facilité de la démonstration, une division artificielle. Nous supposerons ainsi que cette progression incessante s'accomplisse par phases ou étapes successives et distinctes, que nous distinguerons par un terme de comparaison, tiré du volume que présentera ce kyste à chacune de ces phases, intermédiaires aux deux phases extrêmes dont nous avons parlé plus haut. Ainsi la pre-

mière phase répondra à celle où le kyste aura atteint le volume d'une noix ; la deuxième au volume d'une pomme d'api ; la troisième et dernière au volume d'une grosse orange.

Lorsque la tumeur a atteint le volume d'une noix, ella a dû nécessairement, pour prendre place, distendre et repousser d'une façon notable la couche musculaire qui la recouvrait. Ce travail d'envahissement a eu pour effet d'allonger les fibres musculaires qui constituent cette couche de recouvrement. Mais de quelle manière cet allongement a-t-il pu se produire ? Que de deux façons pour peu qu'il soit considérable : ou bien, par un allongement purement mécanique obtenu par l'exagération de la courbure que présentent les fibres striées immobilisées à leurs extrémités tendineuses, mais fortement sous-tendues par le kyste qui les repousse : telle une corde de violon est sous-tendue par le chevalet ; ou bien l'allongement est d'origine trophique, obtenu par l'adjonction d'éléments musculaires nouveaux qui s'ajoutent bout à bout pour augmenter les dimensions longitudinales de la fibre musculaire sans atteindre son épaisseur. Cette dernière hypothèse est inadmissible comme étant formellement en opposition avec les faits connus en anatomie pathologique. Il n'en est pas de même de la première, qui s'explique aisément par la mise en œuvre des propriétés connues et inhérentes au tissu musculaire, à savoir : la contractilité et l'élasticité. Grâce à elles, la fibre musculaire peut s'allonger, dans des limites assez restreintes. Seulement, comme ce que l'on gagne en longueur on le perd en épaisseur, il arrive que cet allongement se traduit en définitive par un amincissement des fibres, et par suite, de la couche musculaire qu'elles constituaient et qui est superposée au kyste.

Au second stade, où la tumeur a acquis les dimensions d'une pomme d'api, nous aurons l'exagération des phénomènes observés dans le premier : les fibres musculaires de plus en plus distendues, seront réduites à une mince coque qui recouvrira le kyste à la manière d'une fine toile musculaire. Puis, sans cesse tiraillées par les contractions du muscle, sans cesse comprimées entre le kyste d'une part et l'aponévrose de l'autre, supportant ainsi une sorte de perpétuel traumatisme pour lequel elles ne sont point physiologiquement faites, ces fibres, soumises à cette double influence s'altéreront, se métamorphoseront, dégénérant probablement en éléments du tissu cellulo-fibreux qui entrent dans la structure du kyste adventif. On peut dès

lors considérer celui-ci comme virtuellement en contact avec l'aponévrose d'enveloppe. Dans cette situation présumée, il devient intermédiaire au kyste intramusculaire et au kyste périmusculaire. C'est sous cet aspect qu'il se présente au troisième stade, alors que la tumeur a atteint le volume d'une grosse orange : le kyste émerge à la surface du muscle dont les fibres l'embrassent à la manière d'une collerette qui ira sans cesse en s'agrandissant au fur et à mesure des progrès du kyste. Plus tard, celui-ci chassera à son tour devant lui l'aponévrose dont il se coiffe, devenant ainsi, de plus en plus, péri-musculaire. Enfin, dans un stade plus avancé quand le kyste aura atteint des dimensions considérables, qu'il sera devenu en majeure partie sous-aponévrotique, on le verra ayant refoulé presque complètement à son pourtour la masse musculaire sur laquelle il se présentera comme enchatonné. Telle est l'histoire très schématisée d'un kyste hydatique qui, primitivement intramusculaire, finit par devenir, par voie d'envahissement, nettement péri-musculaire. On ne peut cependant nier que ce soit la même individualité kystique, seulement nous la voyons bien différente aux deux points extrêmes de son évolution.

Voici venir les objections : on va nous dire que c'est là une vue de l'esprit, une explication purement théorique que contredisent, au besoin, certains faits observés.

Et tout d'abord, peut-on nous opposer, comment expliquez-vous le développement de ces kystes hydatiques, rares à la vérité, volumineux, qui, arrivés à la période ultime de leur accroissement, n'ont cessé d'être et demeurent nettement intramusculaires ? La réponse est facile, cela tient tout simplement, selon nous, à ce que, à son point de départ, le germe originel du kyste s'est trouvé placé au sein de la masse musculaire, dans des conditions telles que tous les points de la surface supportaient, dans tous les sens, des pressions constamment égales. Et, si la crainte de trop forcer l'analogie ne nous retenait, nous dirions volontiers que le kyste se trouve là dans des conditions d'équilibre stable. Or, tant que de telles conditions subsistent, il n'y a pas de raisons pour que le kyste, même en grandissant, se rapproche plutôt de la profondeur que de la surface des organes au milieu desquels il est né. Mais l'immutabilité de ces conditions, pendant toute la durée d'accroissement d'un kyste hydatique, sont bien aléatoires et pour le moins tout à fait excep-

tionnelles ; aussi, arrive-t-il presque toujours un moment où il se produit une rupture dans l'équilibre de ces forces opposées qui jusque-là se contre-balançaient, soit que le kyste, par graduel envahissement, rencontre, du côté des plans profonds, des résistances progressivement croissantes ; soit que, au contraire, les obstacles venus de la profondeur restant les mêmes, on voie les résistances superficielles s'amoindrir. Dès lors, l'inégale répartition des pressions autour du kyste établit une prépondérance manifeste au profit de l'une ou de plusieurs d'entre elles. C'est donc la résultante finale de ces actions dynamiques prédominantes qui va influencer, plus ou moins efficacement, l orientation nouvelle imprimée à l'extension du kyste. Faible, cette résultante agit d'une façon insignifiante, presque négligeable sur l'évolution du kyste qui pourra atteindre un volume relativement considérable, tout en conservant sur place les mêmes rapports.

Tout au contraire, une résultante forte traduit sa puissance par une sorte de propulsion du kyste selon la ligne idéale de sa direction ; et dans ce cas, nous retombons dans la catégorie précédemment mentionnée des kystes hydatiques devenant péri-musculaires.

On objecte encore qu'il n'y a pas de motifs pour que les kystes hydatiques primitivement intramusculaires, autres que ceux dont il vient d'être question, aient une tendance par développement à devenir sous-aponévrotiques ? Si, répondrons-nous, il y a précisément des raisons, et plus que cela même, des faits qui conduisent à penser et qui prouvent que les choses doivent se passer ainsi, par exemple obs. 36. Car, sans même nous appuyer de l'autorité de Chassaignac qui depuis longtemps avait fait cette judicieuse remarque que « les kystes manifestent dans les organes où ils siègent, une tendance générale à occuper plutôt la superficie que la profondeur de ces organes (1) », nous ferons observer, que le tissu musculaire, dont la tolérance « est peut-être plus grande encore que celle du tissu cellulaire, en raison de ce qu'il est très réfractaire à l'inflammation (2) », jouit de deux propriétes remarquables : l'une, qu'il partage avec d'autres tissus, mais qu'il possède à un haut degré : l'élasticité ; l'autre qui

(1) Chassaignac. *Des tumeurs enkystées de l'abdomen*, Thèse de concours, 1851, p. 10.

(2) Weiss. *De la tolérance des tissus pour les corps étrangers*, Thèse d'agrégation, 1880, p. 100.

lui appartient en propre : la contractilité. Par la mise en œuvre et vraisemblablement l'association de ces deux propriétés, l'organe musculaire tend constamment à éliminer de ses parties profondes, à repousser vers la périphérie, à rejeter hors de lui, comme pour s'en débarrasser, les corps étrangers qui sont venus accidentellement se loger dans l'intimité de sa substance. C'est une manière à lui de se défendre, de réagir contre ces sortes d'intrusions qui peuvent devenir pour lui une source de désordres fonctionnels ou vitaux. Ce mécanisme réactionnel éclate avec évidence dans l'obs. 69 où, à l'occasion d'une contraction violente et brusque d'un muscle, on voit tout à coup apparaître à sa surface, une tumeur dont l'existence était inconnue auparavant. On ne saurait admettre qu'il y a eu production spontanée du kyste hydatique qui existait sans aucun doute depuis un long temps et sous un notable volume dans les parties profondes du corps charnu. L'acheminement de la tumeur, vers les plans aponévrotiques superficiels, s'accomplissait discrètement par un travail d'envahissement incessant, mais lent et occulte, qui se serait prolongé pendant un temps plus ou moins long, si, tout à coup, sous l'impulsion énergique de l'effort, les résistances extérieures, causes de l'enclavement profond du kyste, n'avaient été brutalement et instantanément rompues. Ici, l'effort brusque et énergique a eu précisément pour effet de révéler et d'accentuer, par une action prompte et brutale, les forces que nous appellerons, si l'on veut bien, forces d'émergence, qui, jusque-là, étaient demeurées, pour ainsi dire, dans une sorte de latence. D'ailleurs, la douleur vive, simultanée, qui, dans ces circonstances accompagne presque invariablement l'apparition subite des kystes hydatiques, nous semble devoir être rattachée à la rupture soudaine, à la dilacération des fibres musculaires qui, en manière de revêtement, sanglaient la tumeur, avant son énucléation. Ces douleurs coïncident aussi fréquemment avec une augmentation rapide, mais non brutale du kyste, vers les plans aponévrotiques externes ; dans ce cas, selon nous, elles reconnaissent la même cause, le tiraillement des fibres musculaires périphériques (obs. 36, 59).

Ce que nous venons d'avancer dans l'alinéa précédent n'est point simple jeu d'imagination, mais découle des réflexions qui nous ont été suggérées par la constatation d'un phénomène, que nous avons eu l'heureuse chance d'observer sur le malade qui fait le sujet

de notre observation personnelle (obs. 83). On voit, en effet, dans cette observation que, dans le relâchement absolu du droit antérieur, la petite tumeur était inaccessible à l'exploration la plus minutieuse, mais qu'en graduant avec méthode, d'une façon insensible et progressive, la contraction du muscle, on saisissait le plus manifestement du monde, d'abord, l'apparition diffuse, dans la profondeur, d'un nodule qui se révélait par une résistance plus appréciable que celle des parties voisines, puis ce point résistant allait synergiquement à l'effort musculaire se développant, se limitant mieux, s'arrondissant, s'individualisant au milieu des parties ambiantes, se rapprochant de la surface pour y apparaître enfin sous sa forme olivaire. En un mot, nous percevions très nettement la sensation d'un petit corps oblong, rénitent, qui s'avançait au devant des doigts explorateurs en se frayant une route. par refoulement latéral des parties, à travers la substance plus molle, plus élastique du tissu qui l'environnait et lui livrait passage. Et pour le dire en passant, nous avons fait répéter assez souvent la manœuvre, pour nous assurer aussi que la consistance de la petite tumeur, à partir de l'instant où elle devenait assez appréciable, était directement proportionnelle à la puissance de contraction du muscle ; elle offrait la dureté ligneuse d'un fibrome lorsque, le membre inférieur étant fléchi dans ses deux segments, on s'opposait énergiquement à son extension.

D'après ce que nous venons de rapporter, il est on ne peut plus facile de concevoir comment la reproduction incessante du même acte, et elle est presque innombrable pour un muscle tel que le droit antérieur dans la marche, la course, etc..., finit par l'emporter sur les résistances qu'il bat constamment en brèche et qui s'opposent à l'émergence du kyste, lutte pour laquelle il trouve, dans le perpétuel accroissement du kyste, un auxiliaire très utile et d'autant plus efficace qu'il se développe plus rapidement. Au reste, l'examen de pièces anatomiques comme celle que nous avons vue nous-même (Obs. 9 *bis*), celle de Velpeau (Obs. 36), ne laissent pas de doutes sur le processus d'émergence des kystes hydatiques et de dissociation des fibres musculaires qui en est le résultat.

Il n'est pas rare, de voir l'attention des observateurs attirée par les malades sur le développement brusque, soudain, d'un kyste hydatique qui, sans cause appréciable, paraît, en quelques jours à peine, avoir acquis un volume parfois considérable. Nous croyons que

ceux-là se sont trompé, qui ont interprété ce phénomène anormal comme un accroissement intrinsèque, franc et réel du volume de la tumeur elle-même. S'il en était ainsi, comment expliquer, en effet, d'une part, le développement presque instantané, non seulement du kyste adventif, mais encore de la Vésicule hydatique, et d'autre part, l'énorme hyper-sécrétion liquide qui se serait produite pour combler le vide formé par ce subit accroissement de la cavité. D'après les faits connus on n'imagine guère qu'il en puisse être ainsi. Selon nous, cette brusque augmentation, dans les dimensions du kyste hydatique, est plus apparente que réelle et doit être logiquement rattachée à ce fait que, dans ces cas spéciaux, la tumeur se dégage rapidement, s'énuclée en quelques jours, du sein de la masse charnue, laquelle subit, par contre, un mouvement de retrait en arrière de la tumeur. Ce double déplacement, en sens inverse, de deux corps qui primitivement se confondaient étroitement, est bien fait pour frapper l'observateur, mais il a en outre pour effet de mettre en relief sur son support le kyste, jusque-là dissimulé au milieu des parties voisines, et de le libérer des pressions plus fortes qui, en le comprimant, rapetissaient ses dimensions; toutes conditions nouvelles qui, à elles seules, suffisent pour donner l'illusion d'un grossissement. Nous accordons volontiers que, pendant que ces changements de position s'accomplissent, la tumeur ne reste pas stationnaire et qu'elle a pris de l'accroissement, mais un accroissement normal et qui, en l'espèce, doit être relégué au second plan. Au résumé, l'ensemble du phénomène d'extension est le résultat de ces deux actes; mais, à notre avis, le premier en est le facteur dominant.

Ces considérations d'ordre physiologique mises de côté, l'interprétation de certains faits, peu nombreux à la vérité mais fort intéressants, paraît devoir nous fournir un nouvel argument en faveur de notre conception. De l'étude de ces faits, il semblerait ressortir que, loin de présenter par eux-mêmes un caractère de stabilité, les kystes hydatiques jouiraient, tout au contraire, d'une sorte d'automatisme ou propriété migratrice qui serait mise en évidence toutes les fois que les résistances à vaincre ne seraient pas hors de proportion avec cette tendance au déplacement. Ces circonstances se trouveraient réalisées, par exemple, dans le cas où un kyste hydatique se développerait dans le tissu sous-séreux : alors le kyste en s'accroissant re-

foulerait la membrane, s'en coifferait, et, quittant peu à peu son point d'implantation, finirait, en se constituant un pédicule de la séreuse, par ne plus être rattaché à son lieu d'origine que par ce filament. Des faits de ce genre ont été signalés par MM. Charcot et Davaine (1), Lelouis, Vital, F. Gérard et d'autres.

La pédiculisation du kyste hydatique n'est pas nécessaire pour affirmer son pouvoir migrateur vers les parties superficielles; car, le concours des circonstances nécessaires à la formation du pédicule ne se rencontre pas constamment dans tous les organes où se développent ces kystes. Mais alors d'autres phénomènes témoignent de cette tendance au déplacement extérieur. C'est ce que l'on remarque dans le poumon par exemple, qui lui aussi, à l'instar des muscles, jouit d'une incontestable élasticité, où l'on peut voir les kystes hydatiques, nés dans l'intimité de l'organe, refouler le parenchyme en dedans et la plèvre au dehors. (Observ. Geoffroy et Dupuytren) (2). Ce qui fait dire à Laënnec : « Il me paraît probable, à propos de ce fait, que ces kystes s'étaient développés primitivement dans le poumon, et qu'en se développant, ils se sont portés à sa partie externe et l'ont refoulé contre le médiastin ». Et, c'est aussi l'opinion de Davaine, pour tous les autres cas analogues. Mais les plèvres sont limitées, dans l'expansion que leur imprimerait le développement du kyste, par l'obstacle que leur oppose la paroi ostéo-musculaire du thorax, sans quoi elles obéiraient à la puissance centrifuge du kyste comme l'aponévrose d'enveloppe d'un muscle.

Le sens, que nous attachons ici au mot migration, ne doit pas s'entendre d'un déplacement en bloc de la tumeur, déplacement qui est plus apparent que réel. Car, comme l'observe Chassaignac: « Ce n'est pas la tumeur qui se déplace par un mouvement de totalité, c'est l'accroissement de ses dimensions, qui va porter ses limites à des distances, quelquefois très considérables, du point dans lequel avait commencé le kyste; c'est là une migration par envahissement de proche en proche, plutôt que par un déplacement de totalité ».

Une autre conséquence ou une preuve encore de cette tendance des kystes à évoluer vers les parties superficielles de l'organe musculaire c'est la constatation, non exceptionnelle en clinique (6 fois

(1) Charcot et Davaine. *Mém. Société biologie*, 1857, 2e s., t. IV, p. 103.

(2) Laennec. *Bulletin de l'Académie de Médecine*, 1805, an XIII, n° 12, et *Traité de l'auscultation médiate*, t. II, p. 196.

dans notre relevé d'observations), de leur siège au bord libre des muscles larges.

Enfin, tout en faisant des réserves, il ne nous répugne point d'admettre comme possible que, certains kystes hydatiques musculaires volumineux ou très tendus, mais placés dans des conditions topographiques spéciales, puissent, sous l'influence d'une puissante tension propulsive vers l'extérieur, rompre l'aponévrose d'enveloppe qui les bride et apparaître sous les téguments. C'est là assurément un fait exceptionnel mais réalisable, si nous concevons bien le mode d'apparition de la tumeur qui répond à l'observation 117 *bis*. Il se produirait, dans ces circonstances, un phénomène comparable à celui que le professeur Lannelongue (1) a relevé dans les kystes séreux congénitaux du cou, lesquels, primitivement sous-aponévrotiques gagnent, par le fait même de leur mode évolutif, les parties molles sous-cutanées et finissent, à un moment donné, par ne plus être recouverts que par la peau seule à laquelle ils peuvent adhérer.

Pour nous résumer, nous dirons donc que, si, dans certains cas spéciaux, il est loisible d'établir anatomiquement une différence, entre les kystes hydatiques qui sont logés dans l'épaisseur des muscles et ceux qui siègent à leur périphérie, la distinction entre ces deux types est, — d'une manière générale et notamment au point de vue de la clinique qui est, à tous égards, celui qui nous importe le plus, — illusoire, sans portée sérieuse, parfois impossible et d'une utilité pratique très contestable. En effet, que la tumeur siège dans la profondeur ou à la surface elle n'en est pas moins liée intimement à l'organe contractile qu'elle gêne, comprime et dont elle modifie les tissus ou trouble les fonctions. Ces considérations nous ont paru peser d'un poids suffisant pour rejeter toute scission dans cette étude, nous rallier à son unicité et nous autoriser à grouper, sous un seul chef, les variétés topographiques qui sont comme les branches sœurs et divergentes d'un tronc commun. Aussi et conformément aux conceptions exposées précédemment, ce travail sur les kystes hydatiques des muscles volontaires va-t il embrasser indistinctement et au même titre, les kystes hydatiques *intra* et *péri-musculaires*.

(1) Lannelongue. *Traité des Kystes congénitaux*, 1886, p. 329.

CHAPITRE VI

HISTORIQUE

Les kystes hydatiques ont dû être observés dès la plus haute antiquité, puisqu'on en trouve la mention dans les premiers ouvrages qui furent écrits sur l'art de guérir. Ces productions morbides sont suffisamment désignées dans deux passages d'Hippocrate. Galien plus explicite que son illustre devancier observa, en outre, les Cystiques hydatiques chez les animaux. Arétée les décrit nettement chez l'homme et, frappé de l'étrangeté de cette hydropisie, comme il l'appelle, qui contient des vésicules, se pose la question de leur origine.

Mais ces immortels écrivains, et, dans la suite pendant des siècles encore, tous ceux qui eurent occasion de traiter le même sujet, n'eurent jamais en vue, dans leurs descriptions, que les Hydatides des organes splanchniques, surtout celles du foie et des viscères abdominaux. D'ailleurs, il faut savoir que les anciens confondaient, sous le terme d'Hydatides, diverses tumeurs enkystées formées par un liquide aqueux et transparent. C'est à Pallas (1766) que revient l'honneur d'avoir nettement séparé les kystes séreux des kystes hydatiques, en en faisant deux groupes distincts : les Hydatides adhérentes et les Hydatides sans adhérence. Quoi qu'il en soit de ces distinctions, en ce qui nous concerne, il faut arriver au commencement du XVIIIe siècle pour rencontrer, dans la littérature médicale, la première relation d'un fait authentique de kyste hydatique musculaire. Ce cas est assez explicite. Il fut opéré le 2 octobre 1699, à Rotterdam, par Godefr. Bidloo qui en donne la narration dans ses Décades des exercices anatomico-chirurgicaux, 1708. Il s'agissait d'un marchand, nommé Jacob van Helmont, homme d'une haute stature, robuste, âgé de 32 ans, qui portait depuis 6 ans

une grosseur dans la région supérieure de l'épaule droite. Bidloo porte sur la partie médiane de la tumeur une incision qui comprend « les trois enveloppes spéciales du corps. Mais, dit-il, comme l'humeur ne sortait pas, j'ai sectionné la *membrane* des muscles, membrane commune à tout ce système. Rien ne sortant encore à ce moment, je n'ai pas hésité à fendre le muscle trapèze à la partie qui descend des apophyses épineuses des vertèbres cervicales. Ces fibres motrices étant coupées ainsi obliquement et dans la direction des insertions tendineuses, il en sort une humeur qui, dès que je presse avec le doigt sur les parties voisines, est projetée avec une telle force que, moi et les assistants, nous sommes aspergés et infectés de ce puant liquide ». Le pus évacué, Bidloo explore la plaie avec le doigt et découvre dans la profondeur des grosseurs de volume et d'aspect différent : « Il y en avait environ 36 et même plus, car un élève m'a avoué plus tard qu'il m'en avait enlevé huit en cachette ». La guérison eut lieu en huit semaines. De plus, Bidloo a fait représenter dans une planche jointe à l'observation : en haut, la Vésicule hydatique étalée où l'on reconnaît à la face interne de petites hydatides encore adhérentes, et au-dessous une série d'hydatides libres de diverses grandeurs. Il n'est donc pas douteux que Bidloo se soit trouvé en présence d'un kyste hydatique suppuré du muscle trapèze, puisque c'est en incisant, comme il le dit lui-même, les fibres motrices du muscle qu'il tomba sur la poche kystique.

Si maintenant, laissant de côté les cas qui ne nous ont pas paru revêtir un caractère sérieux de certitude et que, pour cette raison, nous nous sommes contenté de mentionner dans notre recueil, nous nous en tenons aux observations seules, il faut laisser s'écouler près d'un siècle avant de retrouver la relation d'un cas probant. Ce fait dû à Jannin, chirurgien à Vallières, est consigné dans le Journal de Sédillot, pour l'année 1805, sous le titre : « Fait pratique de chirurgie concernant un dépôt d'hydatides à la région lombaire droite », et fut lu à la Société de médecine le 17 floréal an XIII. Puis petit à petit viennent successivement s'ajouter les faits de Dupuytren, Baird (1821), John Baron, Mélier (1825), Gräfe (1827), Andral (1829), Held (1830) et Dupuytren (1833). Notons que, dans ce dernier cas, le grand chirurgien fit, en l'absence de tout signe pathognomonique et sans le secours d'une ponction exploratrice préalable, fit, disons-nous, le diagnos-

tic de kyste hydatique du biceps, ce qui fut vérifié par l'opération.

A partir de cette époque, le nombre des faits, rapportés par les auteurs, augmente sensiblement car, pour nous arrêter à une date qui marque dans l'histoire des kystes hydatiques musculaires, à savoir l'année 1865, nous relevons, dans notre recueil d'observations, 31 cas connus de kystes hydatiques des muscles.

Parmi les observateurs nous citerons les noms de : Legrand, Nélaton, Adams, Velpeau, Panat, Krabbe, Dumoulin, Soulé, Jackson, Delpech, Chance, Blandin, Lawrence, Sanné, Critchett, Thomas Bryant, Frueth, Stanley.

Avant 1865, aucun travail d'ensemble n'avait été entrepris et nul n'avait songé à colliger les matériaux épars dans les annales médicales. Les observateurs, et non encore tous, qui, de temps à autre, furent conduits à publier des faits relatifs à des kystes musculaires, se contentèrent, la plupart du temps, d'en faire suivre l'exposé de quelques réflexions sans portée pratique. Exceptons pourtant Soulé qui, assez favorisé pour faire paraître simultanément deux observations, essaye, malgré une base aussi étroite, d'ébaucher quelques conclusions plus générales.

Il ne faudrait pas croire cependant que ce sujet était systématiquement délaissé ; si l'on en parlait peu ou pas, c'est que les circonstances favorables pour le faire étaient réellement rares ou regardées comme telles. Aussi bien voyons-nous, en 1851, la Société de chirurgie saisir avec empressement l'occasion que lui offre la présentation d'un malade de Marjolin, pour soulever une discussion sur les kystes hydatiques des muscles. Malheureusement, on a le regret de voir cette discussion se restreindre et se circonscrire trop étroitement au cas particulier, ce qui ne jette pas grande lumière sur la connaissance de cette affection.

Quant aux auteurs classiques, de ce temps-là, ils négligeaient, comme à plaisir, d'aborder ce sujet dans leurs traités de pathologie ; consacraient-ils un chapitre aux Entozoaires c'était exclusivement pour céder la place aux Trichines et aux Cysticerques. Et si, par hasard, un cas d'Hydatide musculaire était parvenu à la connaissance ou avait été observé par l'auteur, celui-ci le signalait incidemment, à titre de curiosité et comme une chose extraordinaire, puis c'était tout. Le silence est presque aussi grand dans les différents dictionnaires de médecine antérieurs à cette époque ; ce qui a rapport aux

Acéphalocystes des muscles y est confondu et se perd dans les généralités sur les kystes hydatiques.

Davaine, dans son remarquable traité des Entozoaires (1859), réunit dans un même groupe sous l'intitulé : « Hydatides des organes superficiels », des cas de kystes hydatiques musculaires qui s'y trouvent pêle-mêle avec d'autres faits se rapportant à divers organes externes comme l'orbite, la glande lacrymale, le corps thyroïde, le tissu cellulaire sous-cutané, etc., etc... Au reste, ce n'est là qu'un exposé statistique, qui se borne à l'énumération des cas, et qui n'est accompagné d'aucune considération pathologique.

En résumé, il restait encore à faire une étude d'ensemble sur les kystes hydatiques des muscles, lorsque en 1865 M. Fernet fut chargé de faire un rapport à la Société anatomique sur une observation de M. Sanné, ayant trait à une tumeur hydatique des adducteurs, chez une femme de 26 ans. M. Fernet en profita pour élargir le cadre de son rapport, pensant avec raison qu'il y aurait quelque intérêt à réunir les faits analogues publiés dans la littérature. Le résultat de ses recherches aboutit à la réunion de 14 cas dont 2 inédits, celui de M. Sanné et un autre de Velpeau recueilli par Burlaud. Des 12 autres cas, il faut distraire 2 cas de Cysticerques, un du long péronier dû à Dupuytren, un autre de la paroi abdominale dû à Follin. Des 10 restant, il y en a 4 qui sont assez peu précisés pour que nous les ayons seulement mentionnés, ce sont : 2 citations de Tcewan (fessier et droit antérieur de l'abdomen), une de Gross (deltoïde), et une de Blandin (biceps). En dernière analyse, M. Fernet n'a trouvé, en dehors de ses 2 cas inédits, que 6 cas probants qui sont ceux : de Jannin (rég. lombaire), Dupuytren (biceps et temporal), John Baron (intercostaux), Soulé (biceps et rég. lombaire). Telle a été la base du rapport de M. Fernet.

Dans ce rapport, excellent par ailleurs, l'auteur aborde successivement les points relatifs : à l'étiologie qu'il tient pour très obscure, à l'anatomie pathologique, au diagnostic, au pronostic et au traitement. Il insiste particulièrement sur la difficulté du diagnostic et dit, que les signes les plus importants sont le frémissement hydatique et la fluctuation. Ce dernier signe n'a aucune valeur pathognomonique et le précédent est une excessive rareté et n'avait jamais été constaté dans les cas relevés par M. Fernet. Pour le traitement, le rapporteur fait de l'éclectisme : si la tumeur est superficielle il préconise l'ablation, dans le cas contraire il faut inciser.

L'année suivante, M. Després, dans sa thèse d'agrégation sur les tumeurs des muscles, consacre un important chapitre aux kystes hydatiques dans ces organes ; mais comme il n'a en vue que les kystes intramusculaires, il ne trouve à ajouter aux faits précédemment rassemblés par M. Fernet que 6 cas nouveaux, savoir : trois appartenant à Nélaton (grand pectoral, sacro-lombaire et triceps fémoral), un de Gerdy (brachial antérieur), un de Velpeau (grand dentelé) et un de Blandin (psoas-iliaque). Sur ces 6 cas, il n'y en a que 5 qui figurent dans nos observations ; le cas de Gerdy nous ayant paru insuffisant nous n'avons fait que le citer. En somme, cette partie de la thèse de M. Després laisse peu à désirer, si l'on se reporte à l'époque où elle fut écrite et au petit bagage documentaire que l'auteur possédait pour l'édifier. Malgré l'adjonction d'observations nouvelles, le travail de M. Després ne fait pas avancer sensiblement l'élucidation du diagnostic ; quant au traitement qu'il conseille, l'incision pour faire suppurer, on ne saurait, aujourd'hui, l'accepter tel quel.

En comparant le résultat de nos recherches, pour la période antérieure à 1866, avec celui qu'ont atteint MM. Fernet et Després, on constate que nous avons réuni, en plus de leurs 13 cas, 20 autres cas qui avaient échappé à leurs investigations.

C'est en 1869 que paraît la première thèse limitée à l'étude des kystes hydatiques des muscles ; elle est due à Orrillard. Sur les 30 faits que cet auteur relève, il n'y en a que 18, dont 2 inédits, qui puissent être considérés comme observations précises. Ce travail s'inspirant des essais précédents, et n'apportant pour notre instruction aucune particularité nouvelle nous n'y insisterons pas.

Citons encore, comme intéressant indirectement les kystes hydatiques musculaires, le travail de Bergmann sur le diagnostic et le traitement des kystes hydatiques externes, paru dans (*Dorpater medical Zeitschrf.*, 1870-71). Le relevé de Bergmann comprend 102 cas de kystes hydatiques externes qui se répartissent ainsi : 48 fois dans les muscles ou le tissu cellulaire intermusculaire, 37 fois dans le tissu cellulaire sous cutané, 15 fois dans le sein et 2 fois dans les testicules.

A partir de cette époque, les faits de kystes hydatiques musculaires se sont assez multipliés pour que nous ne puissions songer à en entreprendre l'exposé ; on n'aura qu'à parcourir notre recueil d'ob-

servations pour les retrouver. Quant aux travaux qui, depuis, ont été consacrés à l'étude de cette affection, nous n'avons en dehors des courts articles du *Dictionnaire encyclopédique des sciences médicales* et du *Nouveau dictionnaire de médecine et de chirurgie pratiques*, qu'à enregister celui de Boyron, paru dans la *Gazette des hôpitaux* de 1870, les leçons cliniques de Gosselin 1870, les thèses de Brassart, 1877, et de Martinet, 1880, sur les kystes hydatiques externes où ces deux auteurs s'occupent néanmoins des kystes hydatiques musculaires, enfin, celle de Bourel-Roncière, 1884, sur les kystes hydatiques des muscles. A l'étranger, nous n'avons trouvé à signaler que le très court travail de Tavel (Ueber den Muskelechinococcus, 1880). Nous devons cependant citer encore deux thèses françaises où se trouve abordée une question intéressante et connexe à notre sujet, celle de l'influence du traumatisme : la première, en date, est celle de Boucour, 1878, la seconde, celle de Danlos, 1879.

CHAPITRE VII

ANATOMIE PATHOLOGIQUE

En anatomie pathologique, les kystes hydatiques appartiennent à la classe des kystes périgènes parasitaires qui sont eux-mêmes une subdivision des kystes néogènes ou à cavité de nouvelle formation, selon les idées de Hunter reprises par Broca.

Dans les kystes périgènes la paroi kystique est le résultat d'un processus consécutif à la présence de l'animal parasite.

Un kyste hydatique présente donc à étudier deux choses très distinctes et très dissemblables : la paroi kystique, c'est-à-dire le kyste adventif ou consécutif de Cruveilhier, et l'entozoaire qu'il renferme. Il est infiniment rare de trouver ce dernier libre au sein des organes et sans interposition d'un tissu de nouvelle formation. Des faits de ce genre ont été cependant observés, par Cruveilhier, dans le cerveau et surtout dans les poumons ; il appelait ces Cystiques : *Acéphalocystes akystiques.*

Les kystes hydatiques se rencontrant dans presque tous les organes parenchymateux de l'économie, et le kyste adventif se formant aux dépens des tissus de l'organe dans lequel il se développe, il s'ensuit que tous les kystes hydatiques présentent : des caractères qui leur sont communs et des caractères qui les différentient suivant les organes-porteurs.

L'anatomie pathologique des kystes hydatiques musculaires doit donc comprendre deux parties :

1° Une première, qui s'appliquera à l'étude du kyste hydatique envisagé en soi et d'une façon générale ;

2° Une seconde, qui étudiera spécialement le kyste hydatique des muscles.

Les développements dans lesquels nous sommes entré à propos

de l'évolution des kystes hydatiques (chap. II), nous permettront de rétrécir considérablement le champ de la première partie. Au reste, nous renvoyons, pour plus de détails sur les points que nous aurons négligés ou seulement effleurés, au beau livre d'Anatomie pathologique générale de J. Cruveilhier où ce sujet est magistralement traité.

L'étude spéciale de l'anatomie pathologique des kystes hydatiques des muscles sera grandement facilitée par les notions que nous aurons acquises sur l'anatomie pathologique générale des kystes hydatiques, ce qui nous permettra de n'en embrasser que les particularités.

I. — Anatomie pathologique générale des kystes hydatiques.

Elle comprend :

1° L'étude des membranes hydatiques.

2° Celle des entozoaires microscopiques connus sous le nom d'échinocoques.

3° Celle des kystes adventifs qui isolent cette production organique vivante des parties avoisinantes. C'est sur cette dernière que nous avons plus particulièrement à insister, et c'est par elle que nous commençons.

Du kyste adventif. — Nous avons vu (chap. II), que l'embryon hexacanthe, arrivé dans l'organe qui va désormais lui servir de support, devient pour celui-ci une sorte d'épine irritative dont l'action se traduit par la constitution, autour de la larve vésiculeuse, d'une coque celluleuse qui se développe aux dépens de la trame conjonctive de l'organe : c'est le kyste adventif. La production de ce dernier est donc postérieure à l'arrivée du germe hydatique et par conséquent mérite bien la qualification d'adventice ou de consécutive. Très ténue, mince et finement celluleuse au début, la poche adventice, en augmentant de volume, prend aussi de l'épaisseur en même temps que sa texture se perfectionne; les plans conjonctifs se disposent en couches stratifiées plus ou moins condensées qui adhèrent intimement entre elles, mais que l'on peut dissocier en lambeaux de

grandeur variable. L'épaisseur et la densité de cette membrane sont en général proportionnelles aux dimensions et plus encore peut-être à l'âge du kyste, mais cela n'a rien d'absolu; sa consistance est ordinairement fibro celluleuse ou fibreuse. L'épaisseur de la paroi n'est pas toujours égale dans toutes ses parties : quelquefois mince et transparente dans un point, elle est au contraire épaisse, opaque comme fibro-cartilagineuse, voire même osseuse dans d'autres. La face externe du kyste adventif adhère aux tissus qui l'environnent tantôt par un tissu cellulaire lâche, tantôt par un tissu cellulaire dense et serré, d'où la facilité ou la difficulté de l'énucléation du kyste. Cette face externe est souvent parcourue par un réseau sanguin dont les ramifications pénètrent plus ou moins profondément dans l'épaisseur de la paroi. La face interne de la poche adventice des kystes hydatiques peu âgés est lisse, blanchâtre et offre quelques points de ressemblance avec une membrane séreuse, mais, et surtout à une époque plus avancée, elle est comme chagrinée, rugueuse et parfois même couverte de produits exsudatifs plus ou moins concrets et adhérents qui lui donnent l'aspect d'une surface hérissée de stalactites minuscules. C'est cette surface qui se moule exactement et répond malgré son aspect accidenté à la première et la plus importante des membranes hydatiques : la Vésicule hydatique. Il est très rare de voir du liquide s'interposer entre cette dernière et la paroi du kyste.

La forme originellement globuleuse et régulière des kystes hydatiques est celle sous laquelle on les observe généralement; quelquefois pourtant, ils la perdent par suite des compressions ou des obstacles que leur opposent les tissus ou les organes au milieu desquels ils sont placés, alors ils présentent une grande irrégularité et les formes les plus bizarres. Cette irrégularité se manifeste non seulement à l'extérieur, mais encore à l'intérieur des kystes par la disposition en poches secondaires ou locules qui communiquent tantôt largement entre elles, tantôt par d'étroits orifices taillés comme à l'emporte-pièce. C'est toujours la même poche, mais modifiée par des causes diverses qui impriment à son développement des inflexions particulières. Dans ce cas, la Vésicule hydatique envoie dans chacun de ces locules des prolongements qui se moulent sur leur paroi interne comme l'a observé Cruveilhier, qui a donné à cette forme particulière le nom de *multiloculaire*.

Des membranes hydatiques. — Nous n'avons pas à revenir sur l'origine et sur le développement de la Vésicule hydatique qui tapisse la face interne du kyste adventif, non plus que sur la production et le développement des hydatides. Nous voulons seulement dire un mot sur un point qui a été négligé à dessein dans le chapitre II, et qui touche au caractère structural et morphologique de la Vésicule hydatique et des hydatides à la période avancée du développement du kyste.

Appelée *membrane acéphalocyste* par Cruveilhier, la *Vésicule hydatique*, dans aucun cas, ne contracte d'adhérences intimes avec la face interne qu'elle tapisse. Cette membrane est gélatiniforme, transparente, hyaline, formée de minces feuillets superposés qu'on peut séparer les uns des autres par la dissection et qui se recroquevillent sur eux-mêmes comme les membranes élastiques. Son épaisseur suit généralement les progrès de son accroissement en volume, et le nombre de ses strates augmente avec cette épaisseur, il peut atteindre 15 à 20 et même au delà. Elle est friable et se morcelle comme un caillot récent ou du blanc d'œuf coagulé. Examinée au microscope elle se présente avec une structure homogène, sans fibres ni cellules, finement granuleuse sans analogue dans les tissus de l'économie. Les feuillets paraissent constitués par des lamelles encore plus délicates, plus minces, amorphes, séparées les unes des autres par des lignes parallèles et concentriques d'une netteté remarquable.

Au point de vue de la structure les *hydatides* ne diffèrent en rien de la Vésicule hydatique. Comme cette dernière, elles sont constituées par une paroi plus ou moins épaisse composée d'assises stratifiées en nombre variable, ordinairement proportionnel à leur volume, formée d'une substance anhiste, élastique, de couleur blanchâtre, opaline qui se fonce un peu en vieillissant. La densité des hydatides est un peu plus élevée que celle de l'eau, mais la différence est minime. L'hydatide libre et placée sur un plan s'affaisse légèrement, ce qui tient au peu de résistance de sa paroi ; si on la comprime doucement elle s'aplatit pour reprendre immédiatement sa forme dès que cesse la compression. Placée sur la main délicatement percutée, l'hydatide vibre et tressaille à la manière d'un petit bloc de gélatine. Toutes les hydatides présentent une cavité centrale, à moins qu'elles ne soient d'une excessive petitesse. Cette cavité est remplie par le liquide caractéristique, séreux et limpide. Lorsque l'hydatide

est petite et contient peu de liquide elle rebondit si on la projette sur un plan résistant; si elle est volumineuse, ou si le choc est trop violent, elle éclate en projetant son contenu. Tout ceci montre la friabilité et l'élasticité de la paroi des hydatides, mais cette dernière propriété apparaît mieux encore lorsqu'on ponctionne une hydatide volumineuse avec un fin trocart capillaire : le liquide intérieur sort en jet en même temps que la paroi revient sur elle-même, se rétracte sans se plisser, elle peut ainsi se réduire d'un quart à un tiers de son volume primitif sans modifier sa forme. Ses propriétés extensibles ne sont pas moins grandes. Sectionnée, la paroi de l'hydatide s'enroule sur elle-même à la manière d'une feuille sèche. Les hydatides sont toujours libres et n'adhèrent jamais ni entre elles, ni à la Vésicule hydatique à moins qu'on ne les saisisse en voie de formation. La surface externe des hydatides est lisse, polie, brillante, à reflets nacrés; leur surface interne, lisse généralement, est quelquefois irrégulière, inégale et présente des épaississements de configuration variée; lorsque les hydatides contiennent des échinocoques c'est sur cette face que s'applique la membrane germinale. C'est en se fondant sur la présence ou l'absence de cette membrane que Ch. Robin a divisé les hydatides en *fertiles* ou *stériles*. Division bonne en soi mais défectueuse si on la considère dans l'élément organique qui lui a servi de base, car : 1° la membrane germinale, bien qu'existant, n'engendre pas fatalement des scolex, elle peut être elle-même frappée de stérilité; 2° les hydatides n'ont pas qu'une manière d'être fécondes puisqu'elles peuvent aussi donner naissance à d'autres hydatides (hydatides tertiaires); on peut même dire que cette dernière genèse est leur seule maternité vraie, attendu qu'elle a lieu, selon l'opinion généralement reçue, sans le secours de la membrane germinale. La qualification de fertile et de stérile peut ainsi s'appliquer pour les hydatides à deux genèses différentes, d'où ambiguïté.

Nous n'avons pas à revenir ici sur le nombre, les dimensions, la durée de l'existence des hydatides, ce sujet ayant été assez largement traité au chapitre de l'évolution. Nous en dirons autant de l'étude du liquide hydatique (voir p. 47) et des échinocoques (voir p. 28) qui ont fait chacun l'objet d'un paragraphe spécial. Un seul mot nous reste à dire sur les transformations et le mode de disparition des kystes hydatiques dans l'organisme.

Le Cystique hydatique, être doué de vie, a une existence limitée bien qu'impossible à préciser. Il n'est donc point rare de voir un kyste hydatique, à une période plus ou moins avancée de son développement, s'altérer et se dépeupler peu à peu. Cette disparition est le résultat d'un processus de destruction qui paraît propre à cette variété de kyste parasitaire, et dont le phénomène initial serait sous la dépendance du kyste adventif même. Cruveilhier admet que, dans la généralité des cas, la mort du Ver vésiculaire provient de l'antagonisme, de la lutte qui existe entre l'entozoaire et le kyste adventif. Celui-ci, par l'espèce de corrugation et de tendance au retrait qu'il tient de sa constitution fibreuse, ferait opposition au développement exubérant des hydatides qui arrêtées, comprimées, se flétriraient. Quoi qu'il en soit du mécanisme vrai qui préside à la mort des hydatides, le dépérissement de ces dernières s'annonce par l'infiltration, entre la face interne du kyste et la Vésicule hydatique, d'une fine couche de matière d'aspect tuberculeux ou sébacé, tantôt demi-liquide et visqueuse, tantôt épaisse et consistante. Cette matière se dispose en couches uniformes au pourtour de la Vésicule hydatique, ou bien elle s'entasse seulement sur un point de sa périphérie et la refoule vers le pôle diamétralement opposé. Le liquide hydatique peut ne pas perdre de sa limpidité et seulement diminuer de quantité, au fur et à mesure des progrès de la masse blanchâtre qui repousse la Vésicule hydatique, la ratatine et la réduit en un chiffon membraneux. Le liquide peut lui-même disparaître entièrement. Mais, le plus souvent, il arrive que le liquide hydatique se trouble, devient lactescent et s'épaissit au point d'atteindre à une consistance visqueuse, gélatiniforme, voire de mayonnaise. Le temps intervenant, le magma blanchâtre peut se concréter et se présenter sous l'aspect du mastic de vitrier ou d'une masse crayeuse. La Vésicule et les hydatides qu'elle contenait, affaissées, comprimées et entassées en quelque point déclive de la poche, se réduisent à quelques lambeaux membraneux informes et finissent même par disparaître. Les échinocoques plus élevés dans l'échelle de l'animalité, moins résistants et depuis longtemps détruits, ne sont plus représentés que par leurs crochets épars qui échappent à cette ruine grâce à leur nature chitineuse. Quant au kyste adventif, il subit généralement un retrait sur lui-même en raison de la résorption partielle du liquide et de la concrétion de la masse morbide. Ce retrait peut être

accompagné de modifications dans la constitution même de la paroi adventice: elle s'épaissit, sa consistance devient tendineuse ou cartilagineuse et son épaisseur peut mesurer plusieurs millimètres. Sa surface interne, inégale, présente des rugosités résultant d'amas lamelleux ou de dépôts irréguliers formés principalement par du carbonate de chaux, de sorte que, par envahissement successif, le kyste peut être transformé en une coque calcifiée. On a même vu des ossifications partielles comme dans les cas de Peacock et de Budd.

Par opposition à ces cas, il en est d'autres où le contenu du kyste peut prendre un tel accroissement que les parois excessivement amincies et très tendues, peuvent se rompre soit spontanément, soit sous l'influence d'un traumatisme.

Ces diverses transformations des kystes hydatiques étaient qualifiées autrefois d'athéromateuses. Les degrés extrêmes qui méritent plus particulièrement cette dénomination sont rares, chez l'homme du moins, mais les altérations à forme liquide n'y sont pas insolites. Dans ces cas, le contenu modifié du kyste, conservant l'état liquide, ressemble par ses divers caractères au pus ou au tubercule ramolli. C'est ce qui fut observé par le père de notre éminent maître M. Duplay (1), dans un volumineux kyste de la rate, contenant plusieurs litres d'un liquide qui, de prime abord, en imposait pour du pus. Pourtant au microscope il fut impossible de trouver un seul globule purulent : le liquide était formé par de la sérosité tenant en suspension les produits de transformation du kyste et quelques crochets caractéristiques. Cet état puriforme ne serait, selon Davaine, qu'un degré moins avancé de la transformation athéromateuse dont l'état crétacé est le dernier terme. D'après ce même auteur, beaucoup d'observations de kystes hydatiques suppurés, transformés en abcès, contenant une grande quantité de pus ou de matière tuberculeuse doivent être rapportées à des kystes athéromateux.

(1) Duplay. *Comptes rendus de la Soc. de biologie*, 1855, 2e s., t. II, p. 11.

II. — Anatomie pathologique spéciale des kystes hydatiques des muscles.

Ce que nous venons de dire des kystes hydatiques en général s'applique en grande partie aux kystes hydatiques des muscles. Cependant ces derniers empruntent à leur siège musculaire quelques particularités propres que nous allons essayer de mettre en relief.

SIÈGE

Les kystes hydatiques musculaires (selon notre définition), ont été rencontrés dans toutes les régions superficielles du corps, excepté aux pieds et aux mains. Mais ils se présentent avec un degré de fréquence très variable suivant les régions et même suivant des régions très voisines. Ainsi très fréquents à la cuisse, ils sont extrêmement rares à la jambe, on peut en dire autant des deux principaux segments du membre supérieur : fréquents au bras, rares à l'avant-bras.

Les 130 cas de kystes hydatiques musculaires que nous avons rassemblés se répartissent de la manière suivante :

A. — Tête	Muscle temporal	5
	— masséter	1
B. — Cou	— sterno-mastoïdien	3
C. — Tronc	— pectoraux	8
	— intercostaux	2
	— diaphragme	1
	— de la paroi abdominale	5
	— trapèze	7
	— scapulaires	3
	— grand dorsal	1
	— grand dentelé	2
	— dorsaux	7
	— lombaires	14

D. — Membres supérieurs	Bras.....	— deltoïde.....	7
		— biceps.....	8
		— brachial antérieur.....	1
		— triceps brachial	2
	Avant-bras	— fléchisseurs.....	1
		— long supinateur.	1
E. — Membres inférieurs.	Bassin....	— psoas-iliaque....	2
		— fessiers.....	9
	Cuisse....	— couturier.....	1
		— triceps crural — droit antérieur...	7
		— triceps crural — vaste exte	3
		— triceps crural — vaste inte	1
		— adducteurs.....	18
		— biceps fémoral..	3
		— non précisés....	6
	Jambe.....	— triceps sural....	1

On a donc trouvé des kystes hydatiques musculaires : 6 fois à la tête ; 3 fois au cou ; 50 fois sur le tronc ; 20 fois sur les membres supérieurs ; et en rattachant les psoas et les fessiers aux membres inférieurs, 51 fois dans ceux-ci. Et sur chacun de ces segments du corps humain, il y a des sections privilégiées : pour la tête, la région temporale; pour le tronc, la région lombaire, la pectorale, la dorsale et la trapézienne ; pour le membre supérieur le bras ; pour l'inférieur la cuisse.

En poussant plus loin l'analyse, on est frappé de ce fait que les kystes hydatiques affectionnent certains muscles avec une prédilection marquée particulièrement les adducteurs (18) ; les lombaires (14) ; le triceps crural (11) ; les fessiers (9) ; le biceps brachial, les pectoraux (8) ; le trapèze, le deltoïde, les dorsaux (7) ; puis viennent le temporal et les muscles de la paroi abdominale (5). C'est là une observation du plus haut intérêt et sur laquelle nous aurons lieu de revenir et d'insister dans la pathogénie et au diagnostic.

Le siège de la tumeur par rapport au muscle a été recherché 85 fois. — Dans l'épaisseur même du muscle le siège a été noté 50 fois : obs. 3, 5, 6, 7, 8, 11, 12, 14, 15, 20, 22, 32, 33, 40, 46, 47, 48,

50, 53, 54, 55, 56, 57, 58, 59, 61, 62, 63, 64, 66, 68, 70, 72, 79, 80, 82, 83, 84 *bis*, 87, 89, 92, 96, 98, 108, 109, 110, 122, 93, 94, 98 *bis*. — Dans ou sous le muscle, une fois : obs. 1. — Dans le bord du muscle. 6 fois : obs. 9 *bis*, 25, 26, 27, 35, 97. — Entre deux ou plusieurs muscles ; c'est-à-dire nettement intermusculaire, 11 fois : obs 102, 103, 104, 105, 111, 116, 117, 120, 122, 123, 118 *bis*. — Enfin péri-musculaire, c'est-à-dire sur ou sous les musles, mais toujours sous-aponévrotique, 16 fois : obs. 4, 31, 36, 38, 43, 44, 49, 60, 67, 86, 88, 90, 91, 99, 100, 101. — Dans l'observation 95, il est dit « au niveau des adducteurs ».

VOLUME

Le volume des kystes hydatiques musculaires est des plus variables. On en a trouvé qui étaient à peine visibles à l'œil nu et d'autres qui présentaient d'énormes dimensions. Un hasard des plus heureux nous a permis d'observer le plus petit kyste hydatique musculaire dont il ait été jamais parlé, et que nous ferons connaître plus loin par une description et un dessin représentant sa coupe histologique ; à côté de lui s'en rencontrait un autre du volume d'un petit pois ; enfin avoisinant celui-ci s'en trouvait un troisième, cliniquement appréciable et du volume d'une olive : obs. 83.

La constatation du volume de ces tumeurs ayant toujours été faite sur le vivant, sauf un ou deux cas, ce signe rentrant dans l'étude des symptômes, pour éviter des redites, nous renvoyons à ce qui en est dit à la symptomatologie.

FORME

Le kyste hydatique des muscles à l'origine sphérique, globuleux ne conserve pas toujours cette forme primitive. En s'accroissant, il rencontre des résistances plus ou moins faciles à rompre, lesquelles, suivant leur degré de résistance, modifient ou non la forme du kyste. Aussi bien peut-on dire que ces kystes présentent les formes les plus variées. Celles qui ont été le plus souvent notées sont : l'ovoïde ou oblongue, 27 fois ; la sphérique ou globuleuse, 20 fois. Les kystes très volumineux, qui se développent dans les longs seg-

ments des membres, comme ceux de la cuisse, affectent une forme qui rappelle la disposition des gaines aponévrotiques des muscles de la région, ils sont ordinairement fusiformes : obs. 85, 86 et 120.

Ces configurations n'ont rien de comparable à la régularité géométrique qu'elles rappellent, c'est de l'ensemble grossier de la tumeur qu'on veut parler, mais dans la réalité cette forme générale est altérée par quelques bosselures ou diverticules plus ou moins accusés. Nous avons vu un cas où la tumeur, quoique petite, représentait les contours d'une poire (obs. 9 *bis*) ; d'autres se moulent, pour ainsi parler, sur le muscle dans lequel elles ont pris naissance et en suivent même les prolongements (obs. 68). Dans les cas où les diverticules sont un peu allongés et subissent à leur point d'émergence de la masse principale une sorte de resserrement, la forme extérieure et intérieure de la tumeur change complètement, il s'est formé des poches secondaires s'ouvrant dans la cavité principale, et dans son ensemble ainsi modifié la production morbide représente un kyste multiloculaire. Il n'est pas nécessaire que le kyste soit volumineux pour prendre cette forme, ainsi dans l'obs. 63 la tumeur était multiloculaire et n'avait pourtant que le volume du poing. Tout en étant et restant uniloculaires on trouve des kystes hydatiques dont la paroi est bosselée, les proéminences étant séparées par des sillons plus ou moins larges et profonds.

A côté de cette dernière catégorie qui est nombreuse, on trouve une certaine quantité de kystes qui, sans prendre la forme réellement multiloculaire, envoient dans différents sens, des diverticules surtout au voisinage des os qu'ils contournent : obs. 90, 92, 100. Dans les parties molles on observe des variétés sous ce rapport, ainsi dans l'observation 102, le kyste s'insinuait entre les muscles en formant des sinuosités ; dans l'obs. 12 c'est un prolongement dans l'aisselle ; dans l'obs. 33 un diverticule s'avance sous le deltoïde, un autre sous l'acromion. Les observations, 40, 45, 51, 54, 63, 117 *bis* fournissent des exemples nettement multiloculaires.

D'autres fois, on voit s'ouvrir dans la poche principale, un ou plusieurs autres petits kystes aussi musculaires, comme dans les obs. 56 et 58. Dans l'obs. 89 un des kystes extirpés était divisé en deux loges, une principale inférieure plus vaste que la supérieure et séparée d'elle par un cloisonnement fibreux très dur de un centi-

mètre environ et percé d'un orifice très étroit puisqu'il n'admettait que le bec d'une sonde cannelée ordinaire.

Lorsque le kyste est multiloculaire, la paroi interne est souvent des plus accidentées, on y trouve des lames fibreuses qui répondent ordinairement aux dépressions externes, et qui affectent les dispositions et les formes les plus variées, tantôt elles sont arciformes, tantôt circulaires, d'autres fois elles forment une sorte de diaphragme, enfin, il en est qui se réduisent à de simples tractus larges et épais.

En résumé, nous voyons que les kystes hydatiques des muscles, de même que ceux des autres organes, peuvent se présenter sous les deux formes uniloculaire et multiloculaire plus ou moins modifiées.

STRUCTURE DU KYSTE ADVENTIF

Avant d'aborder l'examen des caractères macroscopiques qui appartiennent ordinairement ou mieux, qui ont été observés dans un certain nombre de cas sur les kystes adventifs des tumeurs hydatiques musculaires, nous allons relater l'analyse micrographique de trois pièces anatomo-pathologiques que nous avons eu la bonne fortune d'avoir en notre possession.

Nous commençons par la plus intéressante et la plus importante qui provient du malade qui a fait le sujet de l'une de nos observations personnelles (obs. 83). L'analyse microscopique en a été faite au Collège de France, dans le laboratoire de M. Malassez, par les soins très éclairés de notre excellent ami M. le Dr Chaslin, médecin-adjoint à l'hospice de Bicêtre.

L'examen de la pièce montre que sur un des côtés de la petite masse musculaire se trouve une cavité kystique ouverte et ne présentant pas de Vésicule hydatique. Pour examiner les rapports de cette cavité kystique et du tissu musculaire on a fait durcir la pièce selon les procédés habituels.

Examen macroscopique. — La cavité du kyste, auquel nous faisons allusion, présente le volume d'un gros pois, un peu allongé; les coupes ont été faites perpendiculairement au grand axe et perpendiculairement à la direction des fibres musculaires.

Examen microscopique. — En examinant à un faible grossissement les coupes, on aperçoit tout près du premier kyste un second kyste

renfermant, lui, des débris de Vésicule hydatique. Ce second petit kyste a à l'œil nu, la grosseur d'une petite tête d'épingle. Sur les coupes on voit que les deux kystes sont séparés l'un et l'autre du muscle par du tissu conjonctif lâche, et l'un de l'autre par du tissu embryonnaire dans lequel il y a de nombreux vaisseaux.

Les faisceaux musculaires coupés en travers sont séparés en petits groupes par du tissu conjonctif et ce n'est qu'en certains points, à proximité des kystes, qu'il paraît y avoir une légère sclérose musculaire. Le plus grand kyste montre comme paroi une condensation de tissu conjonctif qui l'entoure. Cette paroi, du côté intérieur du kyste, fait suite à une couche de tissu inflammatoire renfermant de nombreux vaisseaux embryonnaires et terminé, du côté de l'intérieur, par de grandes cellules à noyaux multiples qui terminent la coupe de ce côté, la Vésicule hydatique ayant disparu comme nous l'avons dit plus haut.

Le second kyste (voir Pl. I) présente dans sa paroi la même structure, mais le tissu inflammatoire se trouve en contact avec des débris d'une membrane stratifiée qui paraissent par places rongées, érodées par le tissu embryonnaire. Les débris de cette membrane hydatique, qui présente l'aspect d'une petite corne d'abondance dont la partie effilée serait contournée en spirale et l'intérieur garni de cellules embryonnaires, sont donc enroulés sur eux-mêmes, comme si, le kyste ayant éclaté sur un point, les membranes se fussent recroquevillées.

La surface formée par le tissu inflammatoire est extrêmement irrégulière, et, par places de gros bourgeons s'avancent dans l'intérieur. Cette disposition paraîtrait due à la rupture et à la mort de la Vésicule sur le vivant, la coque conjonctive montrant par le travail inflammatoire une tendance à en éliminer les débris.

En faisant une coupe dans la pièce, à un niveau un peu plus élevé, on met à découvert, outre la continuation de la poche du plus grand des kystes, une autre petite poche creusée dans le tissu conjonctif adulte. La paroi interne de cette dernière est formée par un tissu embryonnaire analogue à celui décrit plus haut, mais il est impossible de trouver trace de Vésicule hydatique. Le tissu conjonctif environnant semble envahir davantage que ci-dessus le tissu musculaire et, en certains endroits, il paraît enflammé renfermant de nombreuses cellules embryonnaires au milieu desquelles, par places,

se trouvent des épanchements de globules sanguins situés en dehors des capillaires. On voit également dans ce tissu, autour de quelques vaisseaux, des traces d'inflammation.

Deuxième pièce. — Kyste hydatique des adducteurs.

Examen micrographique de la paroi du kyste hydatique des adducteurs de la cuisse extirpé par M. P. Segond (obs. 92).

Cet examen a été fait très gracieusement par M. Lejars, interne du service.

La paroi kystique est d'une épaisseur moyenne de 5 millimètres environ ; par places elle s'épaissit et s'indure acquérant un centimètre de coupe. Lisse et brillante sur sa face interne, elle est irrégulière en dehors et doublée, surtout au niveau des points épaissis, de tractus celluleux et même de quelques débris musculaires.

Après durcissement par la gomme et l'alcool, une série de coupes sont faites et colorées à l'hématoxyline ou au picrocarmin. Elles présentent presque toutes l'aspect suivant :

En dedans, lamelles hyalines, d'épaisseur à peu près égale accolées suivant des plans de clivage réguliers et très nets, et formant une série régulière de 15-20 strates.

En dehors, on trouve, en un grand nombre de points, accolée à la dernière plaque hyaline, une zone de corps fibro-plastiques fusiformes presque partout rangés régulièrement sur un seul plan et comme imbriqués. Plus en dehors d'autres cellules conjonctives disséminées au milieu d'une trame celluleuse lâche qui occupe toute la partie périphérique.

Par points, aux limites extrêmes de la coupe, on retrouve des groupes de fibres musculaires striées; toujours, elles sont séparées de la dernière plaque hyaline par une zone celluleuse riche en corps fibro-plastiques, qui se prolonge dans leurs interstices.

Les hydatides ont la structure stratifiée et hyaline ordinaire.

Troisième pièce. — L'examen a été encore pratiqué par notre très obligeant ami M. le Dr Chaslin. Il s'agit de la paroi adventice du kyste extirpé par M. le Dr Jalaguier, à la malade de l'obs. 9 bis que l'on pourra consulter pour les détails macroscopiques.

L'analyse microscopique de la paroi du kyste adventif l'a montrée : formée de tissu conjonctif présentant les signes d'une inflammation chronique, parsemé d'îlots graisseux et de nombreux vaisseaux gorgés de sang.

PLANCHE I. — Grossissement de 60 diamètres (Obs. 83. Personnelle).

a a, Faisceaux musculaires. — b b, Tissu conjonctif condensé formant la paroi kystique. — c c, Tissu embryonnaire et bourgeons embryonnaires. — d d d, Vésicule hydatique rompue et fragment. — e e, Tissu conjonctif périkystique, normalement contigu au tissu conjonctif b b; c'est à une dilacération produite par les coupes histologiques de la pièce, qu'il faut rapporter l'éloignement du kyste tel qu'il est figuré ici.

Du côté de la cavité kystique, présentement déshabitée de sa Vésicule hydatique, se trouve du tissu complètement embryonnaire en rapport direct avec la Vésicule hydatique lorsque celle-ci était en place ; tandis que du côté opposé on trouve des faisceaux conjonctifs et des fibres musculaires, ces fibres paraissent en voie de régression, la fibrillation étant disparue, les noyaux du sarcolemme en prolifération. En quelques points on observe de petits foyers hémorrhagiques provenant sans doute du traumatisme opératoire.

A l'analyse histologique de ces trois pièces nous n'avons trouvé dans la littérature médicale que la courte et peu claire description de la paroi du kyste disséqué et préparé par Wenzel Gruber (obs. 108). Cet auteur dit que : « la poche formée d'une enveloppe fibreuse, de 0,5 à 1,25 millimètre d'épaisseur, présentait deux couches. L'une externe qui se composait de faisceaux de tissu conjonctif pressés les uns contre les autres, régulière, transparente, d'un gris blanchâtre. L'autre interne, se composait de faisceaux et de trabécules isolés, saillants, compactes, en quelque sorte découpés, formés de tissu conjonctif, qui tantôt sont placés parallèlement les uns aux autres, tantôt forment un enchevêtrement de fibres et de trabécules. Outre ces saillies qui semblent formées comme par des crénelures, elle est couverte d'excroissances petites et grandes, pour la plupart compactes, mais parfois assez molles, villeuses ».

En somme, on peut dire que la paroi du kyste adventif est constituée par une trame de tissu conjonctif plus ou moins épaisse, de texture variable mais en général lamelliforme ; cette trame dense et serrée à la périphérie devient de moins en moins compacte à mesure que l'on se rapproche de la face interne où elle n'est plus représentée que par du tissu embryonnaire, lequel est immédiatement en rapport avec la Vésicule hydatique. Cette trame est parcourue particulièrement à la périphérie par des ramifications vasculaires qui la pénètrent plus ou moins profondément.

A la section, ce tissu présente une couleur blanc jaunâtre ainsi que nous l'avons constaté deux fois : sur une pièce que M. Tillaux a bien voulu nous montrer, et provenant de la malade de l'obs. 26, et à la section du kyste que portait la malade de notre obs. 9 *bis*. Cette coloration est aussi celle que signale Wenzel Gruber.

Épaisseur de la paroi du kyste adventif. — Elle est très variable : d'une minceur de fine séreuse dans les kystes jeunes et petits, en se

développant et prenant de l'âge elle s'épaissit ; mais cela n'a rien d'absolu. Ce que nous pouvons dire, c'est qu'on en a trouvé qui mesurait près de 1/2 centimètre d'épaisseur (pièce analysée de l'obs. 92), une autre avait de 2 à 3 lignes, obs. 70 ; le kyste de l'obs. 108, quoique énorme, n'avait qu'une épaisseur variant entre 1 1/2 et 1 1/4 millim. ; celle que nous avons incisée avait un bon demi-millimètre. Les parois ont été trouvées très épaisses dans les observations 32, 35, 56, 64, 68, 76, 88, 110, 119 ; d'une faible épaisseur dans les observations 62, 79, et extrêmement minces dans les observations 20, 36, 44, 60, 63.

Quand la paroi est épaisse elle a la consistance et l'aspect du tissu fibreux ou du tissu conjonctif condensé. Dans l'obs. 35, la paroi kystique avait la consistance du parchemin mouillé. Quand elle est mince, elle est très molle.

Le kyste adventif qui, en se développant, tend à se substituer aux tissus ambiants, s'accroît le plus habituellement d'une manière régulière et uniforme dans toutes ses parties, mais il arrive, et notamment vers ses parties superficielles, qu'étant moins soutenues ses parois s'amincissent comme il a été observé par Croft, obs. 99 et Tavel, obs. 102. L'amincissement peut même aller jusqu'à la rupture ou la perforation spontanée, ainsi que Chance, obs. 57, et Soulé, obs. 71, en ont vu des cas.

Surface externe du kyste. — Elle est ordinairement lisse, très polie, blanchâtre, d'un aspect brillant et nacré là où les fibres musculaires n'adhèrent pas ; obs. 9 *bis*, 93, 110, 119 ; rarement elle est jaunâtre, obs. 101. Elle est presque toujours sillonnée par un riche réseau vasculaire à mailles plus ou moins serrées et très apparent, on peut même y voir des vaisseaux assez volumineux. Cette disposition était très remarquable dans la pièce de M. Jalaguier. La surface en est douce au toucher, presque onctueuse. C'est sur cette surface que s'insèrent les fibres musculaires ou les faisceaux du tissu conjonctif.

Surface interne du kyste. — Le plus souvent elle est lisse, unie, régulière, tomenteuse, semblable à une membrane séreuse, obs 9 *bis*, 16, 17, 62, 84, 88 ; rarement elle est accidentée, rugueuse, obs. 89. Dans l'obs. 119, elle ressemblait à la membrane muqueuse de l'estomac. Sa couleur est, d'après les deux cas que nous avons vus, d'un gris pâle rosé ; elle était rosée dans l'obs. 27, et blanchâtre dans l'obs. 17. On n'a jamais signalé de vaisseaux à sa surface. Elle est en rapport avec la Vésicule hydatique.

Transformation calcaire ou osseuse de la paroi. — On n'a trouvé la paroi kystique envahie par des noyaux calcaires qu'une seule fois, obs. 88. Quant à la transformation osseuse, nous ne savons s'il faut en voir un spécimen dans l'obs. 79, où l'on trouve une écaille osseuse dans un point du kyste qui avoisine l'épine iliaque antéro-supérieure ; les parois du kyste étaient d'ailleurs assez minces dans ce point.

Vésicule hydatique. — Elle ne présente rien à dire de particulier ici ; les observateurs s'en sont d'ailleurs très peu occupés ; c'est à peine s'il en est fait mention dans les obs. 29, 32, 36, 60. Dans notre obs. 9 *bis*, elle était superbe et d'une ténuité extraordinaire; elle tapissait très exactement la face interne du kyste adventif. Il en est toujours de même tant qu'elle est saine et vivante, mais lorsqu'une ponction exploratrice a été faite ou qu'indépendamment d'elle, un processus de suppuration s'établit, elle se détache et ne remplit plus toute la capacité kystique. Plus ou moins épaisse suivant le cas, elle était très mince et très opaque, quoique volumineuse dans l'obs. 60.

La Vésicule hydatique représentait à elle seule le parasite dans les obs. 8, 9 *bis*, 10, 25, 26, 32, 36, 37, 64, 65, 67, 84.

Hydatides. — Tous les cas à un près de kystes hydatiques musculaires observés par Jonas Jouassen contenaient des hydatides. S'il en était de même pour tous les organes qui peuvent être envahis par les tumeurs hydatiques, ce résultat ne cadrerait guère avec l'expérience de Finsen qui sur 48 opérés n'a trouvé d'hydatides que dans 9 cas. Le résultat auquel nous sommes arrivé est aussi en opposition avec l'observation de Finsen, car sur 100 cas où l'on s'est préoccupé de savoir ce que contenait le kyste musculaire on a trouvé : la Vésicule hydatique seule 12 fois, des débris ou lambeaux d'hydatides 8 fois, et des hydatides normales en nombre variable, 80 fois. C'est donc 9 fois sur 10 environ que l'on trouve des hydatides dans les kystes musculaires. On les observe donc assez fréquemment ; tantôt elles sont intactes, sphériques ou ovoïdes, depuis le volume d'un grain de mil jusqu'à celui d'un œuf de poule et au delà, tantôt déchirées, flétries, affaissées et semblables à des grains de raisin écrasés et nageant dans le liquide. Sur les 80 cas d'hydatides entières, il n'y avait qu'une seule hydatide dans les 11 cas suivants : obs. 3, 5, 11, 13, 59, 60, 61, 62, 69, 71, 76. Dans l'obs. 86, il y avait des milliers d'hydatides. Dans l'obs. 88, existaient des centaines d'hydatides sans liquide d'interposition. Dans les obs. 4, 40, 94, pas non plus de

liquide interposé aux hydatides. Dans les obs. 79, 82, 98, il n'y avait qu'une faible quantité de liquide. Dans l'obs. 88, quelques hydatides portaient à l'extérieur leur pédicule rompu ; il y avait en outre 2 ou 3 hydatides qui renfermaient des hydatides tertiaires. Enfin dans l'obs. 70, on a trouvé à côté d'une grosse hydatide qui remplissait la presque totalité de la cavité, plusieurs petites hydatides de la grosseur d'une groseille en voie de formation puisqu'elles étaient encore appendues à la paroi.

Échinocoques. — Ch. Robin pensait que les kystes hydatiques des muscles offraient cette curieuse particularité de ne contenir aucun échinocoque dans leur intérieur. C'est là une opinion trop absolue, erronée même, car elle n'a pas été confirmée dans la suite. Nous avons constaté le contraire dans un de nos cas qui ne laisse aucun doute à cet égard, obs. 109. D'ailleurs, si les échinocoques ont été rarement signalés dans les kystes musculaires, cela tient moins à leur rareté absolue qu'aux peu nombreuses recherches dont ils ont été l'objet. En tout état de cause, d'après nos observations, des échinocoques et des crochets ont été trouvés dans les observations 18, 42, 109. Des échinocoques seuls dans les obs. 58, 64, 106, 113 ; dans l'obs. 64 ils étaient adhérents à la face interne de la Vésicule hydatique. C'était probablement (?) des échinocoques, dans les obs. 3, 29, 67. On a trouvé seulement des crochets dans les obs. 8, 19, 20, 21, 68, 90, 103, 109. En consultant nos observations, la recherche des échinocoques n'a été faite que 30 fois, dans lesquelles sont compris les cas précédents. Il n'y a donc eu de résultats positifs que 14 fois sur 26 puisqu'il y a 4 cas douteux.

Liquide hydatique. — Il ne paraît pas se distinguer sensiblement du liquide des autres kystes hydatiques de l'économie (voir p. 47). Quand il n'est pas altéré, il est ordinairement incolore, limpide, transparent, clair comme de l'eau de roche, mais cela n'a rien d'absolu, attendu qu'on l'a trouvé coloré dans plusieurs cas. La densité oscille entre 1007 et 1009. Le liquide est toujours riche en chlorure de sodium ; il est rare, dit-on, d'y trouver de l'albumine. D'après Gubler (1), la présence ou l'absence de l'albumine dépend de l'état de vie ou de mort de la Vésicule hydatique, l'albumine étant la substance nécessaire à la nutrition du Ver cystique et étant absorbée

(1) Gubler, *Soc. méd. des hôpitaux*, 13 mars 1868.

par lui. J. Jonassen pense aussi, que l'état pathologique des hydatides est indiqué par la nature du liquide hydatique. Un liquide clair, citrin, dénote un kyste hydatique à l'état de développement et n'ayant subi à aucun degré une dégénération ou une inflammation quelconque. L'opalescence indique la mort des hydatides dont les cadavres en se dissolvant ont abandonné au liquide la matière albumineuse dont ils sont formés ; enfin, l'aspect purulent serait dû à la régression de ces cadavres. Pour ce qui est de l'albumine seule, il semble que quelques faits ne confirment pas entièrement cette manière de voir. Ainsi dans l'obs. 77, le professeur Gosselin a trouvé à la première ponction un liquide citrin qui contenait de l'albumine. Dans un kyste hydatique (il est vrai sous-cutané) du cou, Hansen a observé un liquide très albumineux, quoique transparent, jaune d'ambre, clair, aqueux, ce kyste n'avait jamais été ponctionné et contenait de nombreuses hydatides intactes et vivantes. A la suite de ponctions répétées, le liquide hydatique peut contenir de l'albumine probablement, dit Davaine, par transsudation du sérum du sang.

Les kystes hydatiques musculaires étant en général de faibles dimensions, l'analyse chimique de leur contenu n'a pas pu être poussée bien loin. On n'y a jamais trouvé de sucre.

Grâce à l'amicale obligeance de M. le Dr Berlioz, ex-chef des travaux chimiques de la Clinique médicale de la Pitié, qui a bien voulu mettre à notre disposition sa parfaite compétence, nous pouvons donner le résultat de l'analyse du liquide du kyste hydatique enlevé à la malade de l'obs. 9 *bis*.

Quantité de liquide : 23 centimètres cubes ; couleur : blanc nacré ; il présente une certaine opalescence et possède une odeur de sérum. Réaction très légèrement alcaline. Densité 1007,5.

Les résultats qui suivent sont calculés pour un litre :

Matières organiques	7 gr.
Éléments minéraux	7 gr. 80
Matières fixes à 100°	14 gr. 80
Matières albuminoïdes.	3 gr. 40
Chlorures.	5 gr. 80

L'examen microscopique a montré quelques globules rouges et blancs et des cellules remplies de granulations. La présence de ces

éléments figurés tient à ce que les premières gouttes du liquide sorties du kyste ont glissé sur sa paroi et ont entraîné ces éléments. Il n'y avait pas un seul crochet.

Nous rapprochons de l'analyse précédente celle qui fut faite par Folvarczny, dans l'obs. 109 : la réaction du liquide était neutre d'abord, mais au bout de cinq jours elle devint acide. Le liquide contenait pour 1000 : 982 parties d'eau et 18 de matières solides. La partie minérale (9 parties) contenait 6 parties de chlorure, 1,7 de phosphates et 1,3 de sulfates. La partie organique (également 9 parties) contenait 5 p. de matières extractives et 4 p. d'albumine.

On peut voir que ces derniers chiffres se rapprochent assez de ceux qui leur correspondent dans notre analyse.

Dans notre obs. 1, il y avait dans le liquide extrait, outre le chlorure de sodium, des cristaux de cholestérine et de l'acide urique. La présence de ce dernier acide est tout à fait exceptionnelle. Dans l'obs. 24, l'analyse du liquide a donné une faible quantité d'albumine, beaucoup d'acide succinique et de NaCl ; il n'y avait pas de sucre. Dans l'obs. 45, il y avait beaucoup de chlorures et pas du tout d'albumine.

La comparaison de ces trop succinctes analyses nous montre que la composition du liquide des kystes hydatiques musculaires n'a pas, dans tous les cas, une composition identique ni uniforme. Ce qui paraît constant, c'est l'abondance des chlorures, quant à la présence de l'albumine elle ne paraît pas insolite.

Les caractères de la coloration ont été ainsi représentés :

Liquide hydatique type : clair, limpide, couleur d'eau de roche, 24 fois : obs. 2, 7, 8, 25, 27, 32, 33, 35, 37, 67, 69, 70, 76, 78, 83, 92, 94, 98, 101, 105, 109, 110, 111, 116. — Liquide clair, un peu jaunâtre : obs. 21, 86, 118 *bis*. — Liq. jaune paille clair : obs. 24. — Liq. citrin : obs. 48, 77, 84, 90. — Liq. opalin : obs. 9 *bis*, 23, 55. — Liq. isicole : obs. 18. — Sérosité argentine : obs. 50, 72. — Liq. un peu trouble : obs. 451, 19. — Liq. louche, grisâtre : obs. 1. — Liq. séro-purulent : obs. 91, 114. — Liq. purulent : obs, 11, 13, 29, 39, 46, 52, 53, 60, 61, 62, 66, 68, 71, 73, 74, 75, 88, 99, 100, 102, 103, 104, 112, 120, 121, 126 (?).

Dans l'obs. 90, les hydatides qui nageaient dans le liquide citrin renfermaient aussi un liquide de même coloration.

Notons encore qu'on a signalé des modifications dans la consistance du liquide deux fois : Dans l'obs. 98 le liquide peu abondant

était blanchâtre et de consistance gommeuse ; dans l'obs. 108, le liquide se présentait sous l'aspect d'une masse ferme, gélatineuse et en partie décolorée ; il faut tenir compte que dans ce dernier cas l'observation a été faite sur un cadavre.

Métamorphoses régressives des kystes hydatiques musculaires. — Parmi les observations que nous avons rassemblées, nous n'avons relevé qu'un seul fait où paraît s'ébaucher l'une de ces transformations régressives que les anatomo-pathologistes nous montrent comme étant un des moyens curateurs mis en œuvre par la nature pour débarrasser l'organisme du Cystique parasitaire. Dans l'obs. 60, le Dr Ball signale, dans la cavité kystique, un agrégat de matières grasses du volume d'un gros pois et rappelant ce que l'on appelle la transformation adipocireuse et qui a été plus heureusement comparée à du mastic de vitrier. A part ce fait unique nous n'avons rien trouvé de certain. Peut-être y aurait-il lieu de poser un point d'interrogation pour quelques cas rares présentant un processus de suppuration peu ordinaire, quelque chose comme une suppuration à froid, sans réaction locale ni générale, qui n'aurait de la suppuration que l'apparence du liquide mais non la constitution puisqu'on n'y trouve aucun globule du pus. Il pourrait bien s'agir là d'un de ces processus régressifs que l'on a signalés dans des kystes hydatiques appartenant à d'autres organes (voir p. 89). En ce qui concerne les kystes musculaires, nous n'avons cependant jusqu'ici trouvé aucun cas probant. Nous nous contentons de faire part de nos soupçons sur cette éventualité et d'appeler à l'avenir l'attention des observateurs sur les cas qui présenteraient cette allure. Quant à la suppuration elle-même nous la considérons comme une complication des kystes hydatiques et lui consacrons un paragraphe spécial.

ALTÉRATIONS DE VOISINAGE

Des tumeurs, dont Cruveilhier a pu dire « que, leur propriété d'envahissement n'a d'égale que celle des anévrysmes », dont l'accroissement est incessant, quelquefois rapide, qui peuvent acquérir un volume énorme, comme les kystes hydatiques, doivent nécessairement exercer sur les tissus et les organes qui les environnent des modifications et des troubles divers. C'est par leur surface externe que

ces kystes se mettent en rapport avec les uns et les autres et qu'ils exercent sur eux une double influence : 1° l'une mécanique ou topographique, expansive ; 2° l'autre sympathique ou vitale, irritative, aboutissant à des altérations histologiques.

MODIFICATIONS TOPOGRAPHIQUES

Elles portent sur des changements dans la position et la direction des organes et des tissus.

Des organes. — Les kystes hydatiques musculaires, tumeurs bien limitées, n'envahissent jamais les organes au milieu desquels ils se développent. C'est surtout par refoulement mécanique qu'ils exercent leur action, qui n'est d'ailleurs appréciable qu'à une époque où le kyste est déjà volumineux. Les kystés hydatiques musculaires, occupant ordinairement une situation superficielle et partant très accessible, il est exceptionnel qu'on leur laisse acquérir des dimensions suffisantes pour qu'ils fassent subir aux organes avoisinants de notables déplacements. A cette raison s'en ajoute une autre qui contribue à rendre ces déplacements moins marqués, c'est, comme nous l'avons déjà dit, que la tumeur se développe surtout vers les parties libres et superficielles : les aponévroses et les téguments. On ne s'étonne plus dès lors de voir combien peu nombreuses ont été les constatations de ces déplacements. On conçoit cependant que, lorsque la tumeur est volumineuse, les organes ambiants ne peuvent pas ne pas être déviés, tout au moins sur une certaine étendue, surtout quand ce sont des organes souples, mous, dépressibles et faciles à déplacer comme les muscles, les vaisseaux et les nerfs. Quoi qu'il en soit nous n'avons trouvé à relever que quelques déviations musculaires voisines : du vaste externe, obs. 90 ; des adducteurs, obs. 92.

Les vaisseaux sont déviés de leur trajet et subissent un mouvement de torsion. Dans l'obs. 70, l'artère humérale était repoussée en arrière au niveau du point le plus saillant de la tumeur. Dans l'obs. 108, le déplacement portait sur les vaisseaux fémoraux et la veine avait subi un mouvement de torsion en spirale autour de l'artère.

Enfin, en ce qui concerne les arcs osseux susceptibles d'un certain déplacement comme les côtes, on voit comme dans l'obs. 17 qu'elles étaient écartées ; de plus, dans ce cas le poumon, le diaphragme

et le foie étaient comprimés, il existait sur ce dernier une dépression profonde. Dans l'obs. 42, le rachis était fortement dévié.

Des tissus. — Les modifications topographiques apportées aux tissus ambiants sont de même ordre que pour les organes. Dans le muscle porteur, elles se bornent habituellement au refoulement et à la dissociation des fibres musculaires qui ne sont pas altérées même pour des tumeurs volumineuses comme dans le cas 108; remarquons cependant qu'il n'en est pas toujours ainsi. Dans ce cas particulier (108), nous observerons que cette intégrité dans la structure des fibres musculaires tient vraisemblablement à ce que le kyste adventif était séparé des fibres musculaires par une coque isolante de tissu conjonctif lâche et abondant. Il est à présumer que, dans les cas comparables, une disposition analogue existe. Il est probable qu'il en était ainsi dans les obs. 17 et 20. On comprend que dans ces cas-là l'énucléation puisse être facile.

D'autres fois les fibres musculaires sont amincies et étalées à la surface du kyste, obs. 20. Dans le cas de Velpeau, obs. 36, les fibres musculaires qui adhéraient au kyste semblaient avoir été écartées les unes des autres par le développement de la tumeur. Parfois, les fibres musculaires paraissent comme usées sur un point, obs. 90. La puissance expansive du kyste peut aller jusqu'à détacher les fibres musculaires de leurs insertions sur les os, ainsi qu'on l'a observé dans le cas précédent où les fibres du vaste externe étaient décollées du fémur sur une étendue de 6 à 7 centimètres.

Dans un autre ordre de faits, les fibres musculaires bien qu'englobant le kyste, sont fortement implantées même lorsque la tumeur est volumineuse. Ainsi dans l'obs. 68 l'adhérence était telle qu'on ne pouvait guère songer à tenter l'énucléation du kyste. D'autre part, l'adhérence peut ne porter que sur une partie de la tumeur, obs. 35, 37, 62, 64, etc. Le degré de l'adhésion n'est pas corrélatif de celui de l'épaisseur du kyste, car celui-ci était mince dans le cas 62 et épais dans le cas 64.

ALTÉRATIONS HISTOLOGIQUES

Les modifications que le kyste hydatique peut faire subir aux organes voisins ne se bornent pas toujours à la dissociation méca-

nique des éléments de ces organes, mais elles peuvent les atteindre dans leur structure élémentaire et déterminer des altérations de tissu. Nous les étudierons dans le tissu musculaire et dans celui des organes avoisinants.

Dans les muscles. — Lorsque les fibres musculaires s'insèrent directement et intimement sur la paroi kystique, on trouve, tout à fait à la limite de cette paroi, les lésions de l'inflammation chronique du tissu musculaire. Les fibres musculaires sont en voie de régression, la fibrillation a disparu et les noyaux du sarcolemme prolifèrent. Dans le tissu conjonctif interfasciculaire on trouve également les transformations régressives de ce tissu marquées par une prolifération embryonnaire et une néoformation vasculaire. En résumé, ce processus aboutit à la sclérose des fibres musculaires voisines du kyste et, si elle s'étend sur une certaine épaisseur, on conçoit que l'on puisse trouver une zone périkystique plus ou moins étendue de tissu musculaire induré comme dans l'obs. 97.

Enfin, il est des cas rares, où les fibres musculaires peuvent être détruites dans une vaste étendue comme il apparaît dans l'obs. 79, où il ne restait des muscles psoas-iliaque que les fibres les plus externes et celles qui avoisinaient la colonne vertébrale. On ne peut que soupçonner quel est le mode de destruction qui intervient dans ces circonstances. Il s'agit peut-être du processus de régression granulo-graisseux de la fibre musculaire et de la trame celluleuse, processus aigu qui n'a pas permis au tissu embryonnaire de se reconstituer en tissu conjonctif; mais nous n'apportons aucune preuve matérielle que ce soit là la réalité.

Dans les tissus voisins. — On en est aussi réduit aux hypothèses sur la manière dont se comportent les kystes hydatiques vis-à-vis les aponévroses d'enveloppe des muscles. Y a-t-il altération histologique ou simplement action mécanique? c'est ce que nous ne saurions dire; un fait demeure, c'est qu'ils peuvent les rompre, ainsi que l'a constaté Fr. Mason dans un cas que nous mentionnons.

Nous sommes plus instruits en ce qui concerne les lésions osseuses. Lorsqu'un kyste hydatique est logé entre un muscle large et un os plat sur lequel ce muscle s'insère puissamment et largement, on peut observer l'usure et la perforation totale de l'os. La lésion est circulaire, très géométrique et faite comme à l'emporte-pièce, ainsi que M. Marchand l'a vu dans l'obs. 1. Il se passe là un phénomène com-

parable à celui que produisent les anévrysmes dans le cas où ils se développent au voisinage d'un os. A travers la partie détruite on voit les organes sous-jacents à l'os comme dans le cas précité, ou bien le kyste communique à travers la paroi osseuse érodée avec un autre kyste, ou peut-être le même qui s'est frayé ainsi un chemin pour passer d'un côté à l'autre du plan osseux, obs. 34. D'autres fois le kyste, après son œuvre de destruction, se vide ou se prolonge dans une cavité naturelle voisine, comme le canal rachidien, obs. 43 et 44. Dans l'obs. 18 la tumeur avait simplement usé la dernière côte.

Les kystes hydatiques musculaires ne paraissent pas se comporter d'une façon univoque à l'égard des os qu'ils avoisinent. Par opposition à l'usure, qui s'observe surtout sur les os plats ou courts, le contact prolongé du kyste peut produire une inflammation de voisinage qui détermine l'hyperostose puis la nécrose de l'os, obs. 56, 121 ; dans le cas de Sadler (56) la symphyse sacro-iliaque était complètement nécrosée et avec elle le corps et les lames de la cinquième vertèbre lombaire. Jonassen cite un cas de Kjerulf assez comparable au précédent et qui amena la nécrose de l'os des îles.

Notons enfin que dans un cas on a observé l'adhérence du kyste avec la gaine vasculo-nerveuse, artère humérale et nerf médian, obs. 70.

CHAPITRE VIII

ÉTIOLOGIE

Cave canem.

L'animalité des Hydatides était depuis longtemps démontrée et connue que l'on persistait encore à leur reconnaître comme cause les influences les plus étranges.

On a vu leur origine dans une maladie des vaisseaux lymphatiques et de leur dilatation (Bidloo, Gœze). Brera pensait que les Hydatides se formaient dans l'intérieur de ces vaisseaux.

En 1700, Nicolas Andry, étudiant la génération des Vers dans le corps humain, avança qu'elle était due à l'introduction des œufs qui remplissent l'atmosphère. Linné pensait qu'il fallait considérer ces Vers comme introduits dans l'intérieur du corps où ils changent de forme. Vallisnieri, dans son Histoire de la génération, professe qu'en naissant l'homme apporte avec lui les germes de tous les Vers.

Au commencement de ce siècle, alors que fleurissaient les idées de vitalisme, on croyait que les Vers vésiculaires étaient le produit d'une génération spontanée et résultaient de l'accouplement de la matière et d'un agent vital qui imprimait aux éléments naissants, la forme et l'individualité.

En dehors de ces causes très immédiates, on attribuait une grande influence aux conditions extérieures comme l'humidité, la privation d'air et de soleil, l'abondance, la nature végétale et la mauvaise qualité de la nourriture qui étaient regardées comme des causes non équivoques de la maladie hydatique.

Pour expliquer le développement de ces organismes inférieurs tout était invoqué sauf la véritable origine : l'infection.

En effet, il est prouvé aujourd'hui que la cause unique des kystes hydatiques, dans l'économie, est l'ingestion de l'œuf du Tænia echi-

nococcus qui vit à l'état adulte et sexué dans l'intestin de notre chien domestique. Sur les 8 ou 9 espèces de Vers intestinaux auquels le tube digestif du chien peut servir d'habitat, le Tænia echinococcus est le seul qui soit dangereux pour l'homme, c'est aussi le plus petit.

Nous avons vu (p. 63) comment les proglottis mûrs se détachent du Ver et sont évacués soit avec les fèces, soit même dans l'intervalle des déjections. Un chien infesté de ce tænia peut donc répandre des œufs et des proglottis en tout lieu et en tout temps. Mais comment l'œuf après avoir quitté l'intestin du chien peut-il atteindre à l'homme? Les voies n'en sont pas faciles à suivre et sont bien insuffisamment connues, probablement parce qu'elles sont multiples. Cependant on peut admettre deux modes principaux de transmission : l'un direct du chien à l'homme, l'autre indirect par l'intermédiaire des aliments et des boissons.

Dans le premier cas, une opinion accepte que la cavité buccale du chien infesté peut servir de réceptacle aux œufs ou aux proglottis qui y arrivent soit par régurgitation, soit par le fait même des mouvements reptatoires des proglottis qui remonteraient par l'œsophage. Mais la présence des œufs et des proglottis dans ou au pourtour de la cavité buccale du chien s'explique mieux, et paraît plus vraisemblable, si l'on tient compte des habitudes mêmes de cet animal, auquel il ne répugne point de mettre à contribution sa langue pour satisfaire aux besoins de la toilette la moins délicate. Le chien est d'autant plus sollicité à cet acte de libération que les proglottis, en rampant sur la muqueuse anale, titillent cette surface et provoquent les lèchements. Une autre habitude, qui aboutit au même résultat, est celle qu'ont ces animaux de flairer l'anus de leurs congénères infestés. A cet égard les plus redoutables sont les petits chiens d'appartements, dénommés chiens mignons ou kingcharles, et chez lesquels cette habitude existe à un haut degré. Par elle, la langue, les lèvres, le museau et les longs poils qui le hérissent, peuvent recueillir des proglottis et surtout des œufs qui y restent fixés et n'attendent que l'occasion favorable pour se détacher. Cette occasion n'est malheureusement que trop souvent recherchée par les personnes qui vivent dans une trop grande intimité avec ces animaux. Sans parler des Islandais qui, au dire de Finsen, laissent à leurs chiens le soin d'écurer la vaisselle et négligent même de compléter l'opération, il n'est pas rare de voir parmi nous, des gens qui tolèrent que leur chien

mange dans la même assiette qu'eux ; d'autres, éprouvent un certain plaisir ou trouvent plaisant de se faire lécher le visage ou les mains ; enfin, il est des femmes, voire des hommes, qui ne souffriraient point que leur chien couchât ailleurs que sur leur lit. Après cela est-il surprenant que cette fâcheuse promiscuité et ces pratiques malpropres puissent devenir funestes à ceux qui les supportent : par elles, les œufs invisibles du tænia arrivent directement sur les lèvres ou au voisinage de la bouche ou sur les doigts qui y portent les aliments et pénètrent facilement avec ceux-ci dans le tube digestif.

Dans le second cas, l'œuf gagne le tube digestif par une voie détournée : les aliments ou les boissons servant d'intermédiaire. On conçoit que le chien, animal vagabond par excellence, dissémine les œufs du tænia qu'il porte partout où il passe. Ces œufs, dégagés du proglottis qui se détruit, et protégés par leur coque assez épaisse et surtout peu altérable par l'action des agents atmosphériques, résistent longtemps à la destruction. Ils se fixent sur les légumes, sur les fruits qui croissent, comme la fraise, au ras du sol, ou bien ils sont entraînés par les eaux pluviales vers les sources ou dans les puits qui alimentent les habitations. Si ces eaux ne sont point filtrées, si ces légumes mal ou non lavés sont mangés verts, si ces fruits sont avalés sans cuisson préalable, l'œuf non détruit, non altéré, pénètre dans le tube digestif.

C'est à tort qu'on a incriminé la viande de porc ou de mouton, elle ne peut servir de véhicule qu'aux larves hydropiques des Tænias echinococcus et solium développées sur place, et non à l'œuf de ces tænias qui ne peut s'y rencontrer que fortuitement et à la surface ; or, la cuisson ne fût-elle que superficielle, suffirait pour le détruire le cas échéant. Si l'on entend parler de viande renfermant l'Hydatide elle-même, la contagion ne saurait avoir lieu pour l'homme, ce Ver vésiculaire en passant sous cette forme de l'animal à l'homme ne pouvant régénérer un Ver vésiculaire, la loi biologique étant la transformation du Ver vésiculaire en Ver sexué ou Tænia echinococcus.

On peut tenir pour acquis que le mode de propagation par les aliments et les boissons est le plus fréquent, car, en interrogeant les sujets atteints de tumeurs hydatiques, on reçoit le plus souvent la réponse que jamais ils n'ont été en rapport avec des chiens. Ainsi, à ne prendre que nos observations, nous relevons seulement quatre

cas, obs. 25, 26, 102, 109, où la cohabitation avec des chiens ait été établie.

Le chien étant l'hôte qui héberge le Tænia echinococcus, il en résulte que la fréquence de la maladie hydatique dans un pays ou une localité est en corrélation avec le nombre de chiens qui s'y trouvent et le degré d'infestation de ces animaux. Ce degré dépend des habitudes locales, de l'ignorance ou de l'incurie des habitants. Ainsi Krabbe nous raconte que les chiens islandais, maigres et affamés « sont toujours présents là où l'on abat le gros et le petit bétail » et que les Islandais, insouciants du danger auquel ils s'exposent, leur abandonnent les poumons et les foies qui renferment trop d'hydatides pour pouvoir servir de nourriture à l'homme. Aussi les chiens y sont-ils infestés dans une proportion considérable, puisqu'au rapport de Krabbe elle est de 28 0/0 en Islande tandis qu'en Danemark elle n'est que de 0,6 0/0.

L'Islande, qui jusqu'ici était déclarée la terre classique des kystes hydatiques, menace, si elle ne l'est déjà, d'être détrônée par l'Australie. Dans cette dernière île la maladie hydatique y fait de nombreuses victimes, notamment dans la province de Victoria où les chiens de berger sont très nombreux. J. D. Thomas, qui y a examiné beaucoup de chiens a trouvé que 40 0/0 étaient infestés. Aussi, selon Richardson et Cutt, le plus fort contingent de malades affectés d'Hydatides est-il fourni par les bergers de cette province. D'ailleurs les cas de kystes hydatiques musculaires sont loin d'être exceptionnels en Australie.

Pour nous résumer, nous voyons qu'au point de vue étiologique, l'élément qui paraît le plus important serait la cohabitation avec les chiens, cohabitation d'autant plus redoutable que l'animal est atteint du tænia spécial.

Age. — L'âge des sujets atteints de kystes hydatiques des muscles a été noté dans 115 cas. En voici la répartition de cinq en cinq ans :

Pas de cas au-dessous de cinq ans.

De 5 à 10	inclus :	3	De 35 à 40	inclus :	15
10 à 15	—	4	40 à 45	—	9
15 à 20	—	13	45 à 50	—	9
20 à 25	—	23	50 à 55	—	2
25 à 30	—	16	55 à 60	—	4
30 à 35	—	14	60 à 65	—	3

L'âge n'a pas été donné dans 12 cas. Dans l'obs. 5 on parle d'une jeune fille ; dans l'obs. 28 d'une petite fille et dans l'obs. 108 d'un homme très âgé.

Les deux âges extrêmes sont 6 ans, une petite fille, et 65 ans un homme.

Nous appelons particulièrement l'attention sur ce fait que c'est dans la période la plus active de la vie, entre 20 et 30 ans, que les kystes hydatiques musculaires se montrent avec une prédominance remarquable, 39 fois, soit 34, 21 0/0 et plus du 1/3 des cas pour cette seule période décennale. Notre chiffre est supérieur à celui que trouve Finsen 26, 5 0/0, dans la même période pour les kystes en général. Cette différence est encore à noter.

Sexe. — Relevé dans 127 cas, le sexe féminin y figure 73 fois et le sexe masculin 54 fois, ce qui donne exactement la proportion de 4 femmes atteintes pour 3 hommes. A quoi tient cette fréquence plus grande chez la femme ? Est-elle due, comme le prétend Finsen, à la condition même de la femme plus confinée à la maison et par suite plus fréquemment en rapport avec les chiens ? C'est ce qu'il est difficile de décider ; contentons-nous de constater le fait.

Professions. — Les sujets atteints exerçaient les professions les plus diverses, et l'état professionnel ne paraît pas avoir eu une bien grande influence sur le développement de la maladie. Relaté dans 64 cas, nous remarquons toutefois que ce sont les domestiques (8) et les couturières (6) qui sont le plus souvent cités.

Hérédité. — Des médecins islandais ont admis l'hérédité de la maladie hydatique. Cette opinion ne tient pas pour qui connaît l'étiologie de cette affection. Il est peut-être possible qu'un germe hydatique puisse passer de la mère au fœtus, par les voies vasculaires du placenta, mais de la maladie constituée il n'en saurait être question.

Diathèse. — Pour ce qui est d'une helminthogénésie ou diathèse vermineuse (Beauclair et Viguier), son existence est tout aussi hypothétique pour ne pas dire fantaisiste ; car, avec les données biologiques que nous possédons sur les parasites de cette espèce, la conception d'une diathèse est chose invraisemblable. La diathèse étant rejetée, est-il nécessaire qu'au moment de l'introduction du germe parasitaire, l'organisme soit dans un état de réceptivité spéciale ? faut-il admettre une prédisposition individuelle, en un mot, le terrain joue-t-il un rôle indispensable, pour que l'embryon puisse évo-

luer et accomplir sa fin ? c'est là une question qui peut être posée mais à laquelle il est actuellement impossible de répondre d'une façon satisfaisante. Notre impression est qu'il n'y a guère qu'une coïncidence à voir entre la présence d'un kyste hydatique musculaire et une prédisposition antérieure aux affections vermineuses, comme on l'a noté dans les obs. 36, 40, 88, 103. Ce sont là des faits purement fortuits et, en tout cas, desquels on ne peut rien conclure.

Distribution géographique.—Celle des kystes hydatiques des muscles est impossible à établir faute de renseignements suffisants sur chaque pays où sévit la maladie hydatique. Il est à présumer qu'elle est connexe de celle des kystes hydatiques considérés en général. Sous ce rapport, ce que Jonassen nous a révélé pour l'Islande et J.-D. Thomas pour l'Australie nous permet presque d'affirmer qu'il en est ainsi pour les autres pays. D'après les données, que nous croyons très précises, fournies par ce dernier observateur, nous avons pu établir que la proportion des kystes hydatiques des muscles comparée à l'ensemble des kystes hydatiques rencontrés dans l'économie entière, est sensiblement de 2 0/0. Si l'on tient pour exact ce rapport, il sera facile d'établir, en s'en référant aux statistiques spéciales à chaque pays, quelle est, pour chacun d'eux, la proportion des kystes hydatiques musculaires. Sauf pour l'Islande et l'Australie, on n'a pour tous autres pays que des statistiques incomplètes ou seulement partielles ; on nous permettra en conséquence de n'y pas insister et de renvoyer le lecteur aux traités spéciaux (Davaine, R. Blanchard, Neisser, Madelung, Finsen, etc.). On sait seulement que l'affection hydatique est très fréquente en Australie où, selon J.-D. Thomas, on a enregistré au compte de cette seule maladie 307 décès de 1868-1877. En Islande, Thorarensen et Eschricht évaluent à 1/7 le nombre des habitants affectés d'Hydatides, chiffre trop élevé suivant Finsen qui le rectifie ainsi en admettant 1 individu atteint pour 43.

CHAPITRE IX

STATISTIQUE ET RÉPARTITION ORGANIQUE

Ce qui nous intéresse plus que la distribution géographique de l'affection hydatique, c'est son mode de répartition dans les organes de l'homme.

Les statistiques dressées par Davaine, Neisser, Madelung, Finsen, Cobbold ne satisfaisant qu'imparfaitement aux nécessités de cette recherche, à cause de leur division défectueuse ou insuffisante, nous nous sommes enquis des moyens d'arriver à un meilleur résultat. En parcourant la littérature médicale, nous avons remarqué dans l'*Australian Med. Jour.* de Melbourne pour l'année 1881, une série de tableaux d'un modèle uniforme, dressés avec grand soin par John Davies Thomas, pour tous les cas de kystes hydatiques observés dans les hôpitaux d'Australie, un seul excepté, celui de Melbourne dont on ne connaît que le nombre des malades entrés en 19 ans, soit 407 sur lesquels il y a eu 72 morts. Seulement, ce sont des tableaux épars dont les résultats n'ont pas été totalisés. Nous avons eu l'idée de les grouper et d'en faire une statistique. Cette statistique offre sur celles qui l'ont précédé les avantages suivants : elle représente tous les cas observés dans les hôpitaux d'un pays pendant une longue série d'années, elle est donc comme une image réduite reflétant exactement la situation de la maladie hydatique dans ce pays ; sa division systématique par organes, uniforme, lui donne un caractère parfait d'unité et exclut toute omission ou tout choix ; cette division elle-même est la plus rationnelle qui ait été faite car elle suit l'ordre que voici : foie, rate, reins, épiploons, utérus, autres endroits de l'abdomen, poumons, plèvres, médiastin, cœur, péricarde, cerveau, moelle épinière, os, muscles, tissu sous-cutané, endroits divers ; elle comprend un nombre considérable de cas (786) ; enfin, elle répond plus particulièrement à notre objectif puisqu'une place spéciale est réservée aux muscles. Cette statistique renferme la totalisation de 52 tableaux qu'on nous saura gré de ne pas énumérer. Par contre, nous plaçons en regard et par comparaison, en établissant le plus exactement possible la concordance des organes, les diverses statistiques connues.

Tableau comparatif des principales statistiques concernant les kystes hydatiques.

Organes.	Davaine. (1)	(2)	Neisser. (3)	Madelung. (4)	Finsen. (5)	Cobbold. (6)
Foie	166	469	451	133	176	161
Poumons	*a* 42	129	67	21	7	22
Épiploons et péritoine	»	20	2	3	»	»
Muscles		15		8		»
Tissu cellulaire sous cutané	*b* 20	14	*g* 83	5	*k* 7	»
Cerveau	*c* 22	10	68	»	*l* 4	22
Ovaires	4	10	»	»	»	»
Utérus	1	9	»	»	»	»
Rate	»	9	28	3	2	»
Reins	30	8	80	7	3	*n* 23
Cœur	10	4	»	1	»	*o* 13
Appareil circulatoire	»	»	29	»	»	»
Moelle épinière	3	3	13	»	»	»
Os	17	2	28	3	»	16
Cou	5	2	10	»	*m* 1	»
Plèvres	»	1	17	2	»	»
Péricarde	»	1	»	»	»	»
Prostate	»	1	»	»	»	»
Sein	7	1	»	»	1	»
Capsules surrénales	1	»	»	»	»	»
Orbite et globe de l'œil	*d* 12 ?	»	»	»	»	»
Autres endroits de l'abdomen	*e* 26	34	*h* 36	7	54	*p* 45
Autres endroits du corps	»	44	»	»	»	25
Bouche	2		*i* 21	»	»	»
Face	2	»		»	»	»
Corps thyroïde	2 ?	»	»	»	»	»
Organes génitaux de l'homme	*f* 3	»	6	»	»	»
Organes génitaux de la femme	»	»	*j* 44	3	»	»
Placenta	1	»	»	»	»	»
Totaux	376	786	583	196	255	327

Observations.

a. Poumons, artères et veines pulmonaires.
b. Parois du tronc, bras et cuisses, parties molles.
c. Cerveau, cervelet et corps pituitaire.
d. *Réunis.*
e. Petit bassin.
f. Testicules, scrotum, vésicules séminales.
g. Tronc et extrémités.
h. Petit bassin.
i. Visage, orbite et bouche.
j. Sein compris.
k. Bras, 1, cuisse, 1.
k. Région sus-épineuse, 2.
k. Région sous-claviculaire, 1.
k. Région axillaire, 2.
l. *Indique* tête.
m. Nuque.
n. Reins et vessie.
o. Cœur et vaisseaux pulmonaires.
p. Abdomen et rate.

(1) *Traité des entozoaires*, 1887, 2e éd., p. 383 et 384.
(2) D'après nos supputations.
(3) *Echinococcen-krankeit.*, 1877, p. 25 et 26.
(4) *Beiträge. meckl. Arz. zur Lehr. v. d. Echino-kh.*, 1885, p. 92 et suivantes.
(5) *Ugeskr. f. läger*, t. VII, 1869, n° 7.
(6) *Entozoa.*, 1879, p. 122.

Le « *pourcentage* » (pour employer un mot barbare mais qui exprime bien la chose) que nous avons établi d'après notre statistique donne les résultats qui suivent :

Foie	59,66	Cœur	0,50
Poumons	16,41	Moelle épinière	0,38
Épiploon et péritoine	2,55	Os	0,28
Muscles	1,90	Cou	0,28
Tissu cellulaire sous-cutané	1,79	Plèvre	0,12
		Péricarde	0,12
Cerveau	1,27	Prostate	0,12
Ovaires	1,27	Sein	0,12
Utérus	1,14	Autres endroits de l'abdomen	4,32
Rate	1,14		
Reins	1,01	Autres endroits du corps	5,59

Sur les 786 cas, il y avait 467 hommes et 319 femmes, le pourcentage donnant 59,41 pour les premiers et 40,58 pour les dernières. Ces résultats sur le sexe des malades, intervertissent l'ordre de fréquence en faveur du sexe masculin contrairement à ce qu'a trouvé Finsen en Islande, et, nous-même pour les muscles, d'après notre relevé d'observations.

Le dernier tableau, en nous montrant l'ordre et le degré de fréquence que les kystes hydatiques affectent dans les divers organes, établit, avec la dernière évidence, que ceux des muscles y occupent une place très honorable puisqu'ils y figurent au quatrième rang des organes classés. Il établit du même coup que les kystes musculaires sont plus fréquents que leurs congénères sous-cutanés, et démontre ainsi non fondée l'opinion de Finsen qui dit, que les kystes hydatiques externes sont situés le plus souvent dans le tissu cellulaire sous-cutané et jamais dans les muscles. Cependant, dès 1849, Skaptason, médecin islandais aussi, avait avancé le contraire et indiqué que les kystes musculaires étaient pour le moins aussi fréquents que ceux qui siègent sous la peau. Depuis lors, Hallgrimsson en 1872 et J. Jonassen en 1882 sont venus confirmer par des observations les données antérieures de Skaptason.

Au reste, le nombre d'observations que nous avons colligées parle de lui-même assez haut pour amener cette conviction que les kystes

hydatiques musculaires, rares d'une façon absolue, sont relativement assez fréquents.

Ce n'est pas tout, l'examen de ce tableau nous donne encore un enseignement précieux: il nous guide comme par la main et avec sûreté, par les diverses étapes que suit le germe hydatique pour gagner les organes qu'il frappe, ce trajet, cette voie étant indiquée et comme jalonnée par la décroissance du degré de fréquence dans les différents organes. Mais avant de le suivre dans ses migrations à travers l'organisme, il importe que nous sachions comment il sort de cet œuf de tænia que nous avons essayé de poursuivre dans ses modes de transmigration du chien à l'homme.

CHAPITRE X

PATHOGÉNIE ET PHYSIOLOGIE PATHOLOGIQUE

§ I

Migrations de l'embryon hexacanthe dans l'organisme.

L'œuf du Tœnia echinococcus mesure 28 μ en moyenne ; il est légèrement elliptique et protégé par une coque qui représente environ 1/9 de son épaisseur. Cette coque est un peu granuleuse et assez résistante.

Lorsque le proglottis est mûr et détaché du strobile, les œufs complètement formés, la coque limite une cavité que remplit entièrement l'embryon hexacanthe. Celui-ci est formé d'une petite masse gélatineuse, ovoïde, molle, élastique mesurant environ 25 μ de longueur et portant trois paires de crochets ou spicules qui représentent comme les trois branches d'un T renversé dont le point de convergence correspondrait à la partie médiane de l'union du tiers antérieur avec le tiers moyen de l'animalcule.

De la bouche, l'œuf du tænia passe dans l'estomac où il subit l'action du suc gastrique. Sous cette influence, la coque est entièrement dissoute au bout de quatre à cinq heures, ainsi que Leuckart (1) l'a démontré expérimentalement sur des lapins auxquels il avait fait avaler des œufs de tænia. L'embryon hexacanthe se trouve ainsi délivré de son enveloppe dans l'estomac ou plus vraisemblablement dans les portions du duodénum voisines du pylore vers les-

(1) Leuckart. *Loc. cit.*, p. 198.

quelles il a été entraîné par le bol alimentaire ou les liquides de l'estomac. Le voilà donc libre dans le canal intestinal, que va-t-il devenir ? « L'embryon, dit Davaine, revivifié par la chaleur s'accroche à la membrane muqueuse de l'intestin ; à l'aide de ses crochets il se fraye un passage vers les organes parenchymateux ». Küchenmeister pense de même et Leuckart soutient « qu'on ne peut douter que les embryons ne percent véritablement les parois du canal intestinal. » Mais comment et par quel mécanisme a lieu cette perforation ? Van Beneden va nous l'apprendre. Examinant sous le porte-objet du microscope des œufs du *Tænia dispar* qu'il venait d'écraser entre deux lames de verre, il trouva au milieu des débris quelques embryons encore en vie et dégagés de leur enveloppe. Étudiant ces embryons libres, voici quel fut le résultat de son observation (1) : « Le corps est de forme ovale, parfaitement transparent, et on ne distingue pas la prése ce d'un globule dans l'intérieur. La surface du corps est parfaitement lisse. Les six crochets sont régulièrement disposés dans tous les individus et se meuvent exactement de la même manière. Ils sont très grêles et ont à peu près la moitié du diamètre de l'embryon. Deux occupent la ligne médiane et se réunissent comme un stylet unique; ceux-là sont à peu près droits et un peu plus longs que les autres. Ils ne se meuvent que d'arrière en avant et d'avant en arrière. Ils agissent comme les pièces de la bouche de certains crustacés parasites, comme les Argules, pour percer les tissus. Ils sont dans un mouvement continuel de va-et-vient. Les quatre autres crochets sont semblables entre eux et diffèrent des premiers par la pointe qui est recourbée en crochet véritable. Ils sont disposés deux par deux, à droite et à gauche des premiers, de manière que tous se touchent par la base. Leurs mouvements ne sont pas les mêmes que ceux des premiers : à leur base il restent à peu près fixes, tandis qu'au bout ils décrivent un quart de cercle. Que l'on se figure les six crochets placés en avant dans la même direction. Les deux du milieu avancent et les deux paires placées symétriquement à côté d'eux s'abaissent d'avant en arrière et poussent par là le corps en avant. C'est comme le cadran d'une pendule qui aurait trois aiguilles, placées à côté l'une de l'autre, celle du milieu serait poussée directement en avant tandis

(1) *Bulletins de l'Acad. royale des sciences, lettres et beaux-arts de Belgique*, 1853, t. XX, 3e part., p. 291.

que les deux autres s'abaisseraient l'une jusqu'à III, l'autre jusqu'à IX ou jusqu'à ce qu'elles fissent un angle droit avec la première. C'est ce mouvement que l'on voit se produire dans tous. Quel en est le résultat? C'est que l'on voit distinctement l'embryon pénétrer entre les débris ou dans les tissus écrasés qui l'entourent. Cet embryon fait le mouvement d'un homme qui veut passer par une fenêtre..... Ces embryons ne font pas autrement.

« On voit ces mêmes efforts continuer pendant des heures entières et on comprend aisément qu'aucun tissu vivant aussi dense qu'il soit, excepté les os, ne soit facilement traversé par ces embryons microscopiques. On comprend qu'ils puissent percer les parois des vaisseaux, se répandre dans les organes les plus éloignés à la faveur du sang qui les charrie. » Davaine a observé les mêmes phénomènes sur l'embryon du *Tænia proglottina*, commun chez les poules.

L'embryon libre traverse la paroi intestinale parce que là est son salut, un instinct secret celui de la conservation l'y pousse, sans quoi, restant dans les fèces et évacué au dehors sans le revêtement protecteur de la coque, il périrait infailliblement. Sa destinée est donc de quitter le calibre de l'intestin pour gagner l'organe qui doit être son hôte.

Mais quel chemin suit-il, par quelles voies arrivera-t-il, par exemple, pour aller se fixer dans le muscle temporal (obs. I) ou dans la phalange de l'index de la main gauche (1)? Ces voies ne sont certes pas faciles à suivre, pour bien des raisons, même par les moyens expérimentaux : la petitesse extrême de l'embryon le soustrait à l'observation directe et ce n'est que par l'examen microscopique qu'on pourrait essayer de le suivre. La difficulté est insurmontable, autant vaudrait-il chercher à poursuivre, le microscope à la main, un leucocyte quelconque, pris dans la multitude infinie des éléments figurés du sang, à travers toutes ses pérégrinations organiques! Aussi ne trouvons-nous partout que des hypothèses pour expliquer cette migration, dont l'observation directe est impossible, et que des tentatives expérimentales, dirigées dans le but d'y faire la lumière, ne sont pas parvenues à éclairer, rien n'ayant pu jusqu'à ce jour fixer la science sur ce point.

Deux doctrines ont surgi pour expliquer ce long trajet de l'embryon à sa sortie de l'intestin.

(1) Charvot. *Montpellier médical*, décembre 1858, p. 656.

Baillet (1), ayant infesté expérimentalement des animaux avec des œufs du *Tænia serrata*, trouva sur la surface de certains viscères comme le foie, le poumon et le cerveau des sillons dus évidemment au passage d'embryons sur ces organes. En se fondant sur ces résultats, les uns ont admis, avec Baillet, qu'en quittant l'intestin, l'embryon hexacanthe, utilisant sa faculté locomotrice d'animal fouisseur, suit son instinct qui le dirige à travers les tissus et les organes jusqu'à l'endroit propice à son développement.

D'autres ont soutenu qu'en s'insinuant à travers la paroi intestinale l'embryon, grâce à son extrême petitesse, à la souplesse de son corps contractile et dépressible en même temps, ne tardait pas à rencontrer sur son chemin, un vaisseau capillaire ou autre dans lequel il s'engageait. Le liquide renfermé dans ces vaisseaux l'entraînait, et suivant qu'ils dépendaient des radicules portes ou des chylifères, l'embryon était véhiculé vers le foie ou le canal thoracique.

La première hypothèse, bien que très séduisante, est loin d'être acceptée par tout le monde et ceux-là même qui y adhèrent ne la reconnaissent guère que comme applicable aux lésions déterminées par l'embryon en un point peu éloigné du canal intestinal. Mais comment expliquerait-elle la présence de l'hexacanthe dans le cerveau, le globe de l'œil, le muscle temporal, la moelle épinière, le tibia et surtout les phalanges des doigts ? Voilà certes, des organes assez éloignés de l'intestin et pour la plupart assez fortement protégés par une enveloppe osseuse, pour défier l'approche de cette infime larve ! Et pour peu qu'on y réfléchisse, n'est-on point étonné de voir que l'embryon, qui trouve à sa sortie même de l'intestin les tissus les plus éminemment propres à faciliter son développement comme le sont ceux de tous les organes de la cavité abdominale, aille chercher, au prix d'un énorme labeur de perforation et par pur caprice, à des distances considérables, le gîte dont il a besoin. Cela paraît tout au moins étrange. A tout prendre, on peut admettre cet acheminement à travers les tissus mous et lacunaires dans les organes peu résistants, mais il n'en est plus de même lorsqu'il s'agit du tissu osseux. Il n'est rien moins que prouvé que l'hexacanthe soit armé de spicules assez puissants pour entamer la substance dure de l'os et s'y ouvrir une issue vers les cavités médullaires. Il est donc

(1) *Annales des sciences naturelles* (Zoologie), 1858, 4e s., t. X, p. 190.

probable qu'il existe un autre chemin pour y arriver et tout fait prévoir que cette seule voie est celle de la circulation.

La doctrine du transport de l'embryon par le sang tend, en effet, à prévaloir aujourd'hui. Il y a quelque 50 ans, et bien avant que nous fussions fixés sur l'origine vraie des Hydatides, Cruveilhier (1) se demandait déjà si « les éléments propres à former ces animaux ne circuleraient pas avec le chyle. D'après cette manière de voir, des molécules non assimilées, des germes, si l'on veut, s'épancheraient pour ainsi dire dans nos tissus et s'y réuniraient pour former un tout individuel ». Cobbold (2) n'hésite pas à dire qu'en s'échappant de l'intestin les embryons « se dirigent dans le torrent de la circulation et par là se transportent dans tous les organes de l'individu qu'ils ont choisi pour hôte ». Davaine admet aussi la possibilité de ce transport mais non exclusivement. « L'embryon, dit-il, quitte l'intestin en le perforant et gagne les parties voisines soit directement, soit par l'intermédiaire des vaisseaux sanguins, lesquels se rendent dans le foie ou dans les poumons ». M. le professeur Jaccoud (3) dans une clinique sur les entozoaires de l'encéphale dit aussi : « l'hypothèse du transport par le sang, me semble à tous égards plus satisfaisante ». Klencke, Ch. Robin, Rendu, van Beneden, Virchow, Neisser, Naunyn, Rohde, Billroth et Luecke et bien d'autres qui se sont occupés des kystes hydatiques dans ces dix dernières années se rallient à la théorie du transport.

Nous avons dit que l'on n'avait jamais saisi, et que probablement de longtemps on n'aurait l'occasion de saisir sur le vif la migration du genre hydatique par le torrent circulatoire. Mais il y a des faits anatomiques et des déductions cliniques qui portent à admettre que les plus grandes probabilités sont en faveur de ce mode de transport. Laissant de côté, pour l'instant, les preuves et les raisons qui militent dans ce sens, nous allons tenter de répondre aux objections qui y ont été faites.

Tout d'abord suivons l'embryon dans ses principales étapes présumées : l'embryon franchit la paroi intestinale et tombe soit dans des ramifications de la veine porte, soit dans un des vaisseaux chylifères. Dans le premier cas il remonte au foie, et de deux choses l'une : ou

(1) *Compendium de médecine pratique*, t. I, art. *Acéphalocyste*.
(2) Sp. Cobbold. *Loc. cit.*, p. 114.
(3) S. Jaccoud. *Leçons de cliniq. méd. de Lariboisière*, 1873, p. 610.

bien il s'y arrête et s'y développe pour constituer un kyste hydatique du foie ; ou bien il passe au delà dans les veines sus-hépatiques. S'agit-il d'un vaisseau chylifère, il en suit le trajet ascendant et par le canal thoracique arrive dans la veine sous-clavière. D'une façon ou de l'autre, lorsqu'il poursuit sa route, l'embryon est déversé dans les gros troncs veineux qui ramènent le sang dans le cœur droit ; de celui-ci il passe dans le poumon où il peut s'arrêter pour constituer un kyste hydatique pulmonaire, ou bien il évite cet obstacle et passe dans le cœur gauche qui le lance dans la circulation générale, et dès lors tous les organes s'offrent avec des chances diverses à son invasion.

D'après ce sommaire exposé, on comprend que la seule difficulté, pour faire accepter ce mode de transport, est de fournir une explication satisfaisante du passage de l'hexacanthe à travers le foie d'une part, et le poumon de l'autre ; c'est aussi la seule objection sérieuse qui y ait été faite, car l'infestation du foie se comprend aisément par ses rapports avec la veine porte.

Il y a déjà longtemps que Cl. Bernard a établi que des communications existaient entre la veine porte et les veines sus-hépatiques. Cette disposition est même visible à l'œil nu chez le cheval aussitôt que le tronc porte a pénétré dans le foie. C'est ce que ce grand physiologiste a appelé la circulation dérivative.

Il peut donc arriver que le germe hydatique puisse s'engager dans l'une de ces voies détournées et arrive au cœur droit en évitant le lacis capillaire des ramifications portes dans le foie. D'autre part, les capillaires du tissu hépatique ne sont pas tous d'un calibre égal, puisque d'après Frey leur diamètre peut varier entre 9 μ et 21 μ. De plus, il y a des conditions pathologiques et même physiologiques comme la congestion, qui en faisant affluer une grande quantité de sang dans l'organe, peuvent augmenter le calibre de ces capillaires, et il suffit, pour les plus gros capillaires, d'une augmentation de quelques μ pour que leur diamètre puisse admettre l'embryon hexacanthe dont la longueur est bien de 25 μ, mais dont la largeur est un peu moindre. Et puis encore, il ne faut pas perdre de vue que le corps de cette larve est mou, souple, dépressible de telle sorte qu'il peut s'étirer comme à la filière, en s'aidant de ses crochets ou de la vis a tergo du sang veineux, pour franchir ces capillaires. Nous croyons donc que, sous l'influence de certaines circonstances, le

germe hydatique peut éviter le piège que lui tendent les mailles du réseau capillaire de la veine porte et gagner, sans trop d'encombres, la veine cave inférieure puis le cœur droit.

Lorsque l'embryon s'engage dans un des vaisseaux lymphatiques du mésentère : ou bien il peut être retenu à son passage dans un ganglion, ou bien éviter cet obstacle et atteindre le cœur droit par le canal thoracique.

Voilà par quelles voies et par quels moyens, en quittant le canal intestinal et grâce à l'intermédiaire des vaisseaux, l'embryon peut éluder l'arrêt que lui oppose le foie ou les ganglions mésentériques, et arrive avec le sang veineux dans le cœur droit. Survient l'obstacle pulmonaire, comment peut-il le franchir ?

Outre qu'il n'est point prouvé qu'il n'y ait pas entre les artères et les veines pulmonaires des communications du genre de celles qui existent entre la veine porte et les veines sus-hépatiques (et cette opinion a été soutenue il y a quelques années), nous ferons remarquer que les capillaires pulmonaires ont en moyenne 13 μ de diamètre observés dans l'état de rétraction du poumon. Ce chiffre doit être quelque peu inférieur à la réalité lorsque le poumon remplit la cage thoracique ; il l'est surtout, à chaque inspiration, quand la capacité de la poitrine augmente, car les capillaires doivent suivre le mouvement et se dilater à leur tour dans une certaine mesure. De plus, comme au foie il se passe du côté du poumon des phénomènes congestifs, peut-être plus fréquents encore, qui interviennent aussi comme moyen de dilatation des capillaires. Une autre considération très importante, en l'espèce, c'est la disposition anatomique du réseau capillaire dans le poumon et sa richesse en vaisseaux. On sait, que les capillaires dans le poumon sont séparés les uns des autres par des espaces si resserrés qu'ils mesurent souvent à peine l'épaisseur même du capillaire ; en outre les réseaux sanguins artériels et veineux, qui circonscrivent ces capillaires, sont extrêmement rapprochés, de sorte que la distance qui sépare une veinule d'une artériole est à peine de quelques dixièmes de millimètres. On peut donc concevoir qu'un embryon, engagé tout d'abord dans un capillaire inférieur à ses dimensions, puisse, par l'action concomitante d'une puissante inspiration et d'une forte ondée sanguine venant du cœur droit, puisse, dis-je, rompre la résistance diminuée du capillaire qui le sépare de la veinule pulmonaire la plus voisine et pénétrer dans cette

dernière, dont le sang l'emporterait au cœur gauche. Si l'on réfléchit que l'embryon peut par lui-même, au moyen de ses crochets, rompre les capillaires qui lui font obstacle, on pourra mieux encore comprendre son passage des artérioles aux veines pulmonaires.

Nous croyons à la possibilité de l'isolement ou de la simultanéité de ces divers phénomènes dont le résultat est la transmigration du germe hydatique à travers le réseau capillaire du poumon et son passage de la petite dans la grande circulation. Lorsque l'obstacle est trop considérable, l'embryon se fixe et développe sur place un kyste hydatique pulmonaire.

Si, dans un certain nombre de cas, les choses se passent ainsi que nous venons de l'exposer, c'est-à-dire, si vraiment le mode le plus ordinaire de migration de l'embryon hexacanthe dans l'économie est son transport par le torrent circulatoire suivant la voie que nous avons tracée, nous devons en trouver la démonstration dans l'observation clinique.

En effet, si l'on admet que, en quittant l'intestin, le germe hydatigène arrive par la veine porte au foie et, s'il ne se localise pas dans ce viscère, passe par la veine cave aux cavités droites du cœur, du cœur droit au poumon et de là par le ventricule gauche dans la grande circulation, nous devons *à priori* trouver le plus grand nombre de kystes hydatiques d'abord dans le foie, premier obstacle, puis dans le poumon, second obstacle, enfin d'une façon bien moindre dans tous les autres organes de l'économie appendus aux ramifications de l'arbre artériel. Dans ces derniers organes, et par la raison que le sang artériel sert ici de véhicule à la semence parasitaire, la fréquence des kystes hydatiques sera d'autant plus grande qu'ils seront proportionnellement plus abondamment vascularisés. Or, cette induction est confirmée d'une manière éclatante par la statistique.

Pour s'en convaincre, il suffit de jeter les yeux sur le tableau que nous avons dressé à la page 118 établissant le rapport de fréquence. Le foie y présente à lui seul près de 2/3 des cas, puis vient le poumon plus de $\frac{1}{6}$; le premier organe qui vient après l'épiploon et le péritoine réunis, y figurent à peine pour $\frac{1}{40}$ des cas. Et remarquons que, pour tous les organes qui suivent, les taux du pourcentage diffèrent entre eux dans des limites très étroites, tandis qu'entre le foie et le poumon d'une part, et entre le poumon et les organes suivants d'autre part, il y a une différence énorme. Notons en passant que tous les auteurs

qui se sont occupés des kystes hydatiques du cœur ont signalé une plus grande fréquence de ces tumeurs dans le cœur droit que dans le cœur gauche.

Si, par ailleurs, nous examinons comment l'embryon se comporte vis-à vis des différents viscères que contient la cavité abdominale, on est frappé du résultat. Tandis que les reins et la rate ne sont frappés qu'une fois, le viscère hépatique l'est 60 fois, la différence est encore plus grande pour les autres organes pris isolément. Et pourtant ce sont là des organes voisins autant exposés à l'infestation directe les uns que les autres et pour lesquels, même en tenant compte de la différence de volume, on ne devrait pas, en appliquant la théorie de la migration directe et active, observer un aussi grand écart. Pour expliquer cette différence colossale entre des organes voisins, placés, sous le rapport de l'infestation directe, dans des conditions identiques, on ne peut faire appel, croyons-nous, qu'à l'intervention de la circulation.

La comparaison des chiffres qui précèdent parle assez éloquemment pour que nous nous dispensions d'insister davantage, et nous estimons qu'à elle seule, elle constitue le plus solide argument que l'on puisse invoquer en faveur de la migration indirecte de l'embryon par la voie des vaisseaux sanguins.

D'autres faits, qui ont leur valeur, peuvent encore être invoqués pour faire prévaloir la théorie du transport. Ainsi Leuckart a trouvé un embryon vivant dans le sang de la veine porte. Le même observateur et avant lui Andral, Glüge et d'autres ont souvent remarqué qu'un rapport évident existait entre un vaisseau sanguin et de jeunes kystes en voie de développement.

Enfin, les faits de pénétration dans les os ou les organes difficilement accessibles et très éloignés du tube digestif, comme le cerveau, trouvent par le sang, véhicule du parasite, leur explication la plus naturelle.

Au reste, les faits mêmes observés par Baillet, n'infirment en rien la théorie du transport : « Les sillons de passage » montrent seulement que l'embryon, observé en un point déterminé d'un organe, peut s'y déplacer dans une certaine étendue, ce qui ne prouve nullement que, pour atteindre cet endroit, il ait mis en œuvre les mêmes moyens locomoteurs et y soit parvenu par ses seuls efforts ; il peut tout aussi bien y avoir été transporté par le courant sanguin,

qui n'a pas, nous l'imaginons, la propriété d'annihiler ses facultés locomotrices, dont il reprend le libre emploi dès son atterrissage, qu'on me passe l'expression.

D'après ce que nous venons d'exposer, et tout en tenant compte des particularités observées par Baillet, il ne nous est pas permis de négliger les données fournies par l'anatomie pathologique, la clinique et les autres faits d'observation qui établissent que, au point de vue de l'infestation hydatique, une corrélation existe entre les différentes divisions de l'appareil vasculaire et les organes auxquels elles aboutissent.

Nous reconnaissons donc la possibilité des deux modes de migration, tout en manifestant une plus grande tendance à admettre que l'embryon passe de préférence par la voie de la circulation (ce mode de migration répondant mieux aux faits anatomo-pathologiques et cliniques et aux déductions de la statistique).

§ II

L'infestation des muscles expliquée par la physiologie pathologique. — Essai.

Étant admis, que le plus ordinairement c'est le liquide sanguin qui sert de véhicule à l'embryon pour son transport dans tous les points de l'économie, l'étonnement cesse de voir les muscles occuper un rang élevé dans le tableau comparatif des organes affectés par le parasite hydatique. En effet, outre que le tissu musculaire représente près des 2/5 de la masse totale du corps, il est, après le tissu hépatique, le plus vasculaire de l'économie. Cette grande richesse en vaisseaux est en rapport avec la contraction musculaire dont la fréquence entraîne une dépense désassimilatrice molléculaire qui exige une réparation assimilatrice correspondante (Ch. Robin). Il arrive très fréquemment que cette réparation assimilatrice doit être rapide, presque instantanée, or, cette rapidité est assurée, non seulement par l'extrême division des artérioles et des veinules, mais encore, et surtout, par une disposition fort remarquable de leur réseau capillaire d'interposition.

L'admirable configuration du réseau capillaire des muscles striés

a été bien mise en évidence par les travaux de M. Ranvier (1). On peut les résumer ainsi : Ce réseau capillaire, toujours extérieur au sarcolemme, représente, dans son ensemble, un treillis serré à mailles carrées d'une exceptionnelle richesse remarquable en outre par l'extrême flexuosité de ses vaisseaux et l'exiguité de leur calibre. Selon Frey, les capillaires des muscles offrent en moyenne un diamètre de 0,00174 de millimètre.

Supposons qu'un embryon soit entraîné par le sang dans un muscle, il roule de proche en proche jusqu'à ce qu'il arrive aux limites du réseau capillaire, mais plus il s'y engage plus les canaux se resserrent et finalement il est arrêté par l'imperméabilité relative de leur calibre pour ses dimensions. L'embryon s'est, à proprement parler, engagé dans une impasse. Et ce ne sont pas les contractions du muscle qui pourront le sortir d'embarras, car, sous leur influence, les capillaires longitudinaux se raccourcissant leurs flexuosités s'accentuent : nouvelle difficulté; tandis que les transversaux s'allongent en se rétrécissant, autre aggravation. Bref, selon nous, dans les muscles striés, les réseaux capillaires joueraient en quelque sorte le rôle de cribles, ou plutôt ils briseraient la colonne sanguine en une infinité de petits méandres dont les zigzags et l'étroitesse faciliteraient singulièrement les contacts, les frottements, le ralentissement et en dernier lieu l'arrêt et la fixation de l'embryon hexacanthe que le torrent circulatoire charrie, égaré dans la multitude innombrable de ses globules.

Mais ce rôle, forcément de pure supposition, que nous attribuons au réseau capillaire des muscles, s'efface devant l'action positive et autrement importante de la contraction musculaire et des phénomènes physiologiques qui l'accompagnent, car ici la réalité se substitue à l'hypothèse.

En effet, M. A. Chauveau a fait à l'Académie des sciences (séance du 9 mai 1887), une communication fort intéressante et, pour nous, très instructive.

M. Chauveau a trouvé que, pendant l'unité de temps, un muscle qui travaille donne un coefficient d'activité circulatoire représenté par 0,850. Ce même muscle considéré à l'état de repos n'offre plus, pendant l'unité de temps, qu'un coefficient d'activité circulatoire

(1) L. Ranvier. *Leçons d'anatomie générale sur le système musculaire*, Paris, 1880, p. 254 et suiv.

représenté par 0,175. Et encore ce dernier chiffre est-il déclaré comme provisoire et trop élevé par l'expérimentateur; ce qui donne le rapport suivant entre les deux états : exactement 34/7 et approximativement 5/1. Ce qui en langage ordinaire peut se formuler en ces termes : Dans l'unité de temps, un muscle qui fonctionne, qui travaille, est traversé ou irrigué par une quantité de sang cinq fois plus considérable que s'il était resté à l'état de repos pendant cette même unité de temps.

Au point de vue qui nous occupe, cette proposition a nécessairement pour corrolaire cette autre proposition :

Étant donné un globule sanguin quelconque x, pris au hasard dans le nombre infini de ceux qui entrent dans la masse totale du sang, par là même capable d'être transporté en tous les points de l'économie, x aura cinq fois plus de chances de traverser un muscle fonctionnant que ce même muscle au repos.

D'autre part, et toutes choses égales d'ailleurs, la quantité de sang qui traverse un muscle, en un temps déterminé, est directement proportionnelle à la masse totale du muscle, autrement dit l'irrigation sanguine est d'autant plus abondante que le muscle est plus volumineux. Par cette raison, les chances de passage pour x, à travers un muscle, seront directement proportionnelles au volume de ce muscle.

Or ce qui est vrai pour x, globule sanguin, le sera également pour l'embryon hexacanthe, avec cette différence capitale toutefois, que ce dernier, contrairement à ce qui a lieu pour l'hématie, est apte, ainsi que nous le savons déjà, à s'arrêter, à se fixer en un point que nous pensons appartenir aux réseaux capillaires.

Nous nous résumerons donc dans la proposition suivante :

Les chances d'invasion d'un muscle, par l'embryon hexacanthe, sont *en raison directe du volume de sa masse charnue et du quintuple de son activité fonctionnelle.*

L'examen de quelques faits pris dans nos observations nous fournit même une démonstration directe de cette proposition. Ainsi dans l'obs. 11, le sujet maréchal-ferrant, se servait beaucoup de son bras gauche pour frapper sur l'enclume avec un énorme marteau et pour faire retomber l'outil avec force son grand pectoral gauche devait se contracter énergiquement. Dans l'obs. 83, le malade frottait des parquets, son droit antérieur fonctionnait très activement.

Et nous pourrions multiplier les exemples.

Quant à la cause qui détermine la fixation de l'embryon au point du muscle où il est retenu, nous ne pouvons émettre qu'une hypothèse pour l'expliquer. Le muscle, comme le foie, est un organe essentiellement thermogène, en fonctionnant il développe de la chaleur, sa température est donc un peu plus élevée que celle des tissus avoisinants. Cette différence, bien que peu accusée, suffit peut-être, pour décider du séjour définitif de l'embryon qui trouve, selon toute vraisemblance, ces conditions calorifiques plus favorables à son évolution ultérieure.

Jetons, si l'on veut bien, un coup d'œil sur l'énumération que nous avons faite à la page 91 et qui donne, par ordre de fréquence décroissante, les muscles frappés par les kystes hydatiques, il nous sera facile de reconnaître, qu'ils se présentent dans le même ordre et sont les mêmes que ceux que Rœseler a si justement dénommés, et que nous appelons avec lui, « les muscles travailleurs par excellence, de l'économie » ; muscles remarquables aussi, dans le même ordre, par le volume de leur masse musculaire et par leur activité fonctionnelle. Il suffit, pour s'en convaincre, de se rappeler les plus élémentaires notions de l'anatomie descriptive et de la physiologie. Cependant, il ne nous déplairait pas de prendre un exemple pour montrer l'identité de rapport qui existe entre les termes de notre proposition et les qualités anatomiques et physiologiques des muscles désignés. Faisons choix, par exemple, des muscles sacro-lombaires. On ne peut vraisemblement pas leur contester, ni le volume considérable dû à l'ensemble de leurs fibres musculaires, ni la fréquence de leur mise en contraction, cette fonction étant presque constamment sollicitée pour l'extension de la colonne vertébrale, sans préjudice d'autres actions où elle intervient. Et, disons-le en passant, ce qu'il y a de curieux, c'est que ce fait, dans les muscles énumérés dans le tableau, n'est pas unique pour les kystes hydatiques, mais il se reproduit pour d'autres affections morbides des muscles, telles que la myosite spontanée aiguë (Dionis, Fischer, Cruveilhier), la syphilis musculaire, etc.

Une autre raison, croyons-nous, vient encore appuyer notre manière de voir. Elle est tirée de cette considération, que c'est précisément dans la période de la vie où le système musculaire fonctionne avec le plus d'activité et d'énergie, qu'on a observé la plus

grande fréquence des kystes hydatiques musculaires. En effet, en nous reportant au tableau de la page 113, nous voyons que plus du tiers des cas ont été observés sur des sujets dont l'âge était compris entre 20 et 30 ans. Donc, le degré d'infestation par le germe hydatique est en rapport, non pas précisément avec l'âge, mais avec l'activité fonctionnelle des muscles inhérente à cet âge.

En résumé, l'observation clinique, appuyée par la statistique, confirme pleinement l'exactitude de notre proposition et donne simultanément la raison de la fréquence du kyste hydatique dans les muscles et de sa prédilection marquée pour certains muscles en dehors desquels on ne l'observe pas, à moins que n'intervienne une cause accidentelle comme le traumatisme.

§ III

Du Traumatisme.

On a souvent incriminé le traumatisme comme cause des kystes hydatiques, et on lui a fait jouer un rôle parfois considérable dans la production et le développement de ces tumeurs.

En ce qui concerne les muscles, nous allons examiner si, en nous en tenant à l'analyse des cas pris dans nos observations où le traumatisme est intervenu, cette manière de voir est bien fondée.

Sous le rapport du traumatisme, l'analyse de nos observations nous fournit les résultats suivants :

Obs. 5. Coup de fouet (pas de date).

Obs. 21. Chute un mois avant l'apparition de la tumeur.

Obs. 42. Coup reçu dans le dos (pas de date).

Obs. 43. Coup dans le dos, 18 mois avant.

Obs. 47. Chute, quelques mois auparavant, sur les reins au point où siège la tumeur.

Obs. 48. Chute sur le point occupé par la tumeur, 4 ans auparavant et un an avant l'apparition de la tumeur.

Obs. 54. Coup reçu un an auparavant.

Obs. 58. Coup violent reçu sur le dos, un an avant l'apparition de la tumeur.

Obs. 73. Coup reçu sur le bras, peu de temps après apparition de la tumeur qui reste 12 ans stationnaire avec le volume d'une noix.

. Obs. 85. Coup de pied de cheval reçu trois ans auparavant sur le devant de la cuisse ; à la suite d'une ponction, ce kyste était devenu énorme.

Obs. 86. Chute sur la cuisse droite ; le kyste avait en moins d'une année acquis une circonférence d'une demi-aune.

Obs. 89. Coup de pied de cheval reçu 20 ans avant l'état actuel.

Obs. 102. Coup à la cuisse quelques jours avant.

Obs. 112. Un an auparavant le malade avait reçu un coup très fort sur la fesse gauche; la nuit suivante il éprouva de violentes douleurs.

Obs. 114. Contusion trois ans avant.

Obs. 118. Quelques mois avant l'apparition de sa tumeur, la patiente avait reçu un coup de pied de son mari.

Obs. 126. Coup de pied de cheval, trois ans avant.

Le traumatisme bien avéré a donc été constaté 17 fois. Mais à côté de cela, il nous a paru intéressant d'établir combien de fois les observateurs l'avaient recherché. Cette recherche a été faite vingt-six fois. L'enquête est donc restée neuf fois négative.

Cette énumération et les résultats qu'elle donne ne prouvent pas que ce soient les seuls cas où le traumatisme ait agi. En effet, il faut bien admettre que, parmi les observateurs, il s'en est trouvé un bon nombre qui ignoraient que les violences extérieures pussent intervenir d'une façon efficace sur le développement des tumeurs en présence desquelles ils se trouvaient et dont par ailleurs, dans nombre de cas, ils ignoraient la nature véritable. D'autres, qui connaissaient la relation de cause à effet, ne se sont pas préoccupés des circonstances commémoratives. Nous pouvons donc considérer le nombre ci-dessus énoncé comme un minimum.

Notons encore que, dans l'observation 23, le malade attribue la présence de sa tumeur à ce qu'antérieurement il portait de lourds fardeaux sur la hanche. Dans l'observation 53, il s'agit d'un effort.

Il résulte de ce qui précède que bien réellement dans 17 cas on peut établir une liaison, plus ou moins proche, entre l'apparition de la tumeur et un traumatisme antécédent. Mais on note, entre l'apparition de la tumeur et le trauma qui l'a précédée, les intervalles de temps les plus variables, depuis quelques jours, obs. 102, jusqu'à

20 ans, obs. 89. Nous verrons plus tard ce qu'il faut penser de ces grandes différences.

Il y a déjà longtemps que les observateurs avaient été frappés de ce fait que souvent les tumeurs hydatiques étaient précédées de quelque violence extérieure, et parmi eux nous citerons Phœbus, Bremser, Cruveilhier, Escarraguel, Roche, Follin et nombre d'autres. Mais tous, ignorant la cause véritablement efficiente des kystes hydatiques et s'inspirant plutôt des idées régnantes à leur époque, s'étaient absolument égarés dans l'interprétation du phénomène, et faisaient du traumatisme lui-même un agent efficient constituant de toutes pièces la lésion.

MM. Tillaux et Boncour, mieux instruits et bien inspirés, ont restitué au traumatisme son véritable rôle qui est de favoriser la fixation et le développement de l'embryon.

Davaine (1) après avoir dit que l'existence des Hydatides ne peut être attribuée à une violence extérieure, ajoute : « Il existe cependant beaucoup de faits dans lesquels l'apparition des Hydatides a été précédée d'une contusion, d'une commotion, d'un effort ».

Danssa thèse sur les kystes hydatiques des membres, 1878, Boncour développe ainsi ses idées théoriques : « Tout traumatisme, dit-il, suivant son degré de violence, peut produire soit un épanchement sanguin, soit la fracture d'un os, soit un léger mouvement fluxionnaire.

« Il est bien entendu que nous nous mettons dans le cas d'un individu qui a ingéré d'une manière ou d'une autre des embryons de tænia. Supposons que le traumatisme ait produit un épanchement sanguin, voici ce qui va se passer : les embryons de tænia, entraînés dans le torrent circulatoire, peuvent parfaitement, en même temps que les globules sanguins, sortir du vaisseau qui les contient et s'épancher au niveau du point contus, et l'épanchement sanguin, qui au moment de la contusion ne forme qu'une bosse sanguine, est remplacé plus tard par un kyste hydatique.

« S'il s'agit d'un mouvement fluxionnaire, il y a un afflux plus considérable de sang, la circulation sanguine devient plus active à ce niveau et alors il est bien certain que nous avons plus de chance de voir l'embryon de tænia s'arrêter à ce niveau ».

Reprenant les idées de Boncour, Danlos, dans sa thèse sur l'influence

(1) Davaine. *Op. cit.*, p. 388.

du traumatisme accidentel considéré comme cause occasionnelle des kystes hydatiques en général, 1879, pense qu'il n'est pas nécessaire d'invoquer la rupture des vaisseaux pour expliquer le développement du kyste hydatique. Nous adoptons aussi cette manière de voir tout en attribuant à la rupture des vaisseaux, comme le veut Boncour, un rôle important. En effet, et en ne considérant que les muscles, comment les choses se passent-elles lorsque survient un traumatisme léger et insuffisant pour produire des ruptures vasculaires. La physiologie pathologique va nous l'apprendre : « Les actions mécaniques ou *traumatiques*, dit Béclard (1), agissent à la manière des excitants. Un traumatisme fort agit comme les excitants énergiques, abolit la contractilité et amène d'emblée la dilatation des vaisseaux sur les points qui le subissent ». Le premier effet du traumatisme est donc de faire un appel de sang dans la partie frappée. Mais le traumatisme, pour peu qu'il soit intense, est toujours suivi d'une inflammation plus ou moins vive et plus ou moins étendue, or dans l'inflammation nous observons deux ordres de phénomènes : des phénomènes morbides nerveux et des phénomènes morbides plastiques. « En vertu des premiers, dit Béclard, les petits vaisseaux se contractent ; en vertu des seconds, le sang qui n'a plus ses qualités normales, accole ses globules les uns après les autres, et obstrue les vaisseaux resserrés. Le sang arrive toujours, mais ses voies de retour sont fermées. Au resserrement contracté des vaisseaux de la partie enflammée succède d'ailleurs un état de dilatation. Cette dilatation est encore augmentée par la poussée de l'ondée sanguine contre les parties obstruées. Surviennent alors l'engorgement et la tuméfaction de la partie. »

D'après ces données, il y a deux phases dans la congestion inflammatoire qui suit l'application du trauma : une première hyperhémique, fluxionnaire ou d'appel, par laquelle l'embryon est attiré comme dans le piège que lui présente le réseau capillaire du muscle ; et une seconde phase, phase de calme, d'immobilisation qui permet à l'embryon de se fixer définitivement au moyen de ses spicules dans le calibre mince du vaisseau où il est venu échouer. Il y est d'autant plus sollicité qu'il s'est formé en amont et en aval de lui, dans ces vaisseaux mêmes, de petits thrombus qui l'emmurent, si j'ose dire, sur place.

(1) J. Béclard. *Traité élémentaire de physiologie*, 1880, t. I, p. 272.

En résumé, le traumatisme agirait sur le muscle en y déterminant sensiblement, les petits thrombus mis à part, les mêmes phénomènes que la contraction énergique y produit normalement: fluxion sanguine, appel de l'embryon, puis ralentissement circulatoire, conditions bien propres à son installation définitive. Si nous ajoutons que les conditions d'hyperthermie, dont nous parlions dans les pages précédentes, sont aussi et mieux réalisées dans le processus inflammatoire que dans le cas physiologique de la contraction musculaire normale, nous comprendrons de quelle efficacité pathologique jouit le traumatisme à l'égard du parasite hydatique.

On objectera certainement, que ce sont là de simples vues de l'esprit qui ne reposent sur aucune base expérimentale solide. Cela est vrai, mais, outre qu'il y a lieu de tenir un compte sérieux de l'exercice d'une violence dans les cas que nous avons énumérés, pourquoi n'étendrait-on pas à l'embryon hexacanthe, qui est une manière de microbe majuscule, les idées, presque universellement reçues et acceptées aujourd'hui, sur la physiologie pathologique générale des microbes. Quand on voit développer expérimentalement, par action traumatique, des tumeurs tuberculeuses ou les lésions de l'ostéomyélite, comme l'ont fait Rosenbach et Schuller en injectant, chez des lapins et autres animaux, les bacilles de ces deux maladies, n'est-on pas enclin à penser qu'il peut bien en être ainsi pour les kystes hydatiques, lorsque l'économie est en puissance de la semence qui peut les faire éclore, l'embryon hexacanthe?

Comme dans les cas précédents, le traumatisme déterminerait un « locus minoris resistentiæ » qui favoriserait la fixation du germe, et ne jouerait, en un mot, qu'un rôle de localisation.

Ce n'est pas seulement à l'égard de l'embryon hexacanthe, provenant du Tænia echinococcus, que le traumatisme joue le rôle de « *localisateur* », mais aussi à l'égard de celui du Tænia solium, ainsi que nous en apportons la preuve, dans le cas inédit suivant, gracieusement communiqué par M. le Dr Gérard Marchand, chirurgien des hôpitaux, alors chef de clinique chirurgicale à la Charité.

Froidure (Jules), 26 ans, tapissier, entre le 9 avril 1885, à la Charité, salle Sainte-Vierge, nº 6, service de M. le professeur Trélat, pour une épulis de la mâchoire inférieure. Mais en dehors de cette tumeur, le malade en montre une seconde au sein droit. Il raconte qu'il y a deux ans, à la suite d'un coup de fleuret reçu en ce point même, il vit se développer lentement et sans douleur une petite

tumeur qui siège à 2 centimètres au-dessus et en dedans du mamelon droit. Cette petite tumeur, du volume d'une amande allongée, est disposée dans le sens des fibres du muscle grand pectoral ; elle est mobile de haut en bas, moins dans le sens transversal. Sa consistance est fibreuse et, en faisant contracter le grand pectoral, on la rend immobile. L'ablation est faite le 15 avril, c'était un kyste à cysticerque ; l'animal a pu être extrait entièrement.

Mais, ce rôle de localisation est-il le seul que puisse posséder le traumatisme ? Cette question, nous nous la sommes posée en étudiant attentivement les observations où le traumatisme a été relevé. En y regardant de près, en effet, on s'aperçoit que le traumatisme n'agit pas toujours d'une façon univoque. Les effets qu'il accuse sur le kyste hydatique, en dehors de l'action mécanique, sont de deux sortes : ou à portée immédiate, ou à longue portée.

Dans le premier cas, on voit, dans les quelques jours (obs. 102) ou les quelques semaines (obs. 21, 73) qui suivent le trauma, apparaître une tumeur qui paraît se développer rapidement. Dans le second cas, c'est longtemps après l'exercice de la violence que la tumeur apparaît, au minimum un an et à ce moment la tumeur est petite.

Or, d'après ce que nous avons appris à connaître, au chapitre de l'évolution (chap. II), sur le développement très lent du kyste hydatique qui, au bout de cinq mois, n'est pas plus gros qu'une noix, il est naturel d'admettre que, dans le premier cas, le kyste hydatique existait déjà, mais non soupçonné, et évoluait lentement, petit et caché dans le tissu musculaire. Dès lors, l'intervention du traumatisme a eu pour résultat de le sortir de cette sorte de torpeur évolutive, pour lui imprimer un développement rapide qui le rend appréciable peu de temps après.

Dans le second cas, au contraire, le kyste n'était point préexistant au traumatisme, et c'est réellement l'action de ce dernier qui a fixé l'embryon là où il n'existait auparavant que le tissu normal. C'est surtout à ce dernier mode d'influence du traumatisme, que s'appliquent les idées théoriques exprimées précédemment. Il nous reste à étudier, comment on peut donner une explication satisfaisante au second rôle rempli par le traumatisme.

Nous supposons qu'une violence extérieure, qui vient surprendre un kyste hydatique en voie lente d'évolution, imprime à ce dernier une suractivité vitale et nutritive qui accélère singulièrement son développement. Et voici comment nous croyons pouvoir expliquer

ce phénomène. Le traumatisme détermine dans le tissu musculaire périkystique une hyperhémie : les vaisseaux nombreux, qui rampent dans la paroi de la poche adventice, participent à cette irrigation surabondante, les éléments nutritifs arrivent plus nombreux à l'entozoaire qui, stimulé en plus par l'hyperhémie locale, se met à végéter très activement. Une fois l'impulsion donnée, on comprend que cette suractivité nutritive puisse durer un temps plus ou moins long, ne pas cesser ou s'amender après une période rapide, comme dans le cas 75 où, après avoir acquis le volume d'une noix, la tumeur reste 10 ans stationnaire.

M. Schwartz (1), parlant du malade de l'obs. 89, pense que le traumatisme opératoire, nécessité pour l'ouverture d'un abcès situé vraisemblablement non loin de la tumeur hydatique préformée, a produit, dans ce cas particulier, l'effet d'un véritable coup de fouet sur l'évolution de cette dernière. « Celle-ci elle-même, ajoute-t-il, se trouvait peut-être bien déjà liée comme origine au traumatisme lointain signalé par Ch. Verd..., le coup de pied de cheval sur la cuisse. »

A part le traumatisme, qui a précédé l'apparition de la tumeur, il semble que les choses ont dû se passer de la même façon dans le cas de Panat, obs. 40, où nous voyons : une première tumeur rester 20 ans à évoluer, être opérée, puis, à la suite de l'opération, apparaître successivement trois kystes indépendants qui évoluent en 2 ans. Comme dans le cas de M. Schwartz, le traumatisme opératoire semble avoir donné un coup de fouet à de petits kystes latents, qui n'attendaient que cette occasion pour accomplir leur évolution.

Le cas très remarquable de M. Schwartz nous offre donc un exemple complet des deux manières dont le traumatisme peut agir sur l'évolution des kystes hydatiques : par un premier trauma, éclosion de la tumeur qui, à la vérité, n'est appréciable que très longtemps après; un deuxième trauma survient qui imprime au kyste une évolution rapide.

Ce deuxième mode d'action est le seul qu'accepte Finsen. Cet auteur pense, en effet, que la contusion ne fait qu'accélérer le développement de la tumeur, alors que celle-ci existe déjà, le kyste hydatique étant resté latent jusque-là. Pour lui, et par application des idées de Virchow, le kyste hydatique a besoin d'un stimulant exté-

(1) Schwartz. *Archives générales de médecine*, 1884, p. 605.

rieur pour hâter sa croissance. Finsen fait des réserves sur l'influence du traumatisme comme cause accidentelle.

Il est un point qui mérite encore de fixer notre attention au sujet des violences extérieures. Dans les 17 observations où le traumatisme a été relevé, nous voyons que 5 fois le contenu du kyste a été trouvé purulent : obs. 73, 85, 102, 112, 114. On peut donc se demander, si le traumatisme qu'a subi la tumeur est intervenu comme cause de sa transformation purulente. Nous ne le pensons pas, à moins que le traumatisme n'ait déterminé en même temps, au point d'application, une solution de continuité des téguments et ouvert une porte d'entrée aux micro-organismes pyogéniques. Nous n'insistons pas sur ce sujet, nous proposant de le reprendre plus largement au chapitre des complications. Cependant nous ferons observer : 1° que, dans l'obs. 73, il y avait 14 ans que la malade avait reçu son coup, et qu'il n'y avait que 2 ans que la tumeur avait pris un accroissement sensible et progressif, sans qu'une seconde violence eût été notée ; 2° que, dans l'obs. 85, ce n'est pas la poche principale, traumatisée par la ponction, qui est trouvée suppurée, mais deux poches secondaires voisines et indépendantes d'elle. Restent 3 cas où l'on peut avec quelque raison incriminer le traumatisme comme cause de suppuration, et encore ne sont-ils pas à l'abri de toute objection. Mais, par opposition à ces cas, il y en a nombre d'autres, où le kyste a été trouvé suppuré, sans qu'il ait été possible d'invoquer le moindre traumatisme. Bien que Krabbe prétende, que la suppuration des kystes hydatiques procède très fréquemment d'un traumatisme, nous sommes autorisé à penser, par l'examen des faits et jusqu'à plus ample informé, que ce mode d'action, s'il existe, est tout à fait exceptionnel et, en tout cas, non encore suffisamment démontré.

L'exagération de la fonction contractile d'un muscle, porteur d'une tumeur hydatique, peut, il nous semble, avoir les mêmes conséquences qu'un traumatisme, ainsi qu'il résulte de l'examen de l'observation 126 où le malade, après un premier traumatisme reçu 3 ans auparavant, fait une marche forcée dans la montagne ; sous cette influence la jambe traumatisée augmente très rapidement de volume et on trouve un kyste hydatique.

Ce qui précède nous amène très naturellement à conclure, que le traumatisme peut exercer son influence sur l'évolution des kystes hydatiques de deux manières différentes : soit en déterminant la

fixation de l'embryon hexacanthe et l'éclosion du kyste, soit en imprimant au kyste hydatique préexistant, ignoré ou connu, une impulsion nouvelle et rapide dans son développement.

Boncour, dans son travail déjà cité, s'était cru en droit d'établir, au point de vue du siège des kystes hydatiques, une division en lieux d'élection anatomique et lieux d'élection accidentelle ou traumatique. Cette distinction est spécieuse et n'a pas de raison d'être, tout au moins pour les muscles. En effet, pour Boncour, les lieux d'élection anatomique étaient déterminés par le voisinage des gros vaisseaux, ainsi qu'Hansen avant lui, avait déjà cherché à l'établir en disant, que les kystes hydatiques avaient leur point d'origine dans la gaine de ces vaisseaux. Or, le groupement des kystes musculaires autour des gros vaisseaux n'est qu'une coïncidence, ainsi que nous le démontrons au chapitre du diagnostic (p. 184). D'un autre côté, les lieux d'élection accidentels ou traumatiques ne diffèrent pas, à un près, de ceux du premier groupe, ainsi qu'il ressort de l'étude comparative des cas où le traumatisme a été invoqué comme agent déterminant, et des cas opposés où nul traumatisme n'est intervenu : ce sont les mêmes régions, les mêmes muscles, le triceps sural excepté.

Au reste, nous nous hâtons d'ajouter que cette constatation même n'infirme en rien la valeur de l'intervention traumatique, laquelle, lorsqu'elle existe, est une très importante chance d'infestation de plus qui vient s'ajouter à celles déjà inhérentes au muscle, de par son volume et son activité fonctionnelle.

Pour nous résumer, nous dirons donc que, dans un certain nombre de cas d'ailleurs assez restreint, l'intervention du traumatisme a paru avoir une influence pathogénique indéniable sur l'évolution des kystes hydatiques musculaires, soit en localisant l'embryon dans le tissu musculaire, soit en imprimant une brusque impulsion de développement à la larve hydropique qui existait déjà probablement à l'état latent ; mais que ce serait aller beaucoup au delà de la réalité, que d'invoquer exclusivement l'intervention du traumatisme dans la production de tous les kystes hydatiques musculaires, comme d'aucuns l'ont prétendu. La question du traumatisme est loin d'être élucidée d'une façon scientifique et satisfaisante, en attendant mieux, restons-en, si l'on veut bien pour l'expliquer, aux conceptions hypothétiques, mais sachons nous souvenir de cette phrase récemment

prononcée par M. Pasteur : « qu'il n'y a pas d'hypothèse qui tienne devant un fait concluant et démontré ».

Programme expérimental. — Nous avions précisément présent à l'esprit ces mémorables paroles de notre illustre compatriote quand, il y a plus de deux ans, au début de nos recherches, et déjà frappé du rôle que l'on attribuait au traumatisme comme cause occasionnelle des kystes hydatiques, nous avons songé à faire passer du domaine de l'hypothèse à celui de la réalité cette question si controversée du traumatisme, pour lui donner une solution définitive. La méthode expérimentale pouvait seule donner la clef du problème. Malheureusement, ainsi que nous l'avons déjà donné à entendre dans notre Introduction, nous n'avons pu nous procurer, pendant plus de huit mois de recherches et de démarches, le moindre Tænia echinococcus. Ni à l'École vétérinaire d'Alfort où MM. Nocart et Raillet ont bien voulu nous prêter leur obligeant concours, ni à l'École pratique de la Faculté, où nous avons fait nous-même plusieurs autopsies très minutieuses de chiens auxquels nous avions administré des hydatides, nous n'avons pu recueillir un seul de ces introuvables Cestodes. Le temps pressant, nous avons dû à notre très grand regret abandonner notre projet. Voici quelle en était l'économie dans ses grandes lignes : Faire ingérer à des lapins à jeun, des œufs ou des proglottis mûrs de Tænia echinococcus ; sacrifier ces animaux au bout de 4 à 5 heures, temps nécessaire, selon Leuckart, pour obtenir la dissolution de la coque de l'œuf et la mise en liberté de l'embryon. Puis, recueillir immédiatement tout le contenu de l'estomac et du duodénum, et rechercher, sous le microscope, à une température maintenue constamment à 37° ou 38°, parmi ce résidu gastro-intestinal, les embryons hexacanthes vivants ; en réunir un certain nombre dans du sérum pur préparé à l'avance, et en injecter sans délai le contenu, au moyen d'une seringue de Pravaz, dans la cavité ventriculaire gauche du cœur de 5 ou 6 agneaux. Aussitôt après ou avant l'injection, traumatiser énergiquement l'animal en des points déterminés du système musculaire. Au bout de deux mois environ abattre ces agneaux, mis en expérience, et constater les résultats obtenus.

Ce programme, ici grossièrement esquissé, devait nécessairement souffrir dans l'exécution des difficultés sérieuses, mais enfin nous espérions, en y mettant le temps et la patience, les surmonter et

apporter une preuve irréfragable pour ou contre la théorie du traumatisme.

Cette ambitieuse mais légitime satisfaction nous a été refusée. Espérons que d'autres plus heureux viendront combler cette lacune sur ce point si intéressant et si instructif de pathogénie.

Déjà, en 1843, Klencke (1), professeur à Braunschweig, avait institué des expériences curieuses pour déterminer la valeur de l'influence du traumatisme. Voici, entre autres, le passage qui nous intéresse plus particulièrement sous ce rapport :

« J'injectai un fluide chargé d'ovules d'échinocoques dans la veine crurale de deux jeunes chiens, de deux vieux chats et d'un cochon d'Inde; huit jours après, je fis à ces animaux diverses blessures. Je fis une incision à la langue de l'un des chiens, une incision dans les muscles abdominaux de l'autre ; l'un des chats reçut une contusion sur le foie et en éprouva des vomissements ; le second chat fut légèrement pincé avec un instrument derrière le globe de l'œil gauche; au cochon d'Inde on comprima la peau de la cuisse jusqu'à produire des ecchymoses. Les cinq animaux furent examinés trois semaines après. Chez le cochon d'Inde, on trouva dans le tissu cellulaire, au-dessous du pli cutané, qui avait été pincé, cinq acéphalocystes bien caractérisés. Le foie du chat qui avait été contusionné présentait une poche pleine d'acéphalocystes : l'expérience resta nulle chez les trois autres animaux. »

Ces recherches expérimentales de Klencke n'ont malheureusement rien de démonstratif. Et d'abord, elles n'ont pas été faites avec des embryons hexacanthes, car les ovules d'échinocoques dont il parle ne peuvent être que des vésicules proligères ou encore des échinocoques, ou peut-être des petites hydatides (corps oviformes de Laënnec). Assurément ils ne sauraient désigner des œufs du Tænia echinococcus et encore moins des embryons, puisque Klencke expérimentait en 1843 et que le Tænia echinococcus n'a été découvert, par von Siebold, que dix ans après, en 1853. Or, sans embryon introduit dans l'organisme, il n'y a rien de prouvé; de plus, l'expérimentateur injecte son fluide chargé d'ovules dans les veines, ce qui est rechercher la difficulté au lieu de l'éviter. Il ne reste de tout cela que l'originalité de la tentative, mais rien de probant. Ces recherches, sur l'influence du traumatisme, restent à faire en suivant la marche que nous avons indiquée.

(1) Klencke. *Communication provisoire de mes recherches sur la transmission des hydatides par contagion.* Archiv. für die gesamt. med., Iéna, 1843. V.p. 227-278. — Et translaté in *Gazette de Paris*, 1843, 2 s., t. XI, p. 336-341.

§ IV

Des kystes hydatiques musculaires multiples.

Les kystes hydatiques des muscles sont le plus souvent uniques, on pourrait même dire presque toujours uniques. Cependant la lecture de nos observations nous a montré, qu'à côté des kystes uniques (uniloculaire ou multiloculaires), on pouvait rencontrer dans les muscles plusieurs kystes indépendants, ou multiples. Tantôt ces kystes sont très voisins les uns des autres et comme groupés, tantôt ils occupent des points très éloignés dans le système musculaire.

Dans l'obs. 40, on voit trois kystes superposés et situés près du lieu occupé précédemment par une tumeur volumineuse, probablement de même nature, opérée par Huguier.

Dans l'obs. 67, il y avait deux kystes indépendants dans le biceps.

Dans l'obs. 68, deux poches communiquaient bien ensemble, par un fin pertuis, mais il en existait une troisième absolument indépendante des deux premières.

Dans l'obs. 85, il y a deux kystes isolés et suppurés, indépendants de la poche principale, et qu'il fallut ouvrir à part.

Dans l'obs. 89, on trouve deux kystes distincts mais très rapprochés, l'un semblant prolonger l'autre. Le supérieur était divisé en deux loges communiquant par un orifice très étroit, car il ne laissait passer que la sonde cannelée.

Enfin, dans notre observation personnelle 83, on a trouvé chez le même sujet, qui avait déjà fait l'objet de l'obs. précédente 89, quatre petits kystes groupés au même endroit : un de la grosseur d'une olive qui fut extirpé d'abord par M. Tillaux, puis un groupe de trois petits kystes qui ont été aussi enlevés avec le tissu musculaire dans lequel ils avaient pris naissance et examinés micrographiquement (voir planche 1).

Pour ce qui est des kystes multiples placés à de grandes distances les uns des autres, il n'en figure aucun dans nos observations, toutefois nous en signalons deux cas dans nos mentions.

Le premier appartient à M. Nicaise, qui découvrit sur le même cadavre deux kystes hydatiques : l'un siégeant dans le fléchisseur

profond de l'un des avant-bras, l'autre dans l'un des biceps temoraux.

Le second est celui de Kofoeds, cité par Jonassen, qui trouva chez le même individu trois kystes : deux superficiels dont l'observateur omet de nous indiquer le siège exact, le troisième situé sous le trapèze.

Fréquents dans l'épiploon, le péritoine et le foie, les kystes hydatiques multiples sont, en somme, excessivement rares dans le système musculaire. Mais, ils soulèvent un problème de pathogénie des plus intéressants et, à ce titre, ils méritent que nous leur consacrions quelques lignes. De quelle manière se produisent-ils ? La science n'est pas faite sur ce point, et il faut encore recourir aux hypothèses pour en concevoir le développement.

Voici comment Leuckart a essayé d'expliquer leur formation. Il admet trois modes ou trois hypothèses de développement :

1° La plus simple manière, de concevoir la multiplicité kystique, est de penser qu'il y a eu plusieurs ingestions d'œufs de tænia, à des intervalles plus ou moins rapprochés. Mais, comme l'observe judicieusement Neisser, c'est aussi la moins probable, car une seule infection est déjà chose relativement rare, alors même que l'individu, qui a été une première fois atteint, continuerait à vivre dans des conditions identiques à celles qui ont déterminé sa première infection.

2° Un second mode aurait lieu par prolifération exogène d'une seule larve vésiculeuse ; mais nous savons que cette hypothèse n'est acceptable que pour le cas où les hydatides sont en contact les unes avec les autres, sans interposition de tissu ; ce ne sont plus alors des kystes et moins encore des kystes indépendants, tout au plus ces hydatides exogènes pourraient-elles, en vertu d'un agencement particulier du tissu périphérique qui les englobe, constituer des kystes multiloculaires, ce qui n'est pas démontré. Cette hypothèse n'est donc pas valable.

3° Reste la troisième explication qui admet, que des germes hydatiques de même âge et provenant d'un même foyer de contagion ont atteint, grâce à des conditions extrinsèques différentes, et par une infestation s'étendant à divers organes, ont atteint, dis-je, des degrés variables de développement. Cette dernière opinion paraît la plus vraisemblable, car elle est d'accord avec les observations expéri-

mentales. En effet, Leuckart a trouvé dans les produits d'une même infection de grandes différences de grosseur et de développement.

Les kystes hydatiques multiples, et notamment ceux du péritoine qui peuvent être si nombreux, reçoivent de cette théorie une explication satisfaisante, en nous permettant de concevoir leur production par l'introduction d'un nombre considérable d'œufs de Tænia echinococcus. Il arriverait, pour chacun de ceux-ci, ce que nous avons décrit précédemment pour un œuf pris en particulier : les embryons seraient mis en liberté, un certain nombre pénétreraient les parois intestinales et, par les voies connues, aboutiraient, avec des chances variables, aux divers organes.

On peut se demander maintenant pourquoi, dans un bon nombre de cas de kystes multiples, on observe des différences quelquefois considérables entre les dates d'apparition de ces kystes d'une part, et, d'autre part, entre les volumes de kystes appartenant à la même éclosion. La réponse est toujours difficile, et c'est sans aucune prétention que nous soumettons la théorie suivante : on peut supposer que, parmi les œufs multiples qui sont introduits ensemble ou séparément dans le tube digestif, par exemple ceux qui proviendraient d'un même proglottis ingurgité en totalité dans l'estomac, il en est qui sont arrivés à des états de maturité ou de perfection embryonnaire très différents. Cette notable différence, au moment de la dissolution de l'enveloppe de l'œuf et de la mise en liberté de l'embryon, influerait considérablement sur l'impulsion vitale de ce dernier qui arrivé dans son gîte définitif, dans les cas les moins favorables, resterait un temps plus ou moins long comme dans une sorte d'état végétatif ou de latence, avant de prendre résolument son essor, si je puis m'exprimer ainsi. Les embryons vigoureux, de la même génération, ayant depuis longtemps, dans le cycle évolutif, pris l'avance sur leurs avortons contemporains. Ou bien encore, on peut admettre que les embryons chétifs de la même couvée, plus faibles, moins robustes que les autres, éprouvent de plus grandes difficultés à forer les tissus et les parois intestinales et que leur migration soit retardée d'autant. En tout cas, ce ne sont là que des hypothèses, et pour tout dire, la cause essentielle de tous ces phénomènes nous échappe encore.

Enfin, parmi les kystes hydatiques multiloculaires, à locules peu nombreux mais très distincts, il s'en trouve qui se présentent

avec des dispositions si particulières dans la façon dont leurs cavités loculaires communiquent entre elles, qu'on se demande si, bien réellement, on a affaire à des kystes multiloculaires d'emblée ou à des kystes primitivement multiples et devenus multiloculaires par la suite. En effet, en examinant quelques cas comme ceux des obs. 58, 68, 89, etc., on est frappé de voir que des poches, vastes d'ailleurs, communiquent entre elles par une ouverture relativement très étroite. A ne considérer que ce simple détail, cette particularité eût pu paraître bien insuffisante pour nous amener à soulever une pareille question; mais elle acquiert de l'importance, si on se donne la peine de la rapprocher de la pièce anatomo-pathologique analysée précédemment (p. 95). Ici, nous trouvons quatre petits kystes hydatiques rassemblés dans un espace très restreint, et se touchant presque malgré leur petitesse. Or, supposons, par la pensée et pour un instant, que ces petits kystes aient évolué et se soient suffisamment accru, que serait-il arrivé? d'abord le tissu qui leur est interposé aurait disparu à mesure que, par l'effet de leur respectif accroissement, les kystes se seraient rapprochés les uns des autres, puis les points les plus rapprochés de leurs parois n'auraient pas tardé à se mettre en contact. Or, pour qui connaît la puissance d'expansion des kystes hydatiques et la propriété qu'ils possèdent à un haut degré d'éroder les tissus résistants, il n'est pas irrationnel d'admettre que, sous cette double influence, les parois kystiques adossées ne s'altèrent, ne s'usent et ne finissent par disparaître en établissant un orifice de communication entre les deux kystes contigus. Leuckart va même plus loin, il admet que, lorsque plusieurs embryons de la même génération parviennent dans le même organe et s'y développent normalement, il arrive que l'un ou plusieurs de ces vers vésiculaires, ou plus envahissants, ou plus résistants que leurs congénères voisins, finissent non seulement par gêner l'accroissement de ces derniers, mais encore par les étouffer complètement et se substituer à leur place.

Nous avons d'ailleurs une tendance d'autant plus grande à admettre la possibilité de ce mode de transformation, de kystes multiples voisins en kystes multiloculaires, que les kystes primitivement multiloculaires ne présentent pas, à l'ordinaire, de ces orifices étroits et réguliers, véritables pertuis, que l'on observe dans les cas précités (voir anatomie pathologique).

Dans les kystes hydatiques originairement multiloculaires, il n'est pas habituel non plus, d'observer l'apparition successive, et souvent à de longs intervalles, de tumeurs distinctes mais voisines. En somme, nous avons une tendance à accepter que, parmi les kystes dits multiloculaires, il s'en trouve qui, à l'origine, sont formés de kystes indépendants plus ou moins voisins les uns des autres, kystes réellement multiples dont la fusion n'est qu'une conséquence de leur développement.

De ce qui a été exposé, dans les pages précédentes, nous croyons pouvoir conclure : que les kystes hydatiques multiples, pour être très rares dans les muscles, n'en existent pas moins et qu'il faut admettre pour eux, ce qui a été admis pour d'autres organes, à savoir : l'infestation par plusieurs embryons hexacanthes.

§ V

De la récidive des kystes hydatiques des muscles.

A la question des kystes hydatiques multiples se rattache, par quelque côté, celle de la récidive des kystes hydatiques des muscles, question non moins intéressante et qui mérite de nous arrêter un instant. En parcourant nos observations nous relevons, en effet, deux cas de reproduction de tumeurs hydatiques, sur le même sujet. Dans notre observation 83, nous voyons que le malade avait été atteint une première fois (obs. 89) d'un kyste siégeant dans le vaste externe de la cuisse droite. Ce premier kyste, dont l'époque d'apparition remontait à 1871, ne fut extirpé que 13 ans après, en 1884. En mars 1887, soit 3 ans après l'ablation de son premier kyste, il constate sur la même cuisse, mais non au même endroit, l'existence d'une petite tumeur occupant le droit antérieur. Le diagnostic de kyste hydatique fut fait et confirmé par l'opération qui démontra, en outre, que le kyste accessible, tangible n'était pas seul, puisqu'au fond de la plaie on en trouva trois autres très petits et très voisins du premier. Ces détails nous étant très familiers nous n'insistons pas.

Dans le second cas, de Jorwerth et Deeves (obs. 101), la malade avait été opérée 17 ans auparavant, par Critchett (obs. 100), pour une

tumeur identique siégeant au même endroit. A la vérité, on peut se demander si, dans ce cas particulier, il ne s'agit pas d'une reproduction sur place de l'ancien kyste qui n'avait été qu'incisé par Critchett. Malheureusement, des détails circonstanciés nous manquent sur ce fait, ce qui nous astreint à ne pas porter de jugement ferme. On peut penser : à la repullulation de l'ancien kyste simplement déshabité par l'incision, mais ce n'est qu'une présomption ; il y a là une pathogénie très obscure que nous n'entreprendrons pas d'élucider. Mais, il en est tout autrement de notre fait personnel. Dans ce cas, en effet, ainsi que l'examen histologique nous l'a révélé, nous saisissons quasiment la récidive à son début et, qui plus est, la récidive sous la forme multiple. En outre, l'interrogatoire du malade a mis en lumière les conditions probables de l'étiologie et de la pathogénie de cette récidive : d'une part, cohabitation et privauté pour un chien, et d'autre part, fatigue parfois excessive imposée au muscle droit antérieur par le travail du frottage des parquets. Nous estimons donc que, dans ce cas-ci, notre malade a subi une deuxième infection et que, par exception, il rentre théoriquement dans la première hypothèse émise par Leuckart. Il est certes bien difficile de concevoir autrement une pareille récidive, étant donné le genre de vie du malade, à moins toutefois que l'on admette, pour le germe hydatique, ce que, dans une de ses cliniques de l'année 1886, M. le professeur Verneuil nous exposait être pour certains autres genres parasites et les germes infectieux, à savoir : une sorte d'état torpide qui lui permettrait, une fois introduit dans l'économie, de se blottir en quelque endroit et d'y persister sous la forme d'embryon hexacanthe, pendant un temps parfois fort long, sans perdre de ses propriétés vitales qui ne sont qu'endormies jusqu'au jour où, sous une influence traumatique ou autre, cet embryon engourdi se reprendrait à évoluer vers sa phase de larve hydropique. Cette conception est assurément très attrayante, mais nous n'avons aucune raison de penser que cette suspension, cette trêve, dans les phénomènes de métamorphose larvaire, soit applicable à l'embryon hexacanthe. Nous sommes bien plutôt enclin à croire, que c'est à notre première manière d'envisager la récidive qu'il faut se rattacher, parce qu'elle est plus conforme aux idées et aux données de l'étiologie et de la pathogénie.

§ VI

Du siège histologique des kystes hydatiques musculaires.

En quel point de l'organe musculaire se développent les kystes hydatiques? Est-ce près de ses insertions tendineuses ou aponévrotiques; est-ce au centre même du corps charnu ou à sa périphérie? Dans l'état actuel de nos connaissances, il est impossible de se prononcer catégoriquement dans un sens ou dans l'autre, mais, les plus grandes probabilités étant en faveur de l'infestation des muscles par la voie vasculaire sanguine, il n'est pas déraisonnable d'admettre que le point de départ des kystes hydatiques musculaires peut s'établir en n'importe quel point du réseau capillaire, artériel ou veineux, de l'organe contractile, par conséquent, en quel point que ce soit de la masse charnue : dans son intimité, ou à sa périphérie tendineuse ou aponévrotique. Quant à savoir quelle est l'espèce d'élément histologique de l'organe musculaire qui sert de berceau d'origine à la larve vésiculeuse hydatique, nous ne sommes pas plus avancé que pour la question du siège topographique. L'opinion, la plus universellement acceptée sous ce rapport, est celle qui a cours pour la plupart des tumeurs qui appartiennent aux muscles comme le lipome, le sarcome, les gommes syphilitiques ou autres, etc., tumeurs pour lesquelles le point de départ est fixé dans le tissu connectif interfibrillaire, le périmysium, qui est non seulement la charpente conjonctive du tissu musculaire, mais aussi le support du réseau vasculaire de l'organe.

Et, s'il est vrai que le véhicule ordinaire de l'embryon hexacanthe soit le sang, on concevra aisément, que ce soit aussi dans la trame conjonctive où rampent les capillaires et les vaisseaux sanguins, que se développera primitivement la tumeur hydatique. Cette opinion est conforme à celle qui admet, que les tumeurs musculaires commencent à évoluer dans le tissu lamineux interfibrillaire, opinion qui a été défendue par la plupart des auteurs qui se sont spécialement occupés de la pathologie musculaire et notamment par Teewan, Demarquay, Gross, Nélaton, Després. C'est à cette opinion, que nous

estimons devoir être considérée comme la bonne, que nous nous rattachons, tout au moins pour ce qui a trait aux kystes hydatiques des muscles. Si l'on veut bien, en effet, se reporter à l'analyse de la pièce histologique représentée dans la planche I, on verra que, malgré une légère dilacération occasionnée par la coupe (ce qui a un peu dévié le kyste de sa position normale qui était plus à gauche de la figure et en contiguïté avec la bordure conjonctive qu'on y remarque), on verra, dis-je, que ce kyste minuscule était situé dans la trame conjonctive elle-même, interposée aux fibres musculaires. Si, dans tous les cas analogues, les choses se passent ainsi, il ne paraît pas douteux, que ce soit dans le stroma connectif de l'organe musculaire et non dans l'élément noble, qu'il faille reporter le point de départ et l'origine de la tumeur hydatique. D'ailleurs, des helminthologistes distingués comme Van Beneden, Eschritt, Küchenmeister, en faisant de recherches, dans un autre but que celui que nous envisageons, ont pu observer entre les fibres musculaires, notamment du diaphragme (van Beneden), des corps d'un blanc jaunâtre déjà visibles à l'œil nu, qui n'étaient autre que des embryons du Tænia cœnurus, échoués et avortés dans les muscles, organes impropres à leur développement. (On sait que les centres nerveux sont seuls aptes à favoriser l'évolution du Cœnure). Voilà encore une preuve indirecte du siège primitif qu'occupent les embryons de Tænia dans la trame conjonctive des muscles. Nous sommes donc autorisé à penser, tout au moins jusqu'à preuve matérielle du contraire, que le point de départ des kystes hydatiques musculaires est situé dans le tissu conjonctif interfibrillaire.

CHAPITRE XI

SYMPTOMATOLOGIE

Nous aurons à envisager successivement, dans ce chapitre, les symptômes fonctionnels qui précèdent et accompagnent le kyste hydatique, puis les caractères physiques qu'il présente.

Symptômes fonctionnels. — Nous devons distinguer les symptômes fonctionnels précédant l'apparition du kyste, et ceux qui l'accompagnent.

A la vérité, ces deux ordres de symptômes sont de même nature et tiennent aux mêmes causes ; et cela se conçoit, du reste, si l'on songe que le kyste, avant d'être cliniquement appréciable, n'en existe pas moins caché dans la profondeur des parties molles et susceptible de donner lieu aux mêmes accidents. Les différences, s'il en existe, ne sauraient tenir qu'au volume différent de la tumeur. Mais, nous n'en devons pas moins étudier à part, dans ce chapitre de symptomatologie, ces deux ordres de symptômes.

Symptômes ayant précédé l'apparition de la tumeur.— Si l'on consulte nos observations, on voit que ces symptômes sont signalés dans un grand nombre de cas.

Rarement il s'agit de gêne mécanique : cependant, dans l'obs. 14, la malade éprouvait une gêne dans les mouvements du bras droit, en haut et en avant de la poitrine; ailleurs (obs. 46), c'est encore une gêne dans le mouvement fait par la malade pour se baisser.

Mais le plus souvent, et pendant un temps quelquefois très long (20 ans dans un cas, obs. 40), il s'agit de douleurs pouvant affecter divers caractères.

Dans la majorité des cas, ces douleurs apparaissent spontanément, mais souvent les auteurs ont noté un début traumatique qui.

pour n'être pas exclusif au kyste hydatique, ne laisse pas de présenter un véritable intérêt.

Nous ne parlons pas ici de l'origine traumatique du kyste qui a été suffisamment étudiée au chapitre de la pathogénie, nous ne voulons faire allusion qu'à l'origine traumatique de la douleur qui, ainsi que nous le disions il y a un instant, n'appartient pas en propre au kyste et qu'on retrouve dans d'autres collections liquides, les abcès froids par exemple.

Nous laissons donc de côté les faits de kystes survenus à la suite d'une chute (obs. 21, 48, 58, 86, 89) pour ne nous occuper que des cas, dans lesquels l'élément douleur a servi de trait d'union entre le traumatisme et l'apparition du kyste, et où l'on peut, en réservant la question de son origine traumatique, admettre que le kyste a préexisté au traumatisme et n'a accusé sa présence qu'à l'occasion de ce dernier.

Dans notre obs. 46, nous voyons une malade qui, à la suite d'un grand effort, éprouve une gêne pour se baisser, puis constate une tumeur un an après. Dans l'obs. 48, c'est une chute qui provoque des douleurs vagues dans la région : la tumeur apparaît aussi un an après. Le malade de l'obs. 85 reçoit un coup de pied qui amène une douleur continue dans la cuisse.

Les douleurs ressenties par les malades sont variables : nous laisserons de côté les douleurs consécutives au traumatisme qui empruntent à ce dernier des caractères spéciaux, pour ne nous occuper que des douleurs qui apparaissent spontanément. Ces douleurs peuvent être passagères ou fugaces (obs. 36) ou au contraire persistantes (obs. 43), intermittentes (obs. 52).

Dans certains cas elles sont névralgiques (obs. 2).

Souvent ces douleurs sont fixes ; mais nous les voyons irradier chez le malade de l'observation 43, où la douleur localisée d'abord dans la région dorsale irradiait vers la poitrine où elle déterminait une sensation de chaleur brûlante.

Il n'est pas jusqu'au degré de la douleur qui ne soit susceptible de varier quelquefois, la douleur peut être vive (obs. 43), mais ordinairement elle est sourde (obs. 39, 90), dans cette dernière observation elle fut prise trois ans auparavant pour une sciatique. Il en a été de même dans l'observation 102.

Phénomènes ayant accompagné l'apparition de la tumeur. — Assez souvent, l'apparition de la tumeur s'accompagne de phénomènes douloureux : ordinairement il s'agit du réveil ou de l'exacerbation des douleurs préexistantes; quelquefois le malade éprouve une sensation de rupture (obs. 103, sensation de rupture dans la région inguinale droite) ou de craquement (obs. 98 *bis*). D'autres fois il s'agit d'une sensibilité diffuse dans la région lésée ; chez la malade de l'observation 80, la région était devenue si sensible que la malade ne pouvait rien supporter sur le ventre.

Plus exceptionnellement (obs. 74) la tumeur apparaît brusquement sans développer la moindre douleur.

Davaine (*Op. cit.*, p. 574) rapporte un cas dans lequel le premier symptôme éprouvé a été la sensation de l'écoulement d'un liquide; dans l'obs. 117 *bis*, il se passait quelque chose d'analogue. Consécutivement à l'apparition du kyste, les symptômes subjectifs sont sujets à varier notablement. Dans un grand nombre de cas, les symptômes douloureux s'accentuent, en même temps que se produisent des troubles fonctionnels variables selon les régions et le volume de la tumeur. Dans un cas (obs. 4), le malade éprouvait de la constriction des mâchoires; dans un autre (obs. 43), ce sont des phénomènes de compression médullaire que le malade ressent; ailleurs (obs. 88), le malade éprouve des douleurs partant de la face postérieure de la cuisse, sillonnant la fesse et remontant vers les lombes.

Au dire de Tavel les désordres mécaniques pourraient aller plus loin encore. Selon lui, on peut observer la compression des nerfs ou des vaisseaux (dans un cas de Dixon le pouls radial n'existait plus). Tavel cite un cas où il existait de l'œdème du membre, mais nous ne savons pas bien, et pas plus que dans le cas de Dixon, s'il s'agissait de kyste musculaire. La compression sur les troncs nerveux pourrait déterminer de l'insensibilité des extrémités. Dans le cas de Dixon il existait de plus une subluxation de la clavicule, une déviation de la colonne vertébrale avec usure des vertèbres; dans un autre cas rapporté par Laënnec et en rapport avec divers muscles du cou, le malade succomba à une perforation de la trachée. Quand ces tumeurs se développent dans les muscles dorsaux, elles peuvent aussi envahir la cavité thoracique et provoquer des attaques mortelles d'angine de poitrine.

Chez un malade (obs. 79) la cuisse du côté lésé était fléchie sur

le bassin dans l'adduction et d'ailleurs très amaigrie. On verra plus loin le volume que peuvent atteindre dans certains cas les kystes hydatiques.

Nous avons dit plus haut que, assez exceptionnellement, l'apparition de la tumeur se faisait d'une façon indolente; mais les phénomènes douloureux peuvent apparaître tardivement. Dans l'observation 115, ce n'est que dans les trois derniers mois que la malade commença à se sentir incommodée par le volume de la tumeur, puis alors survinrent des tiraillements et des fourmillements.

Chez un autre malade (obs. 116), la tumeur s'était développée sans gêne ni douleurs jusqu'à ces quinze derniers jours, mais depuis, la malade commença à éprouver des difficultés dans les mouvements, surtout pour s'asseoir. Ailleurs (obs. 118), ce n'est que pendant la période d'accroissement rapide de la tumeur que les douleurs apparaissent.

Voici d'ailleurs, à ce point de vue, le résumé de nos observations :

Indolente, 45 fois : obs. 1, 2, 7, 8, 10, 11, 19, 23, 25, 26, 31, 36, 38, 40, 47, 48, 50, 55, 60, 61, 64, 68, 70, 72, 73, 76, 77, 78, 83, 87, 88, 90, 91, 92, 96, 97, 98, 99, 93, 94, 105, 111, 113, 114, 124.

Indolente d'abord, puis douloureuse ensuite, 5 fois : obs. 4, 51, 62, 86, 89.

Indolente avec gêne ultérieure, soit par le volume, soit par la marche, etc..., 21 fois : obs. 21), à la suite d'une ponction, gêne; obs. 35), indolente, sauf pendant les contractions violentes du grand dorsal; obs. 37), indolente, mais douloureuse par la pression du corset; obs. 38), indolente, mais gêne; obs. 45), plus tard, géne; obs. 46), pas de douleur, mais sensation de tension exagérée; obs. 47), indolente, mais gêne; obs. 48), indolente, mais gêne pour marcher et travailler; obs. 49), un peu de gêne, puis les élancements deviennent douloureux au point que la malade ne pouvait souffrir la ceinture de ses jupons ; obs. 55), indolent, mais un peu de gêne dans la flexion ; obs. 60), indolore, mais un peu de gêne après le travail; obs. 61), indolore, gêne légère dans les mouvements; obs. 68), indolore, gêne par le volume; obs. 72), indolore, un peu de gêne dans les mouvements; obs. 91), indolente, gêne récente; obs. 97), presque indolent, marche un peu gênée; obs. 98), indolore, mais gêne notable à cause du volume et du

poids; obs. 105), indolore, mais gêne à cause du volume pendant la marche; obs. 115), pas de douleurs, mais tiraillements, fourmillements, et crampes dans la jambe malade pendant les trois derniers mois; obs. 125), indolore, mais gêne; obs. 118 *bis*), indolore, mais gêne pour marcher.

1 fois. — Indolore à la pression, mais douloureuse lorsque la malade se couche dessus, obs. 18.

11 fois. — Douloureuse d'une façon générale : obs. 39, 52, 56, 75, 95, 100, 101, 103, 110, 112, 120.

5 fois. — Douloureuse à la pression ou dans les contractions musculaires : obs. 12, 13, 58, 59, 67.

1 fois. — Peu douloureuse mais ensuite de la gêne douloureuse, obs. 66.

1 fois. — Obs. 77 : Devenue douloureuse à la suite d'une ponction.

1 fois. — Obs. 79 : D'abord douleurs très légères insignifiantes, puis six mois après douleurs beaucoup plus vives irradiant dans la cuisse et qui s'accroissent encore.

1 fois. — Obs. 84 : Dix mois d'indolence absolue puis la malade ayant travaillé plus que de coutume sa cuisse est devenue brusquement douloureuse; enfin actuellement elle est redevenue indolore.

1 fois. — Obs. 89 : Indolore pendant onze ans, elle est devenue douloureuse depuis son accroissement notable de volume, à savoir depuis deux ans, mais seulement pendant la marche et la fatigue.

Les auteurs ne nous disent malheureusement pas toujours, si ces phénomènes douloureux sont dus ou non à des complications inflammatoires du côté du kyste.

D'après l'exposé qui précède, on voit combien les troubles fonctionnels présentent de modalités cliniques; nous allons retrouver cette même variabilité de l'expression clinique dans l'étude des phénomènes objectifs.

Phénomènes objectifs. — La tumeur apparaît le plus souvent spontanément, c'est son volume ou les douleurs qui accompagnent son développement qui attirent l'attention du malade. Quelquefois, elle apparaît brusquement à la suite d'un effort (obs. 69) et son apparition provoque une vive douleur; dans l'obs. 103, c'est en allant à la selle que la malade sent *craquer* dans la région inguinale; c'est encore à la suite d'un violent effort avec craquement que le malade de l'observation 98 *bis* voit apparaître son kyste.

Le volume des kystes hydatiques varie beaucoup selon l'époque où l'on observe la tumeur, selon aussi sa tendance évolutive.

Nous avons relevé avec le plus grand soin les documents que nous fournissent les auteurs à ce point de vue, dans les observations placées à la fin de ce travail.

Voici le résumé de nos recherches : Il était intéressant de savoir le volume de la tumeur à l'époque présumée de son apparition. Or, 44 fois ce volume a été constaté exactement au moment de l'apparition réelle ou supposée de la tumeur ; 2 fois ce volume a été constaté, mais sans précision.

On verra combien le volume de la tumeur était variable, soit que la tumeur jusque-là restée indolente ait passé inaperçue, soit que la tumeur développée dans les parties profondes, se soit en quelque sorte énucléée pour devenir accessible à l'œil ou au toucher :

1° La tumeur a le volume d'un pois (2 cas : obs. 1 et 29) ;

2° Le volume d'une noisette ou d'une bille (16 cas : obs. 8, 13, 20, 26, 27, 37, 59, 62, 64, 76, 89, 98, 118, 83, 94, 98 *bis*) ;

3° Le volume d'un grain de raisin (1 cas : obs. 4) ;

4° Le volume d'un œuf de pigeon (2 cas : obs. 14 et 82) ;

5° Le volume d'une noix (13 cas : obs. 9 *bis*, 32, 33, 38, 45, 60, 73, 74, 88, 93, 97, 106, 110) ;

6° Pomme d'api : (1 cas, obs. 92) ;

7° OEuf de poule : (7 cas obs. 7, 16, 46, 69, 85, 105, 115) ;

8° Un citron ou pomme ordinaire (obs. 84 *bis*, 114) ;

9° Volume du poing environ (obs. 35 et 99).

Enfin, comme nous l'avons déjà dit, dans 2 cas le volume n'est pas exactement désigné : dans le 1er (obs. 68) l'auteur dit que la malade avait « une petite grosseur », dans l'autre, on parle d'une tuméfaction diffuse qui, en augmentant, atteint bientôt le volume d'un œuf de poule.

Dès son apparition, le kyste hydatique tend à augmenter mais d'une quantité variable, selon la tendance évolutive de la tumeur.

Nous avons déjà vu le volume du début varier, par le défaut d'observation et la négligence du malade ou par l'absence de réaction fonctionnelle, nous allons voir maintenant le volume varier notablement, selon les cas, à partir du moment où sa présence a été constatée par le malade ou le chirurgien.

Si l'on consulte notre tableau d'observations on verra que 102 fois

ce volume a été constaté au moment où le chirurgien a observé le malade. Ce moment est naturellement variable selon les sujets, et la constatation du volume de la tumeur ne saurait, par conséquent, nous renseigner sur les analogies et les différences que présentent les kystes au point de vue de leur tendance évolutive. Cette constatation nous montre simplement quelle différence de volume elles sont susceptibles de présenter. Sur les 102 cas, la tumeur présentait : 1 fois le volume d'une olive (obs. 83) ; 1 fois le volume de 2 cocons ? (obs. 98 *bis*) ; 3 fois celui d'un œuf de pigeon (obs. 2, 27, 36) ; 5 fois celui d'une noix (obs. 14, 43, 59, 62, 76) ; 23 fois celui d'un œuf de poule (obs. 3, 9 *bis*, 19, 20, 23, 25, 29, 31, 40, 41, 42, 47, 64, 66, 69, 70, 71, 74, 75, 78, 89, 96, 97); 6 fois celui d'une mandarine, d'une petite orange, d'une petite pomme ou d'un citron (obs. 8, 9, 10, 13, 61, 84 *bis*); 6 fois le volume d'une pomme ou d'une grosse orange (obs. 4, 11, 33, 72, 92, 110) ; 12 fois celui d'un œuf de dinde ou d'oie (obs. 6, 26, 48, 50, 60, 65, 73, 82, 123, 101, 94, 93) ; 19 fois celui du poing d'un adulte (obs. 1, 12, 18, 32, 35, 38, 39, 40, 55, 63, 98, 99, 101, 106, 109, 111, 115, 118, 124) ; 5 fois celui d'une tête de fœtus à terme (obs. 46, 68, 79, 105, 113) ; 10 fois celui des 2 poings, d'un œuf d'autruche ou d'une noix de coco (obs. 16, 37, 45, 51, 52, 56, 67, 88, 103, 184) ; 1 fois celui d'une tête d'adulte (obs. 116).

Enfin dans 10 cas, la tumeur, tout en ayant un volume considérable, n'a pas été comparée à quelque objet ayant un volume déterminé et facile à apprécier. Dans l'observation 49 la tumeur formait une élévation circonscrite assez considérable. Le volume de la tumeur était considérable (obs. 58), énorme (obs. 57). Dans l'obs. 85 et 86 la tumeur était énorme et occupait presque toute la partie antérieure de la cuisse. Dans l'obs. 87, la tumeur était volumineuse comme dans l'obs. 95, où elle effaçait le triangle de Scarpa. Dans un cas cité par Boyron, le kyste contenait 8 litres de liquide. Dans l'obs. 100, elle présentait le volume de 3 poings d'adulte. Dans l'obs. 90, l'auteur parle d'une tuméfaction étendue. Dans l'obs. 108 elle mesurait 23 centimètres de haut en bas et 6 centimètres $\frac{1}{2}$ de largeur. Dans un cas (obs. 112), elle occupait toute la fesse gauche; dans un autre (obs. 118), elle mesurait toute la hauteur de la partie postérieure de la cuisse.

Il pouvait paraître intéressant d'étudier la marche du processus évolutif, pour se rendre compte du temps nécessaire au kyste pour

cquérir le volume énorme qu'il présente dans quelques-unes de nos observations.

Les recherches statistiques que nous avons entreprises à ce sujet nous ont amené aux résultats suivants :

Sur 69 fois que la marche de la tumeur a été indiquée, 28 fois le développement a été lent et progressif : obs. 1, 7, 8, 10, 11, 12, 20, 29, 39, 40, 48, 49, 56, 60, 70, 71, 72, 74, 76, 82, 83, 84 *bis*, 92, 97, 98, 114, 116, 94.

Dans 21 observations le développement a d'abord été lent ou stationnaire pendant des temps assez longs, variant de quelques mois à 10, 12, 44 ans, puis la tumeur a subi une augmentation plus ou moins rapide (obs. 2, 4, 13, 14, 27, 37, 45, 46, 51, 59, 61, 68, 73, 79, 80, 84, 89, 100, 106, 115, 118. Ce mode de développement en deux temps est considéré par beaucoup comme caractéristique du kyste hydatique.

Finsen (*Archives générales de médecine*, 1869, t. XIII, p. 25), et d'autres après lui ont pensé, qu'une maladie intercurrente ou la grossesse pouvait influer sur la marche régulière du kyste, et lui imprimer une impulsion rapide, en dehors de phénomènes inflammatoires, en agissant comme stimulant. La grossesse particulièrement jouerait un rôle important sur le développement des kystes, et, à ce sujet, il cite l'exemple d'une femme, qui portait un kyste hydatique superficiel dans la région sus-épineuse droite, et qui voyait à chaque grossesse sa tumeur prendre de l'accroissement alors que, dans les intervalles de la grossesse, elle était stationnaire. Chacune de ces poussées était douloureuse.

Une fois le développement a été particulièrement lent (obs. 55). Deux fois l'état de la tumeur est resté stationnaire (obs. 96 et 97). Il faut insister sur le peu de valeur de cette constatation dans les trois dernières observations, car la tumeur, une fois reconnue, ne tarde pas à être enlevée, et l'on ne peut dire ce qu'elle serait devenue si elle avait été abandonnée à elle-même. D'ailleurs l'extirpation n'est-elle pas faite pour mettre le malade à l'abri du développement ultérieur de la tumeur.

Douze fois le développement du kyste a été rapide ou très rapide : (obs. 26, 31, 38, 52, 58, 64, 86, 103, 105, 110, 112, 117 *bis*, 93).

Dans quelques cas (obs. 69, 74, 35, 98 *bis*), l'apparition a été considérée comme subite à la suite d'un effort. Nous avons assez insisté ailleurs sur le développement des kystes, pour n'avoir pas à revenir

ici sur le mal fondé de cette expression : « développement subit ».

Dans l'obs. 3, l'auteur parle d'alternative d'augmentation ou de diminution. Il doit s'agir évidemment, dans ce cas, de circonstances étrangères à la tumeur elle-même, que nous ne pouvons malheureusement apprécier, mais qui ont pu donner le change et faire croire à des modifications dans le volume de la tumeur.

Consistance de la tumeur.— Dans les kystes hydatiques musculaires, plus que partout ailleurs, il faut tenir grand compte d'une cause importante d'erreur, à savoir l'état de contraction ou de relâchement du muscle.

Il est évident que lors de la contraction musculaire, toute tumeur, quelle qu'en soit d'ailleurs la nature, située au-dessous du plan musculaire ou dans son épaisseur, présentera une consistance d'emprunt due à l'état du plan qui lui est immédiatement superposé.

Ces préliminaires sont dans l'espèce d'une grande utilité, car tous les auteurs qui se sont occupés des kystes hydatiques ont insisté sur la consistance ordinairement dure de ces tumeurs. Récemment M. Lannelongue a rappelé ce caractère qu'il attribue à la surdistension de la poche. Nous-même nous avons essayé, à l'aide des nombreux documents que nous avons recueillis, d'apprécier la valeur de cette opinion et nous ne savons si les auteurs, qui ont signalé cette dureté, se sont mis suffisamment à l'abri de cette erreur. Notons que jamais dans nos observations, la transformation cartilagineuse et osseuse des kystes n'a été constatée.

Une consistance variable a été constatée dans les obs. 83, 41, 45, 68, 74, 32, 35, 78. Dans les premières on ne dit pas ce qu'était la consistance pendant la période de relâchement musculaire. Ce n'est que dans les trois dernières (32, 35 et 78) que les auteurs disent explicitement que la tumeur molle pendant le relâchement, durcit lors de la contraction musculaire.

En tenant compte des réserves que nous avons formulées plus haut, dans les observations où l'état de la contraction musculaire n'est pas indiquée, voici à quoi nous sommes arrivés par le dépouillement minutieux de nos observations; 19 fois la tumeur a été trouvée dure ou très dure (voir obs. 6, 10, 13, 14, 16, 17, 29, 36, 51, 56, 80, 83, 96, 98, 93, 105, 112, 118, 123 ; 23 fois la tumeur a été trouvée ferme, rénitente, élastique (voir obs. 8, 18, 20, 27, 39, 41, 45, 59, 62, 68, 74, 84, 84 *bis*, 86, 97, 99, 103, 94, 108, 109, 110, 114, 115.

Dans l'obs. 116 la tumeur est dite tendue. 3 fois la tumeur a été trouvée pâteuse (obs. 12, 26, 102), mais cette dénomination doit être le fait d'une erreur d'interprétation.

Dans 14 cas la tumeur était molle ou demi-molle (voir obs. 2, 4, 7, 9 *bis*, 24, 67, 87, 91, 92, 111, 129, 98 *bis*, 118 *bis*.

M. Reclus en a relaté lui-même trois cas dans une discussion récente de la Société de chirurgie.

Dans un cas (obs. 67) la tumeur molle au centre était empâtée à la périphérie. Le fait paraît singulier et l'on est en droit de se demander s'il n'existait pas quelques phénomènes inflammatoires. L'auteur de l'observation ne le dit pas.

Dans l'obs. 31, où la tumeur était en partie recouverte par le muscle, la partie libre était légèrement élastique et fluctuante, la partie recouverte présentait une consistance lipomateuse.

Dans l'obs. 41 la surface présentait çà et là des noyaux durs.

Ailleurs (obs. 70) la tumeur présentait une grande dureté et l'auteur ajoute ce détail intéressant, que la dureté existait pendant le relâchement musculaire, en bas elle était très élastique.

Dans un autre cas (obs. 73) la tumeur présentait un point dur à sa partie supérieure.

Dans l'obs. 106, la résistance inégale par points lui donnait une apparence lobulée.

Jusqu'ici nous n'avons parlé que des caractères de consistance de la tumeur, or, envisagées au point de vue de la fluctuation, les tumeurs, dont nous donnons l'histoire, ont fourni des résultats très intéressants :

87 fois, cette fluctuation a été recherchée, or, dans 52 cas, elle était manifeste; dans 16 cas elle était peu appréciable ; 17 fois elle a manqué ; dans 2 cas seulement, on note une fausse fluctuation.

Dans le premier groupe, nous devons relater quelques particularités.

Tantôt la fluctuation est profonde et doit être recherchée avec soin (obs. 40, 45, 49, 50, 90, 120, 114). Tantôt au contraire, elle est superficielle mais n'existe que lors du relâchement musculaire. Dans un cas unique (obs. 32) la fluctuation augmente pendant la contraction musculaire.

Ordinairement, dans ces conditions, ainsi que nous l'avons dit plus haut, la fluctuation disparaît, mais les modifications sont variables.

La tumeur devient dure (obs. 11), rénitente (obs. 75), dans un cas (obs. 64) la tumeur devient simplement un peu moins fluctuante.

Au point de vue symptomatique nous devons encore insister sur le frémissement hydatique étudié dans un paragraphe à part à la fin de ce chapitre (voir p. 165).

26 fois, dans nos observations, ce signe a été recherché sans succès.

5 fois seulement, il a été recherché et trouvé (obs. 45, 51, 86, 101, 116).

Davaine, dans sa statistique de 74 cas, ne l'a trouvé que 2 fois. Després n'en cite qu'un cas (cas de Nélaton). Chez le malade de l'obs. 116, le malade éprouvait lui-même en marchant cette sensation du frémissement hydatique, provoqué probablement par l'ébranlement de la marche.

2 fois les auteurs signalent une crépitation amidonnée spéciale (obs. 89 et 98 *bis*). S'agit-il d'une erreur d'interprétation? Nous ne saurions le dire.

Forme. — Il nous faut maintenant étudier le kyste hydatique au point de vue de sa forme. Ici encore nous avons pris le soin de rechercher dans nos observations des indications précises.

Or, 16 fois, la tumeur présentait une forme arrondie ou sphérique : (obs. 1, 4, 8, 10, 14, 33, 40, 46, 51, 74, 78, 97, 105, 109, 110, 114), dans un de ces cas (obs. 51) les limites de la tumeur étaient un peu diffuses, dans un autre (obs. 74) il existait de plus une petite bosselure à la partie inférieure.

Dans d'autres cas, assez nombreux, la tumeur était ovoïde, ovalaire ou oblongue (obs. 2, 7, 11, 20, 21, 23, 25, 26, 27, 35, 36, 38, 56, 61, 75, 83, 84, 84 *bis*, 88, 89, 93, 94, 96, 99, 108, 115, 119, 125), elle était pyriforme dans l'obs. 9 *bis*; 2 fois (obs. 45 à 47) la tumeur était demi-ovoïde ; dans l'obs. 50 elle était oblongue et transversalement bilobée. Dans un autre cas (obs. 13) elle était étalée et adhérente au muscle par une large base. Ailleurs (obs. 67), le kyste était globuleux avec des limites un peu diffuses, comme aussi dans les cas 22, 32 et 100. Dans un cas la tumeur est arrondie en avant, mais, en dedans, il existe 2 petites tumeurs arrondies (obs. 68).

Dans l'obs. 85, le kyste est fusiforme et très étendu.

Nous avons déjà signalé les irrégularités qui peuvent exister à la surface de la tumeur.

Si, dans 18 de nos observations, la tumeur était lisse et parfaitement unie, dans d'autres cas, peut-être plus nombreux, la tumeur présente une tendance à la lobulation (obs. 106, 76) ou une lobulation véritable.

Dans l'obs. 41, la tension des muscles donnait lieu à 3 bosselures arrondies, dans l'obs. 16 il existait plusieurs bosselures aplaties : parfois ce sont des mamelons plus saillants et plus solides.

Les rapports de la tumeur avec les parties voisines devaient être notés avec soin : malheureusement les mentions données à ce point de vue par les auteurs sont absolument insuffisantes et nous ne savons pas grand chose sur la mobilité de ces tumeurs malgré le dépouillement attentif de toutes nos observations.

Il est évident que le kyste, se trouvant dans le muscle, doit se mouvoir latéralement lorsque ce dernier est dans le relâchement et se trouve immobile, quand la contraction survient : 18 fois d'ailleurs cette constatation a été faite ; 6 fois également, on a noté que la tumeur suivait les muscles dans leurs déplacements ; mais, dans la grande majorité des cas, les auteurs se contentent de dire que la tumeur est immobile, demi-mobile, ou mobile, mais sans préciser l'état du muscle au moment de l'examen. Il y a plus, quand le kyste musculaire est tout à fait à son début, alors qu'il n'est gros que comme un pois ou une noisette, il paraît très mobile sous les téguments ; cette particularité ne lui serait pas spéciale, car on l'a observée pour les Cysticerques qui, en raison de leur petit volume, la conservent généralement pendant toute la durée de leur évolution. Lewin (1) qui s'est beaucoup occupé de la question et l'a traitée assez complètement se trouve d'accord avec la plupart des auteurs pour reconnaître que les Cysticerques qui passaient pour cutanés « ne siégeaient pas dans la peau mais au-dessous d'elle dans le tissu sous-cutané ou dans les diverses couches de la musculature. » L'examen histologique fait par Sevestre (*Union méd.* 1883, p. 457), d'un homme mort de ladrerie sous-cutanée, a démontré que tous les Cysticerques qui venaient faire saillie sous la peau appartenaient aux muscles.

C'est donc là une question à reprendre et qui a bien son intérêt pour le diagnostic du siège, dans le cas de kystes développés dans les couches musculaires profondes.

(1) Lewin. *Ueber Cysticercus cellulosæ and sein Vorkommeu in der Haut des Menschen.* Charité-Annalen. 1875, Bd. II, p. 609.

A défaut de renseignements précis sur les rapports qu'affecte la tumeur avec les parties profondes, nous devons signaler ceux que le kyste affecte avec la peau.

Ici les données sont plus nettes :

26 fois la peau était normale et ne présentait aucune modification ; dans 26 autres cas, il est dit que la peau était également normale, non adhérente et glissant bien sur la tumeur, en tout 52 cas ; 3 fois, la peau, quoique normale, était tendue devant la tumeur (obs. 6, 8, 79) ; dans un cas, elle était amincie, tendue mais mobile (obs. 67); dans un autre (obs. 12), la peau était chaude ; dans deux observations (obs. 20 et 68) elle était parcourue par un réseau veineux bleuâtre que nous retrouvons signalé dans l'obs. 46. Ailleurs, elle glissait mal sur la tumeur (obs. 38); dans l'observation 45, c'est plus tard que l'immobilité de la peau sur la tumeur est constatée. Jusqu'ici nous trouvons la peau à peu près saine sauf un peu de varicosité et d'adhérences à la tumeur.

Dans les observations suivantes, nous trouvons des altérations plus marquées, il est probable que ces lésions sont dues à des complications inflammatoires. Dans les cas 66 et 75 la peau rougit à la longue, dans le dernier elle acquiert en même temps une vive sensibilité.

Dans l'obs. 85 la peau est chaude et douloureuse à la pression : elle est recouverte de plaques rosées. Dans les cas 95 à 116 les mêmes symptômes sont signalés.

Pour en finir avec les symptômes objectifs des kystes hydatiques, il est important d'insister sur les caractères du liquide contenu.

24 fois, dans nos observations, le kyste a été trouvé suppuré. Mais on doit distinguer les cas dans lesquels le kyste était d'emblée suppuré, de ceux dans lesquels la suppuration est survenue consécutivement à la ponction. Malheureusement les auteurs ont souvent omis de nous renseigner sur ce fait; nous ne trouvons que les obs. 21, 25, 37, 77, 118 et 118 *bis*, où le kyste non suppuré au début l'est devenu après une ou deux ponctions. Il nous est cependant permis de supposer que le plus souvent la suppuration ne reconnaît pas une autre origine. Avant de noter les caractères du liquide dans les cas où le kyste n'avait pas suppuré, nous devons insister quelques instants sur les particularités auxquelles a donné lieu la ponction.

46 fois cette ponction exploratrice a été faite; dans plusieurs cas,

elle est restée négative (obs. 4, 39, 41, 79, 80, 84 *bis*, 85, 115, 120).

Nous ne comprenons que les cas ou le trocart plongeait bien dans la cavité kystique et où l'on ne peut accuser la maladresse de l'opérateur ; dans ces conditions ce relevé devient intéressant puisqu'il nous montre que, toutes choses égales d'ailleurs, la ponction d'un kyste kydatique peut induire l'observateur en erreur, soit qu'il ait embroché une paroi d'hydatide, soit que l'extrémité de la canule ait été coiffée par une membrane flétrie.

On devra tenir compte de ce fait à propos du diagnostic et ne pas conclure trop vite de l'absence de liquide à l'existence d'une tumeur solide, et lorsque la ponction donne un résultat positif, il faut au contraire se rappeler que l'écoulement peut être intermittent. Nous trouvons cette intermittence souvent notée par les auteurs (obs. 35, 45, 73, 77, 90, 98, 120) ; elle cesse souvent quand on déplace la canule et est due ordinairement à l'obstruction de cette dernière par les hydatides. Quoi qu'il en soit, le liquide fourni par la ponction offre des caractères variables qui ont été indiqués dans un paragraphe spécial à l'anatomie pathologique et sur lesquels nous jugeons inutile de revenir.

Du frémissement hydatique.

Recherches expérimentales.

Dans ce chapitre des symptômes nous avons très rapidement passé sur un phénomène qui, lorsqu'il existe, est d'une rare valeur pour établir le diagnostic des kystes hydatiques. Malheureusement, comme nous avons pu le constater, ce signe est absolument exceptionnel puisqu'on ne l'a observé que cinq fois dans les kystes hydatiques musculaires. A la vérité, ce chiffre ne représente peut-être pas tous les cas où le frémissement a pu exister, mais seulement ceux où il a été recherché et trouvé.

On nous permettra de nous étendre un peu sur ce singulier phénomène, parce que nous avons pu l'étudier sur un de nos malades et faire quelques recherches sur les conditions de sa production.

Le frémissement hydatique mentionné pour la première fois en 1801, par Blatin (1) qui ne sut pas en reconnaître toute l'importance, ne fut bien apprécié, bien étudié et bien décrit que par

(1) Cité par Davaine. *Op. cit.*, p. 398.

Briançon (1) auquel on doit rapporter tout l'honneur de cette découverte. Etudié ensuite par Piorry et par Tarral, son mode de production a été diversement interprété. On l'obtient en pratiquant la percussion médiate sur la partie la plus saillante de la tumeur. Il est très difficile, sinon impossible, d'en donner une idée exacte dans une description, et rien ne vaut comme de l'avoir perçu soi-même. On l'a comparé tour à tour, à la sensation que donne un siège à ressorts vibrant sous l'impulsion d'un choc ; à la légère trépidation d'une montre à répétition percutée sur la main ou encore à l'exquise trémulation de la gelée de viande bien prise. Quoi qu'il en soit de ces comparaisons plus ou moins heureuses, le frémissement hydatique est un phénomène complexe perçu par les doigts percutés, faiblement appliqués sur la tumeur et donnant la sensation d'une série de tremblotements vibratoires qui s'évanouissent très rapidement. Ce signe est généralement regardé comme pathognomonique de l'existence d'hydatides entières, présentant un certain volume et ne nageant pas dans un liquide trop abondant; on peut même dire qu'il est d'autant plus marqué que le liquide intermédiaire aux hydatides est plus rare. Ce phénomène manque dans les grands kystes où prédomine le liquide malgré le nombre considérable d'hydatides qu'ils peuvent contenir ; il manque aussi, lorsque en l'absence de liquide les hydatides sont mortes ou mélangées de débris d'hydatides ; de même encore, si les hydatides sont contenues dans une poche trop vaste et par conséquent insuffisamment distendue.

Ce singulier phénomène ne résulte point, ainsi que plusieurs auteurs (Briançon et Cruveilhier entre autres) l'avaient admis, de la collision des hydatides entre elles, de leur roulement ou de leur glissement les unes sur les autres ; car s'il en était ainsi, la multiplicité des hydatides seraient une condition nécessaire de sa production. Or il n'en est rien, ainsi que l'ont établi des observations de Jobert, de Dolbeau et de Murchinson, le premier notamment ayant trouvé, dans la région deltoïdienne, un kyste hydatique ne contenant qu'une hydatide solitaire et présentant néanmoins le frémissement caractéristique.

Davaine, qui s'est beaucoup occupé de cette question et a tenté des expériences pour lui donner une solution, croyait que le frémissement était dû à la vibration du liquide que renferment les hydatides et non à la vibration de la membrane d'enveloppe. Piorry pensait que le frémissement était dû à l'ébranlement de la matière gélatineuse qui forme les hydatides ; Broca, qu'il était dû à une oscillation tremblotante des acéphalocystes. M. le professeur Jaccoud et Bamberger veulent que ce ne soit que la sensation de flot très accentuée, Bamberger ajoute même, qu'on le rencontre plus souvent dans l'ascite et les kystes de l'ovaire que dans les kystes hydatiques. Pour M. le professeur Potain le frémissement hydatique n'est pas absolument pathognomonique de la présence des hydatides, car il se produit également dans les cas où une poche kystique à paroi très mince est distendue par un liquide très fluide.

De son côté, M. Desprès affirme qu'il n'est point non plus patho-

(1) Briançon. *Essai sur le diagnostic et le traitement des acéphalocystes*, Thèse de Paris, août 1828, p. 18.

gnomonique du kyste à hydatides et, que certaines tumeurs multiloculaires à petites loges donnent à la percussion un frémissement analogue à celui de la tumeur hydatique. Selon ce dernier auteur, ce phénomène se rencontre seulement dans les gros kystes où les kystes reposant sur une base un peu dure ou tendue. En nous en référant à nos observations, nous voyons, en effet, que les kystes dans lesquels le frémissement hydatique a été constaté sont très volumineux sauf le cas de Jorwerth où la tumeur mesurait 3 pouces de diamètre. Mais il n'est pas indispensable que la tumeur repose sur une base dure et tendue, ainsi qu'il résulte de cette même observation où le kyste était situé dans les adducteurs et assez superficiellement. Néanmoins, nous croyons que la présence d'un plan résistant ou tendu facilite beaucoup la production du phénomène, ainsi que nous avons pu le constater sur le malade de l'obs. 45.

C'est en étudiant avec soin ce cas intéressant, que nous avons été conduit à rechercher quelles étaient les conditions les plus favorables pour la production du frémissement hydatique.

En effet, le kyste que portait le malade de M. Duguet présentait le plus beau type de frémissement qu'il soit possible de désirer. Cependant, la perception de ce phénomène se montrait avec une intensité variable suivant l'état de relâchement ou de contraction musculaire. Autrefois déjà, Soulé avait conseillé, pour la recherche du frémissement dans les kystes hydatiques des muscles, de placer successivement le muscle dans le relâchement et la contraction et de percuter la tumeur dans ces deux états. Dans le cas que nous avons observé, le maximum d'intensité du phénomène correspondait au maximum de tension de la poche, c'est-à-dire lorsque celle-ci était le plus rénitente. Il y avait donc entre la production du frémissement et la tension de la poche une relation manifeste, ce qui nous suggéra l'idée d'une recherche à cet égard.

Indépendamment de l'état de tension de la poche, le meilleur moyen pour bien saisir le phénomène était, dans ce cas particulier, de suivre le conseil donné par Davaine, à savoir : « appliquer avec une certaine pression sur la partie la plus saillante de la tumeur trois doigts écartés et donner sur celui du milieu un coup sec et rapide », non-seulement les deux doigts latéraux mais encore le médian percuté ressentaient le frémissement plus particulièrement comparable ici à celui que fournit un *siège à ressorts* frappé avec la main.

Le phénomène tactile du frémissement n'était pas le seul appréciable dans ce cas particulier. En combinant la percussion et l'auscultation médiate, au moyen d'un stéthoscope appliqué sur le centre du kyste, l'oreille percevait nettement une note grave assez comparable, mais en diminutif, au son rendu par une corde de contre-basse vibrant doucement sous l'archet.

Un kyste hydatique qui présentait avec une telle perfection le frémissement était évidemment bien propre à l'étude, et si l'extirpation totale avait été possible, on eût pu peut-être, avec cette pièce rare, élucider quelques points importants des conditions de la production de ce phénomène remarquable. A notre grand regret ce fut à une toute autre intervention que l'on eut recours. Une première ponction, qui donna une cuillerée environ de liquide, eut pour résultat de faire disparaître complètement le frémissement. Peu de temps après, on pra-

tiqua l'incision de la tumeur qui donna issue à 180 hydatides tassées les unes contre les autres, attendu qu'il n'y avait qu'une quantité très faible de liquide d'interposition. Nous recueillons avec grand soin toutes ces hydatides et moins d'une heure après nous commencions nos expériences.

D'abord, nous nous sommes assuré que toutes ces hydatides, prises à part, présentaient la trémulation hydatique. Ensuite, à l'instar de Briançon, nous les avons logées dans une vessie de porc, fraîchement abattu, en premier lieu sans liquide d'interposition. Alors, sur ce qui reste inoccupé de la vessie et que nous réunissons en pédicule, nous portons une forte ligature que nous éloignons ou rapprochons, de la masse des hydatides suivant que nous voulons soumettre celle-ci à une compression plus ou moins forte par tension de la poche. Puis, dans une autre série expérimentale, nous avons ajouté aux hydatides une quantité progressivement croissante d'eau salée en faisant varier chaque fois le degré de tension de la poche sur son contenu. A chaque nouvelle phase de l'expérience nous pratiquions méthodiquement la percussion de la vessie sur un plan résistant. En procédant ainsi nous avons pu nous assurer :

1° Que, pour une poche pleine d'hydatides sans interposition de liquide, il faut une tension relativement peu élevée de la poche pour que le frémissement se produise;

2° L'intensité du frémissement augmente avec la tension jusqu'à une certaine limite, au delà de laquelle il s'amoindrit si la tension continue à s'accroître,

3° Lorsqu'un liquide d'interposition existe, il faut, pour que le phénomène se produise, que la tension de la poche soit d'autant plus considérable que le liquide est proportionnellement plus abondant par rapport à la masse des hydatides.

Faute de manomètre ou d'instrument propre à mesurer exactement la valeur des tensions successivement obtenues, ce n'est que par approximation que nous avons pu arriver aux résultats ci-dessus ; cependant, malgré la grossièreté de la détermination des tensions, nous tenons pour exactes nos constatations et, par suite, exacts aussi nos résultats.

Ainsi, selon nous, le degré de tension de la poche kystique sur son contenu est un facteur important de la production du frémissement hydatique. Il va sans dire, que nous supposons par ailleurs, remplies les autres conditions indispensables à la production du phénomène, c'est-à-dire : que la poche est suffisamment élastique ; qu'elle se trouve environnée de tissus qui n'amortissent pas les vibrations, et qu'elle contient un nombre suffisant d'hydatides vivantes.

Les résultats précédents ont reçu, en quelque sorte, une confirmation de la contre-épreuve suivante : nous prenons une hydatide de la grosseur d'un œuf de pigeon, vibrant fortement. En prenant des précautions suffisantes, nous parvenons à la ponctionner avec une très-fine aiguille de Pravaz, sans la rompre et nous ne laissons échapper que deux ou trois gouttes du liquide intérieur, puis nous refermons le pertuis avec une petite goutte de collodion. L'hydatide revenue un peu sur elle-même, par conséquent moins distendue, est de nouveau percutée sur la main, nous constatons alors que sa proprié-

té frémissante est extrêmement amoindrie. On sait, du reste, que le liquide que renferment les hydatides s'y trouve à l'état de tension, puisqu'en les ouvrant brusquement ce liquide s'échappe en jet.

Ce que nous avons dit à propos de la tension de la poche kystique, comme élément participant à la production du frémissement, se trouve d'accord avec l'opinion de Nélaton et Dolbeau qui voulaient que le frémissement dépendit de la distension exagérée de la poche kystique.

Inversement, il y a des cas où la diminution de tension de la poche a amené la production du frémissement. Ainsi en 1846, Jobert de Lamballe (1) fut conduit par exclusion à faire le diagnostic de kyste hydatique dans la région du flanc gauche, chez une femme. Il rechercha avec grande attention le frémissement et ne le trouva pas, mais après une ponction et l'écoulement d'un peu de liquide, il constata l'existence du frémissement. Voici à ce point de vue, mais très résumée une bien intéressante observation inédite que M. le Dr Tuffier a bien voulu nous communiquer.

La nommée J.. P.., 24 ans, giletière, entre à l'hôpital St-Antoine, dans le service de M. Hallopeau, le 24 février 1882.

Il y a 2 mois elle ressentit une pesanteur dans le côté droit du ventre; trois semaines après celle-ci se transforme en douleur continuelle. Deux jours avant son entrée elle s'aperçoit d'une douleur dans le flanc douloureux. Constatation d'une tumeur de 14 centim. de long. sur 7 de large, qui paraît faire corps avec la paroi abdominale.

La percussion donne de la matité mais provoque des vibrations curieuses : un coup sec appliqué donne lieu à une série de vibrations comme si on frappait sur un sac de gélatine et cela dans toute l'étendue de la tumeur. On pose le diagnostic de kyste hydatique. Le 1er mars une ponction est faite par M. Périer; il ne sort point de liquide, mais quelques débris de membrane stratifiée. Dans les jours suivants on n'observe aucune modification dans le kyste, le volume reste le même et l'on peut à diverses reprises sentir le frémissement. Vers le 15 mars la tumeur augmente de volume et le frémissement disparaît. Une ponction avec un gros trocart donne issue à une petite quantité d'un liquide clair et à quelques membranes. Le 24 on constate que le frémissement est revenu. On applique une traînée de pâte de Vienne et le 29 on achève d'ouvrir au bistouri. Il sort une minime quantité de liquide et une cinquantaine d'hydatides, la plupart du volume d'une noisette quelques-unes plus grosses. La poche kystique était fort épaisse, et le kyste siégeait entre le muscle transverse et le péritoine. Drainage et pansement de Lister. La malade sort guérie le 1er mai.

Ainsi, dans cette observation on voit qu'à la suite d'une ponction à vide la tumeur a augmenté de volume, par suite d'une exsudation qui est démontrée s'être produite à la ponction suivante, laquelle donne cette fois une certaine quantité de liquide. Cette évacuation partielle ramène les choses en l'état et le frémissement qui avait disparu se retrouve.

En tenant compte de ce qui précède voici de quelle façon nous

(1) Jobert. *Gazette des hôpitaux*, 1846, p. 389.

comprenons la production du frémissement hydatique. Ce phénomène est la résultante des vibrations partielles ou élémentaires présentées par chacune des hydatides vivantes prise isolément. Le frémissement hydatique est donc en puissance dans tout kyste hydatique qui renferme des hydatides saines et assez développées. Mais pour que le phénomène vibratoire puisse répondre à la percussion de la paroi kystique il est nécessaire que, d'une part, il puisse se transmettre de celle-ci à chacune des hydatides et d'autre part être renvoyé des hydatides mises en vibrations à la paroi kystique. En un mot il faut qu'il y ait solidarité et harmonie vibratoire, si j'ose m'exprimer ainsi, entre le contenant et le contenu. Or, c'est précisément ici qu'intervient la tension de la poche, en établissant cet accord entre elle et les hydatides qu'elle renferme ; elle met le tout à l'unisson ce qui permet de totaliser les actions élémentaires vibratoires des hydatides et de la poche, par l'intermédiaire ou en l'absence du liquide d'interposition. Et, pour nous faire mieux comprendre, que l'on nous permette une comparaison : il se passe entre la poche et ses hydatides, ce que nous voyons se produire sur un piano ou une harpe lorsqu'on vient à toucher une seule note, immédiatement toutes les harmoniques de cette note entrent en vibration et renforcent le son primitif, tandis que toutes les notes non harmoniques restent silencieuses. La tension dans une poche hydatique est la régulatrice des harmoniques vibratoires, elle sert de trait d'union entre la poche et les hydatides contenues.

Ceci explique pourquoi, parmi les kystes hydatiques remplis d'hydatides sans liquide d'interposition, on en trouve qui présentent le frémissement comme les cas cités par MM. Tillaux et Terrillon (1), tandis qu'à côté nous en trouvons d'autres absolument identiques au premier abord, qui ne présentent ce phénomène en aucune façon comme dans les obs. 40, 41. 82, 88, 94. Dans la première catégorie de faits la tension de la poche est en harmonie avec celle des hydatides, poche et hydatides forment un tout homogène au point de vue vibratoire; dans la seconde catégorie, il y a disparité; les effets se détruisent au lieu de se superposer.

Pour nous résumer, nous dirons que le frémissement hydatique n'est rien autre chose que l'ensemble des propriétés vibratoires ou de trémulation inhérentes à toute hydatide saine et vivante, propriétés qui peuvent être mises en évidence par la percussion ou un ébranlement de la paroi kystique et réfléchies à cette paroi, en se totalisant, lorsque les hydatides étant assez volumineuses et nombreuses ne nagent pas dans un liquide trop abondant et que le tout est renfermé dans une poche suffisamment élastique et tendue pour qu'il règne entre les différentes parties une liaison étroite qui les fasse vibrer à l'unisson.

(1) *Bulletin de la Société de chirurgie*, séance du 13 juillet 1887, p. 478.

De la crépitation amidonnée.

On a signalé dans quelques kystes hydatiques un autre phénomène, que l'on a appelé *crépitation amidonnée* ou *amidonnienne*, en raison de sa ressemblance avec le froissement de l'amidon entre les doigts.

Il importe de ne pas confondre la crépitation amidonnée avec le frémissement hydatique, comme l'a fait Martinet dans sa thèse à propos d'un cas de Gosselin; ce sont là deux phénomènes absolument distincts.

La crépitation amidonnée est une sensation tactile qui relève de la palpation; le frémissement hydatique ne s'obtient que par la percussion méthodique. Les caractères spécifiques appartenant à chacun de ces signes sont d'ailleurs tout à fait différents.

Ce phénomène n'a été observé que dans deux observations (89 et 98 *bis*); M. Reclus à qui appartient cette dernière observation l'a encore observé dans un cas du triceps brachial que nous mentionnons. Il a été observé dans des kystes hydatiques superficiels non musculaires, comme le cas de Gosselin dont nous avons parlé et un cas de Hansen. Gosselin dit qu'il diffère de la crépitation osseuse et de la crépitation emphysémateuse et qu'il a quelque analogie avec le froissement de l'amidon ou celui de la neige sous les doigts. Gosselin s'est assurément mépris en attribuant ce phénomène au frémissement hydatique. Hansen a également commis l'erreur au sujet de son cas. Il s'agissait d'une tumeur hydatique volumineuse du cou non musculaire et voici comment il s'exprime : « Plusieurs fois pendant le premier examen la tumeur rendit à la palpation un bruissement particulier parfaitement distinct et en tout semblable au froissement de papier à lettre qu'on chiffonnerait entre les doigts, ce bruit constaté aussi par un collègue fut attribué au frémissement hydatique. Plus tard ce phénomène ne put plus être constaté avec certitude. » Dans cette observation de Hansen la cavité kystique fut trouvée remplie de nombreuses hydatides qui offraient cette particularité d'être pour la plupart accolées les unes aux autres; dans l'une d'elles, grosse comme une noix, à surface bosselée, irrégulière comme framboisée on trouva de nombreuses hydatides petites-filles nageant dans du liquide.

Dans l'observation 89, comme dans les deux cas de M. Reclus et dans celui de Hansen, nous voyons que la tumeur est bilobée, constituée par deux poches qui communiquent ensemble par un orifice plus ou moins rétréci. Si nous tenons compte de cette circonstance, il n'est pas déraisonnable d'admettre que très vraisemblablement la crépitation amidonnée est produite par le déplacement des parties contenues venant heurter et faire vibrer les lèvres de l'orifice de communication des deux poches. Peut-être que la disposition agglomérée des hydatides s'ajoutant à cette particularité entre pour quelque chose dans la production du phènomène. En tout cas, lorsque la crépitation amidonnée sera bien évidente dans une tumeur kystique on pourra penser à un kyste hydatique et ajouter que ce kyste est bilobé.

CHAPITRE XII

COMPLICATIONS

Les complications des kystes hydatiques ne peuvent présenter qu'un intérêt médiocre après ce qui a été déjà dit, tant dans le chapitre de l'anatomie pathologique que dans celui des symptômes.

Il ne saurait être question naturellement du développement exogène du kyste, qui n'a jamais été observé dans les kystes musculaires de l'homme et qui, s'il existait dans le cas qui nous occupe, pourrait donner lieu à des considérations intéressantes de diagnostic et de traitement.

Ainsi envisagées, les complications des kystes hydatiques sont de deux sortes, les unes intrinsèques qui appartiennent au kyste lui-même, toute question de développement mise à part, les autres extrinsèques qui se produisent en dehors du kyste et dans les tissus au milieu desquels il se trouve.

L'unique complication, qui appartient au premier groupe, est la suppuration qui peut, ainsi que nous l'avons déjà dit, être spontanée ou secondaire et consécutive à une ponction. Nous nous sommes précédemment expliqués sur le mécanisme probable de la suppuration quand elle survient spontanément en dehors de toute ponction.

Dans le cas de suppuration consécutive, les relations qu'elle présente avec l'intervention sont le plus souvent des plus nettes : une première ponction a fourni un liquide hydatique absolument type : alors des phénomènes inflammatoires se produisent tant objectifs que subjectifs ; une deuxième ponction est pratiquée qui amène un liquide séro-purulent ou simplement louche. La purulence peut n'être en effet franche qu'à la troisième ponction. Il est important de bien spécifier que cette suppuration est d'origine et de nature infectieuse et qu'à ce titre elle ne survient qu'autant que les précautions antiseptiques n'ont pas été prises au cours de la ponction. Il est d'autant plus important d'y insister, qu'autrefois la ponction était

considérée par les chirurgiens comme une opération dangereuse et qu'on « ne devait pas pratiquer à la légère ». Nous aurons l'occasion de revenir plus tard sur cette question. Contentons-nous de dire en ce moment, que la ponction, là comme ailleurs, est devenue depuis l'antisepsie une opération absolument bénigne et qu'elle ne saurait jamais donner lieu à aucun accident, quand elle est faite avec toutes les ressources antiseptiques.

Dans certaines conditions, la suppuration survient sans ponction, mais sans qu'on puisse invoquer une suppuration spontanée ; c'est lorsque le kyste a été l'objet d'un traumatisme quelconque. Il est difficile de fournir des renseignements précis sur la pathogénie de ces suppurations par traumatisme indirect : cependant on a noté que des kystes à évolution stationnaire ou même ignorés ont pu présenter tous les symptômes de l'inflammation et aboutir à la suppuration après un traumatisme d'intensité variable.

A côté de ces complications intrinsèques, nous devons placer celles que nous avons désignées sous le nom d'extrinsèques en ce qu'elles se passent dans les tissus au milieu desquels est plongé le kyste hydatique. Ce sont des complications ou d'ordre inflammatoire ou d'ordre mécanique.

Complications inflammatoires.— Ici deux cas ou plutôt deux processus peuvent se produire.

Dans le premier, il s'agit de phénomènes inflammatoires consécutifs à ceux qui se produisent dans l'intérieur du kyste. Sous l'influence de ces derniers, et probablement par continuité de tissus dans le cas où la paroi est suffisamment mince, un processus inflammatoire se développe dans les tissus périkystiques et aboutit ou non à la suppuration.

Dans le deuxième, le kyste hydatique reste étranger au processus périkystique ; il semble indifférent aux phénomènes morbides dont les tissus qui l'environnent deviennent le siège : c'est ce qui s'est passé dans l'obs. 86 où, à la suite d'applications réitérées de topiques irritants, les tissus, qui englobaient le kyste, s'enflammèrent et suppurèrent sans que le kyste en subit la moindre atteinte ; les détails intéressants fournis par l'auteur permettent de considérer deux phases dans l'évacuation des liquides : après l'ouverture des abcès il s'écoula, pendant 12 heures environ, une quantité assez abondante de pus ordinaire : ce n'est qu'à partir de ce moment, qu'il se pro-

duisit pendant 5 jours un écoulement de liquide aqueux jaunâtre et contenant des milliers d'hydatides.

Cette constatation établit donc péremptoirement, qu'il peut se passer en dehors du kyste des phénomènes pathologiques qui demeurent sans retentissement sur lui. Le kyste peut donc jouir, au milieu des tissus où il prend naissance et se développe, d'une certaine autonomie due probablement à sa paroi adventice qui lui constitue une véritable enveloppe protectrice.

Mais, hâtons-nous de dire qu'il ne s'agit pas là d'un privilège spécial aux kystes hydatiques. Beaucoup de variétés de tumeurs sont dans ce cas (lipome, fibrome, etc.) la pathologie des tumeurs nous en montre de nombreux exemples.

Les symptômes auxquels donnent lieu la suppuration d'un kyste peuvent être nuls ; quand la suppuration est intra-kystique, les phénomènes objectifs manquent absolument et souvent il n'existe aucun symptôme subjectif. La première ponction donne alors un écoulement purulent; quelquefois la suppuration donne lieu à un développement rapide qui entraîne une prompte intervention mais sans qu'il ait été possible de prévoir à l'avance cette complication. Dans le cas de suppuration périkystique ou consécutive les symptômes sont ceux de l'abcès simple quand la poche est petite et non reconnue à l'avance. Nous verrons plus tard combien d'erreurs de diagnostic en sont la conséquence.

Complications mécaniques. — Elles tiennent exclusivement au volume du kyste hydatique et au siège spécial qu'il occupe.

Nous avons énuméré déjà ces complications dans l'étude de la symptomatologie. Ce sont toutes des phénomènes de compression accompagnés de désordres transitoires ou permanents dans les organes comprimés. On comprend combien la considération du volume est liée à celle du siège. Telle tumeur volumineuse peut au milieu des parties molles ne donner lieu à aucun phénomène de compression ; telle autre très petite, inaccessible même à la vue et au toucher peut entraîner des troubles fonctionnels sérieux. Il n'y a d'ailleurs rien de spécial au kyste hydatique. Comme toutes les tumeurs bénignes, elle agit sur les tissus ou organes en les refoulant et les déplaçant. C'est ainsi que le kyste comprime les vaisseaux et les nerfs en amenant des désordres divers que nous avons étudiés en leur lieu et qui disparaissent avec elle. Dans d'autres cas, beaucoup plus exception-

nels pour les kystes, on a pu observer des modifications du côté du squelette (écartement des côtes, perforation des os : temporal et scapulaire; hyperostose, nécrose, déviation de la colonne vertébrale avec lésions osseuses concomitantes; dans ce dernier cas les hydatides peuvent pénétrer dans le canal rachidien et y produire les lésions et les phénomènes ordinaires de la compression médullaire lente et progressive, qui n'ont d'ailleurs absolument rien de spécial à ces tumeurs, et sont celles de la myélite diffuse transverse). Mais ces complications fréquentes pour certaines tumeurs solides doivent être considérées pour le kyste hydatique comme de véritables curiosités pathologiques.

De l'urticaire hydatique comme complication des interventions chirurgicales sur les kystes hydatiques des muscles.

A la suite de la rupture et plus encore de la ponction des kystes hydatiques viscéraux, on observe parfois un phénomène curieux, une modalité éruptive que l'on a dénommée : *urticaire hydatique.*

Signalée pour la première fois par Finsen, qui la considérait comme l'effet de l'introduction du liquide hydatique dans la cavité péritonéale, cette éruption ortiée a été bien étudiée par Feytaud (1), qui en a relevé 14 cas. Depuis, d'assez nombreux faits analogues ont été signalés notamment par Edler, Laveran, Landau, Neisser, Jonassen, Murchison, Jones, Ranke et d'autres. Parmi les conclusions auxquelles Feytaud a été amené nous en relevons quelques-unes qui nous paraissent intéressantes à notre point de vue :

« 1° L'urticaire aiguë qui se développe chez les malades atteints de kystes hydatiques, à la suite de la rupture ou de la ponction de ces tumeurs, est due à la pénétration du liquide hydatique dans une cavité séreuse et principalement dans le péritoine.

« 2° Cet épanchement intra-séreux est la condition, *sine qua non* de la production de l'urticaire; mais celle-ci n'en est pas la conséquence obligée.

« 3° L'urticaire peut servir comme élément du diagnostic : si la nature du kyste est connue, son apparition en indiquera la rupture

(1) Ch. Feytaud. *Recherches sur la pathogénie de l'urticaire qui complique les kystes hydatiques.* Thèse de Paris, 1875.

dans une séreuse, par contre, étant donné les signes de la rupture d'une tumeur dont la nature est inconnue, l'exanthème permettra d'établir qu'il s'agit d'un kyste hydatique. »

Comme nous le voyons, par l'énoncé de la deuxième proposition de Feytaud, jusqu'ici le phénomène de l'urticaire était regardé comme appartenant exclusivement aux kystes hydatiques viscéraux qui, pour une cause ou une autre, laissaient écouler leur contenu liquide dans une cavité séreuse. Or, nous trouvons dans nos observations deux faits qui enlèvent aux susdites propositions leur caractère absolu, et qui prouvent manifestement que l'éruption ortiée d'origine hydatique peut se produire en dehors de tout épanchement dans une cavité séreuse.

Nous voyons en effet dans l'obs. 88, que pendant la deuxième nuit qui suivit l'ablation du kyste hydatique : « la face antérieure des avant-bras et des bras s'est couverte d'une éruption ortiée qui était encore très nette le matin. L'urticaire s'est reproduite la nuit suivante pour ne plus reparaître ».

Dans le second cas, obs. 103, c'est à la suite d'une ponction que survint « une urticaire du corps tout entier qui dura 8 jours ». Remarquons en plus que la ponction avait donné issue à un pus épais, gélatineux et floconneux.

Voilà donc deux cas bien nets de kystes hydatiques musculaires qui donnent lieu, dans des circonstances différentes, à une éruption ortiée qui se présente elle-même avec des caractères dissemblables.

Dans le premier cas, c'est à la suite de l'ablation totale de la tumeur et plus de 36 heures après que se déclare l'urticaire d'ailleurs fugace, mais réapparaissant une seconde fois 14 heures après. Comment expliquer le développement de cet exanthème ? Nous croyons pouvoir le faire de cette façon : La dissection nécessitée pour l'extirpation du kyste a déterminé, dans les muscles périkystiques, de larges délabrements et la section d'un grand nombre de petits vaisseaux et capillaires qui sont devenus autant de voies d'absorption, non point pour le liquide hydatique interposé aux hydatides puisqu'il n'en existait pas, mais pour celui des hydatides elles-mêmes dont quelques-unes ont pu rester dans la plaie surtout dans les culs-de-sac supérieurs ou inférieurs, se sont rompues quelque temps après, abandonnant le liquide qu'elles contenaient qui aura été résorbé.

Dans le second cas, il a suffi d'une simple ponction pour produire l'urticaire qui dura 8 jours. Comment comprendre la production de ce phénomène en pareille occurrence ? Nous ne voyons d'admissible qu'une seule supposition. L'instrument a dû léser quelqu'un de ces nombreux vaisseaux, quelquefois volumineux, qui rampent à la surface du kyste adventif ou qui sont situés dans le tissu périkystique. Cette section vasculaire a pu s'aboucher à l'orifice de perforation du kyste par lequel ne cessait de sourdre le liquide hydatique, ce qui expliquerait encore la prolongation de cette urticaire qui dura 8 jours. On sait que le plus habituellement l'urticaire hydatique ne dure que 2 ou 3 jours et souvent moins. Par ailleurs, il est reconnu qu'il suffit d'une très minime quantité de liquide épanché dans une cavité séreuse pour produire l'urticaire.

Quel est le mode étiologique de cette dermatopathie ? D'une façon précise, absolue nous n'en savons rien, mais le *mode par action réflexe* est celui qui, jusqu'à ces derniers temps était le plus généralement admis. M. Laveran (1) à propos d'un cas qu'il a observé pense « que le liquide des kystes hydatiques agit sur les nerfs splanchniques, comme font certains aliments introduits dans l'estomac ». Cette hypothèse peut se soutenir pour les cas où le liquide s'épanche dans une cavité séreuse comme le péritoine, mais dans les deux cas que nous citons on ne peut invoquer l'action du liquide sur les nerfs splanchniques, il faut donc trouver une autre explication. Pourquoi n'admettrait-on pas ici la résorption du liquide hydatique qui mélangé au sang produirait l'urticaire à la manière dont procède la bile dans quelques cas d'ictère ? D ailleurs, comme pour les autres variétés d'urticaire c'est vraisemblablement par influence chimique sur le système nerveux que le liquide hydatique produit l'exanthème. Mais, jusqu'à ces dernières années, on n'avait pas trouvé quel pouvait bien être cet agent. En 1882, MM. Mourson et Schlagdenhauffen ont fait connaître dans une note communiquée à l'Académie de médecine (2), qu'à certaines époques le liquide hydatique renfermait des ptomaïnes. Et ces auteurs furent tentés d'attribuer l'action toxique que présente parfois le liquide hydatique à la présence de ces alcaloïdes. Si par la suite cette observation venait à se confirmer, il serait plausible d'admettre que ces pto-

(1) Laveran. *Gazette des hôpitaux*, 1876, p. 387.

(2) *Bulletin de l'Académie de médecine*, séance du 7 novembre 1882, p. 1265.

maïnes représentent ces substances chimiques qui agissent sur le système nerveux pour produire l'urticaire hydatique. Ajoutons cependant que des expériences faites par M. Kirmisson (1), dans le but de contrôler les propriétés septiques du liquide des kystes hydatiques, sont restées négatives, ce qui n'empêche pas cet auteur de conclure, très justement d'ailleurs, que « certaines circonstances sont sans doute nécessaires pour amener l'altération du liquide des kystes hydatiques et la formation des ptomaïnes dans son intérieur. En un mot, les propriétés nocives de ce liquide ne seraient pas constantes, inhérentes à sa constitution chimique ; elles tiendraient à des altérations particulières, se montrant dans des cas déterminés ». En 1883, M. Kirmisson (2) reprenant ses expériences conclut à nouveau « que le liquide des kystes hydatiques ne possède pas par lui-même les propriétés septiques qu'on lui avait attribuées jusqu'ici. Il est probable qu'il ne les acquiert que dans des circonstances particulières, qui restent à déterminer ». Et nous avons essayé, au chapitre de l'évolution (voir p. 49), de faire pressentir quelles pouvaient être ces circonstances.

Quoi qu'il en soit du mode étiologique de l'urticaire hydatique, il nous a paru intéressant de mettre en lumière ce fait, de l'apparition de cet exanthème à la suite d'interventions chirurgicales sur des kystes hydatiques musculaires et loin de toute membrane séreuse. Cette constatation nous amène à conclure : que les deux premières propositions de Feytaud ne sont pas d'une rigueur absolue puisque l'urticaire hydatique peut également se produire par irruption du liquide spécial dans les tissus musculaire ou cellulaire périkystiques et en dehors de toute cavité séreuse.

Au reste, cette complication des interventions chirurgicales sur les kystes hydatiques des muscles paraît être d'une innocuité absolue.

(1) Kirmisson, *Gazette hebdom. de méd.* Paris, 1882, p. 819.
(2) Idem. *Archives générales de médecine*, 1883, p. 513.

CHAPITRE XIII

DIAGNOSTIC

Rien n'est plus fréquent que les erreurs de diagnostic auxquelles expose le kyste hydatique.

Pour nous faire une idée de cette fréquence, et aussi pour apprécier la nature des tumeurs, qui présentent le plus d'analogie avec les kystes hydatiques, nous avons pris nos observations en détail et voici les résultats auxquels nous sommes arrivés :

Le diagnostic a été porté 76 fois : sur ce nombre, le diagnostic de lipome a été fait 9 fois : obs. 2, 23, 26, 55, 61, 98, 106, 129, 118 *bis*.

De lipome ou kyste, 2 fois : obs. 31, 73.

De lipome ou abcès ossifluent ou kyste hydatique, une fois : obs. 32.

De fibro-lipome ou de kyste hydatique, une fois, obs : 76.

De lipome ou d'abcès par congestion, une fois : obs. 104.

De sarcome, une fois : obs. 1.

De sarcome mou, une fois : obs. 92.

De sarcome mou ou de kyste hydatique, une fois : obs. 102.

De cysto-sarcome, une fois : obs. 118.

De sarcome ou abcès ostéopathique, obs. 85.

De lympho-sarcome, obs. 60.

De fibro-sarcome ou de fibrome, obs. 93 et 96.

De fibrome musculaire ou de kyste hydatique, obs. 97.

D'abcès froid, quatre fois : obs. 18, 39, 46 et 50.

D'abcès sans qualificatif, cinq fois : obs. 52, 53, 57, 66, 95.

D'abcès froid ou de kyste hydatique, obs. 33.

D'abcès lymphatique, obs. 86, 98 *bis*.

D'abcès par congestion, six fois, obs : 38, 41, 48 49, 80, 90.

De tumeur enkystée, obs. 29.

De tumeur fibreuse ou adénoïde ou fibro-plastique, ou peut-être tuberculeuse, obs. 36.

De tumeur solide, obs. 54.

De phlegmon intermusculaire suppuré à forme subaiguë, obs. 120.

De périostite ou de myosite gommeuse, obs. 88.

De tumeur kystique, deux fois : obs. 103 et 109.

De kyste simple ou séreux, obs. 105, 110.

De kyste séreux ou hydatique, obs. 77 et 114.

De kyste probablement hydatique, obs 68 et 84.

De tumeur enkystée siégeant dans le tissu cellulaire, obs. 79.

De tumeur cancéreuse, obs. 15, où Nélaton posa le diagnostic du kyste hydatique.

Le diagnostic de kyste hydatique après la ponction exploratrice a été porté 3 fois : obs. 19, 21, 35.

Enfin le diagnostic ferme de kyste hydatique, sans ponction préalable a été porté 19 fois : obs. 7, 9 *bis*, 11, 25, 27, 40, 45, 47, 51, 59, 69, 70, 74, 75, 83, 84 *bis*, 89, 94, 116.

En résumé, si l'on s'en tient à ce tableau, on voit que le diagnostic vrai, exact, a été porté en moyenne 1 fois sur 7 des cas pris dans leur ensemble, et 1 fois sur 4 environ des diagnostics portés, ce qui revient à dire que les auteurs, dont nous relatons les observations, se sont trompés en moyenne 3 fois sur 4.

Mais, il faut tenir grand compte de l'autorité variable des observateurs et nous n'hésitons pas à dire que, dans beaucoup de cas, l'erreur eut pu être évitée. Quoi qu'il en soit le lipome, le sarcome, les abcès, les kystes divers sont les tumeurs qui semblent avoir été le plus souvent confondues avec le kyste hydatique. Nous aurons dans ce chapitre à montrer les analogies et les différences de ces tumeurs avec les kystes et surtout à indiquer la marche à suivre, pour se mettre en garde contre les confusions possibles.

D'abord il est un point fort important, selon nous, que les auteurs, qui ont écrit sur la question, n'ont pas mis suffisamment en relief.

Nous avons en effet montré, dans un autre chapitre, que le kyste, d'abord contenu dans le tissu musculaire, avait la plus grande tendance à s'énucléer pour se mettre en rapport avec les tissus voisins.

Aussi, quoique nous n'ayons à nous occuper que des kystes mus-

culaires, devons-nous considérer le cas où la tumeur est encore dans le muscle, dont elle fait en quelque sorte partie intégrante, et le cas où elle en est sortie et où elle est devenue une tumeur sous-aponévrotique.

Nous tenons beaucoup à cette distinction, car les difficultés de diagnostic sont bien différentes dans l'un et l'autre cas.

En effet, les tumeurs du système musculaire sont relativement peu nombreuses alors qu'au contraire, dans le tissu cellulaire sous-aponévrotique, elles présentent des variétés beaucoup plus grandes.

Dans chaque région encore, chacune des variétés offre une fréquence bien différente : aussi le diagnostic différentiel, présente-t-il une plus ou moins grande difficulté selon la région qu'occupe la tumeur, certaines tumeurs y étant pour ainsi dire inconnues. Nous avons à faire ressortir ces différences dans un paragraphe spécial.

1° La tumeur occupe le muscle.—Il conviendra d'abord de s'en assurer : or, deux cas peuvent se présenter, ou bien il s'agit d'un muscle long, situé sur la continuité d'un membre; dans ces conditions, on observe les caractères suivants : dans le relâchement, la tumeur molle et immobile dans le sens de l'axe du membre, se laisse déplacer facilement dans le sens latéral ; dans la période de contraction, au contraire, la tumeur devient dure et immobile dans tous les sens, aussi bien dans le sens latéral que dans le sens vertical. Ou bien il s'agit d'un muscle plat ; alors, pendant le relâchement, la tumeur est mobile ou peu mobile dans tous les sens, suivant le muscle et son degré d'adhérence aux plans osseux ou fibreux sous-jacents : mais le signe le plus important est l'augmentation de consistance que prend la tumeur au moment de la contraction.

Le siège de la tumeur dans le muscle est bien établi. Il reste à en déterminer la nature.

Il faut d'abord songer aux pseudo-tumeurs qui résultent des hernies ou ruptures musculaires. On sait, depuis le mémoire intéressant de M. Farabeuf, que la hernie est toujours accompagnée de rupture et que les symptômes attribués autrefois à la hernie appartiennent en réalité à la rupture. Quoi qu'il en soit les ruptures se produisent brusquement à la suite d'un effort et donnent lieu à la pseudo-tumeur en question. Or cette tumeur a un caractère précis, c'est de disparaître au moment du relâchement musculaire et cette circonstance est suffisante pour éviter l'erreur, Bérard dans son article

Aine du Dictionnaire de médecine, dit que Velpeau extirpa une tumeur de ce genre due à la rupture de l'adducteur et qu'il prit pour un kyste. Dans un cas récent observé par M. Picqué dans le cours de son clinicat à l'Hôtel-Dieu, une tumeur de ce genre avait été prise pour un kyste hydatique ou lipome : or, outre le caractère que nous avons indiqué plus haut, on sentait nettement sur la longue portion du biceps, une solution de continuité qui attestait qu'il y avait une rupture.

Réserve faite pour la possibilité d'une erreur dans ce cas, il convient de se reporter à la nature des tumeurs qui peuvent occuper les muscles. A priori, il semble qu'on puisse éliminer d'emblée les tumeurs solides et ne considérer que les tumeurs liquides les seules qui semblent présenter quelque analogie avec les kystes hydatiques Il n'en est malheureusement rien, car il est des tumeurs solides qui, ainsi que le lipome, présentent souvent le phénomène de la pseudo-fluctuation : il en est d'autres qui, comme le carcinome et surtout le sarcome, peuvent souvent offrir une mollesse extrême.

D'autre part, le kyste hydatique musculaire présente souvent une dureté extrême qui a toujours attiré l'attention des chirurgiens, car, ainsi que nous l'avons dit plus haut, malgré le défaut de détails de certains observateurs, nous ne sommes pas autorisés à dire, que dans tous les cas sans exception, cette augmentation de consistance tient à la contraction musculaire.

Il suit de là, que nous sommes astreints à avoir présentes à l'esprit, toutes les variétés de tumeurs liquides ou solides qu'on est susceptible de rencontrer dans le tissu musculaire.

Parmi celles-ci, il en est d'exceptionnelles et qui ne doivent tenir qu'une place bien restreinte dans les préoccupations du chirurgien : ce sont les angiomes, les lipomes, qui, au dire de M. Reclus ne se rencontrent guère qu'à la langue.

Le même auteur nous signale en outre les faits de Wollkmann (demi-membraneux), Farabeuf (couturier), Laboulbène et Reclus (biceps huméral). On doit placer au rang de ces tumeurs, les fibromes, les angiomes striés ou lisses. Nous pouvons presque en dire autant des sarcomes et carcinomes qui sont le plus souvent des tumeurs secondaires et, par cela même, présentent un ensemble de caractères qui permettent de les reconnaître facilement.

Teewan, dans un mémoire publié en 1863 dans le *British and for. med. chir. Review*, v. 32, p. 504, signale toutefois une statistique que nous

ne pouvons passer sous silence. Sur 62 cas relatés par cet auteur, nous relevons : 21 cancers, 16 fibromes, 5 kystes hydatiques, 5 angiomes, 3 tumeurs ostéoïdes, 3 tumeurs douteuses, 1 myéloïde. M. Desprès a communiqué récemment à la Société de Chirurgie (séance du 1er février) un cas relatif à une tumeur, située à la face postérieure de la cuisse, par faitement arrondie, fluctuante et intramusculaire. M. Desprès songea à un kyste hydatique, mais la ponction fut négative. L'opération et l'examen histologique démontrèrent qu'il s'agissait d'un myxome. Les angiomes sont des tumeurs bien rares : on en connaît cependant quelques cas dus, d'après Desprès, à Liston, Legros, Clarke, Birkett, Nélaton, Cruveilhier, Schaw, Coste et B. Anger. Leur siège de prédilection est, d'après le même auteur, le trapèze, le sterno-mastoïdien, le grand dorsal, les muscles de l'avant-bras, de la main, les intercostaux et le deltoïde.

Restent donc les hématomes, les abcès, les kystes et les gommes syphilitiques.

Ainsi donc, à part les gommes syphilitiques, les tumeurs qu'on rencontre surtout dans les muscles sont des tumeurs liquides. Parmi ces tumeurs le kyste hydatique tient, par ordre de fréquence, la première place. Lors donc qu'on sera en présence d'une tumeur musculaire et plus encore quand elle est liquide, on devra penser tout d'abord au kyste hydatique. Dans un cas de cancer présumé du sein, Nélaton annonça l'existence d'un kyste hydatique parce que la tumeur siégeait dans le muscle.

Le siège de la tumeur sur le bord du muscle aurait, au dire de quelques auteurs, une importance réelle ; nous croyons cette affirmation quelque peu exagérée ; dans nos observations nous n'avons relevé que six fois ce siège : obs. 9 *bis*, 25, 26, 27, 35, 97.

Martinet, dans sa thèse, dit bien que, dans 9 cas de kystes hydatiques du sterno-cléido-mastoïdien observés par Bergmann la poche siégeait sur le bord externe du muscle, soit à droite, soit à gauche ; mais il y a là une confusion réelle, Bergmann, parle de tumeurs siégeant dans le cou et non dans le sterno-cléido-mastoïdien. Signalons encore d'autres signes qui, s'ils existent, peuvent s'ajouter aux précédents pour entraîner la conviction ; les conditions étiologiques énumérées plus haut, le frémissement, la transparence qu'on observe surtout dans les kystes énucléés. Martinet insiste aussi sur le siège ordinaire des kystes au voisinage des vaisseaux.

Avant Boncour, Brassard avait étudié plus longuement les rapports avec les vaisseaux et invoqué l'opinion de Hansen qui s'appuyant sur 3 cas personnels et sur la statistique de Bergmann qui comprend 101 cas de kystes externes, arrive à cette conclusion que la plupart des kystes siègent dans le voisinage des gros vaisseaux et présentent des connexions avec les gaines vasculaires.

Toutefois, ces rapports nous semblent n'être que des coïncidences : en tout cas, ce siège n'est pas constant car l'on sait la fréquence des kystes hydatiques de la région lombaire, dorsale, scapulaire, de la paroi abdominale, du trapèze, du deltoïde, du temporal, des fessiers. On ne comprend vraiment pas l'erreur de Ferestel, signalée dans la thèse de Bottez en 1882, qui prit pour un kyste un anévrisme de l'artère temporale. Il existait des battements isochrones au pouls !!

Il faut toutefois indiquer la manière dont se produisent les autres tumeurs qu'on peut, à la rigueur, rencontrer dans les muscles et insister sur leurs caractères distinctifs.

L'*hématome* est ordinairement d'origine traumatique, mais l'existence d'un traumatisme antérieur, ne saurait entraîner le diagnostic puisque l'étude du développement du kyste hydatique nous a montré que parfois le kyste hydatique succédait au traumatisme ; dans ces conditions, le diagnostic paraît bien difficile à établir car, étant mis de côté le défaut de limitation dans certains cas, l'hématome est susceptible de présenter les variations de consistance que nous avons signalées dans le kyste hydatique. La ponction peut seule en conséquence, dans la très grande majorité des cas, éclairer le chirurgien sur la nature de la tumeur.

L'*abcès musculaire*, en dehors de celui qui succède à l'hématome, est la terminaison ordinaire de la myosite infectieuse.

A part certains cas exceptionnels où elle est primitive (surmenage), elle est généralement secondaire et consécutive aux fièvres graves infectieuses, la fièvre typhoïde surtout. En conséquence, l'étude des commémoratifs mettra le plus souvent sur la voie du diagnostic, quelquefois il peut y avoir erreur, car la fièvre typhoïde peut donner un coup de fouet à un kyste ignoré ainsi que Gosselin en rapporte un cas dans ses cliniques (obs. 120).

Quand le kyste n'est reconnu que par les complications inflammatoires dont il devient le siège, il se comporte comme un abcès et, à ce titre, il devient impossible de l'en distinguer jusqu'au moment où

l'incision démontre dans le pus l'existence des membranes caracté ristiques ou des crochets.

La *gomme musculaire* accompagne ordinairement la myosite scléreuse. Dans ces conditions, on voit ordinairement le muscle présenter une induration ligneuse dans une notable étendue; au niveau de cette induration une bosselure se produit qui devient le siège d'une poussée aiguë avec adhérence et rougeur de la peau. Il est impossible dans ces conditions de méconnaître la nature de la tumeur.

La gomme vient-elle isolément, ce qui semble fort exceptionnel d'ailleurs, il faudra recourir aux commémoratifs. La ponction viendra aussi en aide au chirurgien, en se rappelant toutefois les causes d'erreur qu'elle peut entraîner et que nous avons signalées dans l'étude des symptômes.

Le chirurgien devra se rappeler, en outre, que la gomme occupe de préférence certains muscles ; nous signalerons notamment le sterno-cléido-mastoïdien qui a été à ce point de vue particulier l'objet de la thèse de Traisnel en 1876 et de Lécuyer en 1881.

En résumé, lorsque la tumeur est dans le muscle, et surtout lorsqu'elle est liquide, à part les tumeurs exceptionnelles qui ne doivent pas arrêter le chirurgien, la lésion la plus probable est le kyste hydatique, réserves faites, toutefois, pour l'hématome ou la gomme et nous avons dit que la ponction constituait une ressource nécessaire pour le chirurgien. L'issue du pus ne doit pas faire dévier le diagnostic puisque souvent ces kystes sont suppurés. Il suffira d'y rechercher les crochets ou les débris des membranes hydatiques. Dans l'obs. 11, où M. Guyon avait diagnostiqué un kyste, M. Segond qui incisa, voyant sortir du pus, crut à un abcès idiopathique. Plus tard il vit sortir des membranes.

En résumé, le diagnostic est relativement facile. Il n'en est plus de même lorsque le kyste a abandonné le muscle et est entré en rapport avec les tissus voisins.

La tumeur est péri-musculaire, hors du muscle. — Dans ces conditions, ce n'est plus avec les tumeurs intramusculaires que le chirurgien devra compter mais avec toutes les tumeurs du tissu conjonctif et fibreux. Comme on le voit le problème devient complexe, car, certaines tumeurs rares, exceptionnelles même dans le muscle, deviennent fréquentes pour les tissus dont nous venons de parler.

Nous dirons de suite, et pour n'avoir plus à y revenir, que ce diagnostic, extrêmement difficile dans la grande majorité des cas, n'est relativement possible que dans les cas de kystes de moyen volume.

Lorsque la tumeur est petite, nettement limitée et fluctuante et seulement dans ces cas, le diagnostic n'est pas possible et le chirurgien n'aura que la ponction pour trancher la question.

Heureusement les choses ne se présentent généralement pas ainsi, le plus souvent, la tumeur n'abandonne le tissu musculaire que lorsqu'elle a acquis un certain volume et justement c'est ce volume qui lui fait abandonner ses rapports primitifs. Dans ces conditions la tumeur présente alors des caractères qui peuvent, à défaut d'une certitude absolue, faire songer à l'existence d'un kyste hydatique.

Avant d'étudier les caractères différentiels des tumeurs diverses qui peuvent donner le change et faire admettre à tort la présence d'un kyste hydatique, nous devons rappeler une série de faits utiles à connaître, chaque fois qu'on se trouvera en présence d'une tumeur de ce genre.

Et d'abord, à défaut des signes qui nous permettraient d'affirmer l'existence d'une tumeur musculaire, nous avons les conditions étiologiques et les caractères objectifs du kyste hydatique déjà indiqués dans le chapitre précédent; parmi ces signes, nous rappellerons, la limitation de la tumeur, sa forme ordinairement arrondie, sa fluctuation ou sa dureté quand la poche se trouve à l'état de surdistension, sa transparence possible à observer, dans quelques cas très rares, quand la tumeur a quitté le tissu musculaire, le frémissement hydatique si exceptionnel d'ailleurs (voir nos relevés) et parfois sa situation au voisinage des vaisseaux (Boucour). Nous ne parlerons pas bien entendu de la ponction exploratrice qui restera toujours la dernière ressource du clinicien, réserves faites pour les erreurs d'interprétation auxquelles elle peut donner lieu.

En second lieu, nous avons à faire intervenir un facteur nouveau dont nous n'avions pas eu à tenir compte dans notre chapitre précédent. Nous voulons parler de la question de siège qui doit être envisagée à deux points de vue :

1° Il est des régions, comme nous l'avons établi antérieurement, qui constituent pour le kyste hydatique un siège de prédilection.

Il est bien entendu que nous ne parlerons pas des kystes hyda-

tiques primitifs du tissu cellulaire ; mais chose curieuse, dans certaines régions les kystes dits du tissu cellulaire et ceux des muscles présentent une égale fréquence. Le kyste hydatique semble avoir aussi des régions de prédilection sans distinction de tissu. Il est vrai, ainsi qu'il résulte d'une étude approfondie de nos observations, que souvent les prétendus kystes du tissu cellulaire ne sont en réalité que des kystes énucléés ou non du tissu musculaire et que, dans beaucoup de cas, il y a eu erreur d'interprétation. Nous inclinons même à penser, ainsi que nous l'avions déjà dit, que, dans la grande majorité des cas, les kystes du tissu conjonctif ne sont que des kystes musculaires et que le kyste hydatique habite le dernier tissu de préférence au premier, ainsi que le montre d'ailleurs la statistique. Rappelons toutefois que ces kystes énucléés sont toujours sous-aponévrotiques. Quoi qu'il en soit, il est des régions dans lesquelles on doit toujours avoir présente à l'esprit la possibilité du kyste hydatique et en admettre l'existence si la tumeur présente les caractères de ce dernier.

La région lombaire est sous ce rapport celle où le kyste hydatique semble avoir son siège de prédilection.

2° Indépendamment des régions où le kyste semble habiter de préférence, il est des muscles qui paraissent plus fréquemment atteints que les autres. Il en est ainsi des adducteurs de la cuisse. Il résulte de là, que si un kyste siège au voisinage d'un muscle comme l'adducteur par exemple, et sans avoir cependant avec lui aucun rapport très intime, on doit songer également, toutes choses égales d'ailleurs, à la possibilité d'un kyste hydatique.

Le voisinage même d'un muscle doit entrer en ligne de compte pour conduire au diagnostic.

Enfin, et pour terminer ce qui a trait à ces considérations générales, de même qu'il y a des régions où le kyste hydatique se rencontre avec une extrême fréquence, de même il en est qui sont le siège de prédilection de tumeurs de nature différente. Tels les kystes dermoïdes à la face, les kystes séreux dans la région du cou, mais hâtons-nous de dire que cette circonscription régionale des tumeurs est toute relative et ne présente rien de précis. Le remarquable livre de M. Lannelongue est bien intéressant à consulter à ce sujet, en ce qu'il montre les sièges rares que peuvent occuper les kystes dermoïdes d'abord, mais surtout les kystes séreux congénitaux.

Nous donnons ci-dessous en manière de conclusion et comme élément précieux de diagnostic, la liste des muscles où le kyste hydatique a été observé et son degré de fréquence tel qu'il résulte du dépouillement de nos observations.

A savoir :

Tête : muscle temporal, 5 fois ; masséter, 1.

Cou : sterno-mastoïdien, 3 ;

Tronc : pectoraux, 8 ; intercostaux 2 ; diaphragme, 1 ; muscles de la paroi abdominale, 5 ; trapèze, 7 ; scapulaires, 3 ; grand dorsal, 1 ; grand dentelé, 2 ; dorsaux, 7 ; lombaires, 14.

Membres supérieurs : pour le bras : deltoïde, 7 ; biceps, 8 ; brachial antérieur, 1 ; triceps brachial, 2.

Pour l'avant-bras : fléchisseurs, 1 ; long supinateur, 1.

Membres inférieurs : pour le bassin : psoas-iliaque, 2 ; fessiers, 9.

Pour la cuisse : couturier, 1 ; triceps crural : (pour le droit antérieur, 7 ; le vaste externe, 3 ; le vaste interne, 1) ; adducteurs, 18 ; biceps fémoral, 3 ; non précisés, 6.

Pour la jambe : triceps sural, 1.

On voit ainsi que les muscles d'élection sont surtout : les adducteurs, les lombaires, le triceps crural, les fessiers, le biceps brachial, les pectoraux, le trapèze, le deltoïde, les dorsaux, etc., par ordre de fréquence descendante.

Nous avons maintenant à envisager les diverses tumeurs liquides et solides avec lesquelles on a confondu les kystes hydatiques et à bien préciser leurs caractères distinctifs.

Rappelons encore que, si dans certains cas l'erreur a pu être commise par des observateurs habiles, le plus souvent elle est due à l'ignorance ou à la légèreté d'observateurs superficiels. Il ne suffit pas, par exemple, que dans une observation on ait confondu le kyste avec un abcès pour en conclure à la confusion possible de ces deux affections ; il faut en effet pour justifier cette erreur que, dans le cas particulier, le kyste ait perdu ses caractères propres et ait par exception revêtu ceux de l'abcès, ou encore que l'abcès ait perdu sa physionomie spéciale pour prendre le masque du kyste hydatique. Dans ces conditions, et seulement alors, le diagnostic est difficile sinon impossible pour tous et la ponction peut seule trancher la difficulté ; tout au contraire, si le kyste hydatique se présente avec son aspect propre et dans une région qu'il a coutume de fréquenter, si surtout

il a existé un autre kyste chez le même sujet (Desprès) le diagnostic est rarement difficile. Il en est de même si, dans cette même région, une tumeur autre que le kyste vient à s'y présenter comme l'abcès par exemple avec les caractères qui lui sont propres. L'erreur évidemment n'est pas possible.

S'il en était pareillement pour toutes les tumeurs il nous semblerait inutile de présenter le résumé des signes qui les font reconnaître. Nous n'aurions qu'à renvoyer le lecteur aux ouvrages de pathologie ou à les rappeler à ses souvenirs. Nous n'aurions encore qu'à le prier de se reporter aux considérations générales exposées quelques lignes plus haut.

Mais, parmi les tumeurs confondues souvent avec les kystes hydatiques, il est des tumeurs liquides, véritables kystes aussi, qui simulent souvent à s'y méprendre le kyste hydatique. Tels sont en particulier, les kystes séreux congénitaux. Il faut alors se rappeler bien plutôt le siège qu'elles occupent de préférence que leurs caractères distinctifs qui manquent le plus souvent. Malheureusement, et comme nous l'avons déjà dit plus haut, les kystes peuvent occuper des sièges assez variés, dès lors il n'existe plus que la ponction exploratrice pour éviter l'erreur.

Ainsi envisagée, la tâche qui nous reste à faire sera facile et concise. Au lieu de nous engager à fond comme la plupart des auteurs qui ont abordé ce sujet, sur le terrain du diagnostic différentiel, tâche ingrate, inutile à notre sens, et fastidieuse, nous n'avons qu'à rappeler rapidement les tumeurs qu'on confond le plus souvent avec les kystes hydatiques et les classer en deux groupes.

Les premières (kystes) dont les caractères sont identiques et qu'on ne peut distinguer en dehors de la ponction que par la considération de la région anatomique ou du muscle qu'elles occupent.

Les deuxièmes dont les caractères sont tranchés et qu'on ne peut confondre que par inadvertance ou par ignorance.

Dans les cas où, par exception, les caractères ne sont plus tranchés, il est évident qu'on retombe dans celles du premier groupe pour lesquelles la ponction reste l'unique ressource.

Au premier groupe, appartiennent les kystes hématiques et congénitaux (séreux ou dermoïdes). Au deuxième, les lipomes, les abcès froids, les hématomes, les sarcomes.

Pour les raisons que l'on sait, nous ne dirons presque rien des tu-

meurs du premier groupe. Même limitation, même fluctuation; la transparence qu'on a voulu invoquer pour les kystes hydatiques et qu'on constate d'ailleurs si rarement, n'a que bien peu de valeur, puisque le kyste hydatique partage ce signe avec les kystes congénitaux ; seul le frémissement hydatique pourrait amener au diagnostic, mais l'on sait combien ce signe est exceptionnel.

Pilon (Thèse inaug., Nancy, 1883), rappelle la rétrogradation possible des kystes hydatiques et en fait un signe important de diagnostic différentiel d'avec les kystes dermoïdes où cette rétrogradation n'a jamais été observée, mais nous savons par ailleurs, que cette rétrogradation n'a jamais été constatée d'une manière satisfaisante. En conséquence, la considération du siège, assez importante comme nous l'avons vu, la rétrogradation possible de la tumeur ? (Pilon) et la ponction exploratrice, tels sont les éléments de diagnostic que le chirurgien aura à sa disposition.

Nous insisterons davantage sur les tumeurs du deuxième groupe.

Le lipome est une tumeur lobulée; c'est là son caractère distinctif, mais nous savons que le kyste hydatique présente exceptionnellement ce caractère ; quand le lipome ne présente pas ce caractère, il offre quelquefois une mollesse telle, qu'il peut simuler une tumeur liquide, de là la possibilité d'erreurs surtout à la région lombaire où il présente comme le kyste hydatique son siège de prédilection.

Dans ces conditions et à plus forte raison quand le kyste présente une grande résistance, ainsi que nous l'avons laissé pressentir plus haut, l'erreur ne saurait être évitée que par la ponction. La réfrigération de la tumeur d'une part, d'après le procédé de Henocque, l'existence des commémoratifs particuliers au kyste d'autre part, pourraient, à la rigueur, constituer une sérieuse probabilité pour l'existence de l'une ou de l'autre de ces tumeurs.

L'abcès est idiopathique ou symptomatique; dans le premier cas, il débute par une tumeur solide qui se ramollit par la suite. Arrivé à cette dernière période, il présente toujours un bourrelet d'induration circonférentielle qui est pathognomonique et qui, lorsqu'il existe, ne saurait laisser le moindre doute sur la nature de la lésion. Quand exceptionnellement ce bourrelet vient à manquer, on ne peut que recourir à la ponction. Les signes invoqués par Martinet ne peuvent soutenir l'examen. Il invoque pour l'abcès les douleurs antérieures. N'avons-nous pas vu dans l'exposé des symp-

tômes fonctionnels, l'existence assez fréquente de ces douleurs dans la période de formation du kyste. La question d'âge et de constitution ne saurait entrer en ligne de compte pour des raisons connues de tous aujourd'hui et qui appartiennent à l'histoire des abcès froids. On nous saura gré de ne pas y insister davantage.

Quand l'abcès est symptomatique, à défaut de ses signes propres, l'existence de la lésion osseuse et sa découverte constituera un excellent signe. Nous engageons le clinicien à ne jamais oublier de faire cette recherche, d'après les règles que nous n'avons pas à exposer ici.

L'erreur cependant est possible ; dans le cas de Cailleux (obs. 80), un kyste hydatique du psoas-iliaque saillant au niveau du ligament de Poupart présentait tous les signes d'un abcès migrateur. En 1857, à la Société de chirurgie, M. Larrey raconta l'histoire d'un soldat qui présentait une tumeur de la hanche droite siégeant au niveau du grand trochanter ; il s'agissait d'un kyste qu'on eut pu prendre à la rigueur pour un abcès ossifluent, M. Duplay a également présenté à la Soc. anato. (t. IX) un kyste aplati de l'épine iliaque aux fausses côtes.

Il en est de même pour les kystes intercostaux qui simulent également des abcès ossifluents et qui ont besoin pour être reconnus de toute l'attention du chirurgien : c'est surtout l'absence de tuméfaction osseuse qui éclaire le diagnostic. Il est curieux de rapprocher de ces faits la possibilité des lésions osseuses consécutives au kyste. Dans un cas de Kjerulf cité par Jonas Jonassen un kyste de la région iléo-sacrée donna lieu par voisinage à la nécrose de l'os iliaque.

Nous avons peu de choses à dire de l'hématome ; nous savons déjà, que l'existence d'un traumatisme antérieur ne saurait éclairer la question, puisque assez souvent le traumatisme constitue un agent provocateur de la localisation du parasite et du développement du kyste.

Le défaut de localisation précis de la tumeur pourrait peut-être y faire songer ; mais dans le kyste hydatique lui-même cette localisation peut manquer. Les gommes du tissu conjonctif peuvent parfois simuler les kystes hydatiques, mais seulement lorsque le ramollissement est complet ; il est rare alors que des phénomènes inflammatoires du côté de la peau n'existent pas, qui éloignent l'idée d'un kyste, et font plutôt penser à un abcès. En leur absence, le diagnostic ne peut être tranché que par la ponction. D'ailleurs, dans la

grande majorité des cas, il existe encore dans les gommes musculaires un épaississement spécial du tissu conjonctif qui permet d'éviter l'erreur et qui, s'il ne renseigne pas absolument sur la nature de la lésion, permet tout au moins d'éliminer l'idée d'un kyste hydatique. Nous n'avons pas, on le comprend, à mettre les caractères de la gomme en parallèle avec ceux des autres tumeurs qui, en dehors du kyste, peuvent être confondues avec elle.

Sarcome. — On a souvent parlé de la confusion possible du kyste avec cette sorte de tumeur. Les auteurs reconnaissent, il est vrai, que l'erreur ne peut être commise que dans le cas de sarcome mou, et Martinet, d'une façon toute irrationnelle, invoque les cas où le sarcome peut durer 10, 20 et même 40 ans. Or, cette variété de sarcome n'est pas susceptible de durer si longtemps et sa marche est en général fort rapide ; les formes lentes appartiennent au fibrosarcome qu'on ne doit confondre que bien rarement avec le kyste hydatique, réserve faite pour les kystes qui présentent une consistance exceptionnelle.

Quoi qu'il en soit, le kyste hydatique peut présenter, ainsi que nous l'avons vu, une marche très rapide, après une période plus ou moins longue où il a passé inaperçu. On comprend dès lors qu'il puisse être confondu avec un sarcome mou à marche rapide lui-même.

Quand ces tumeurs sont secondaires il devient facile d'en établir la nature : M. Picqué nous a dit avoir observé un sarcome de cette espèce qui était survenu dans la région lombaire 2 ans après l'énucléation du globe de l'œil pour sarcome de l'orbite. A défaut de commémoratif et, dans les cas de sarcome primitif présentant le phénomène de la fluctuation, le chirurgien n'a-t-il pas à sa disposition la ponction exploratrice ?

Nous voulons terminer ce chapitre du diagnostic différentiel par quelques rapides considérations sur la valeur de la ponction exploratrice au point de vue du diagnostic des tumeurs en général et du kyste hydatique en particulier.

Il y a quelques années encore avant l'avénement de la méthode antiseptique, la ponction exploratrice n'était pas sans danger. Souvent elle devenait le point de départ d'accidents mortels, comme dans le cas de Gosselin (obs. 77), rappelé en 1878 par M. Polaillon à la Société de médecine de Paris, dans une discussion relative à un cas rapporté par Gillette (obs. 123).

M. Desprès, dans son *Traité du diagnostic des tumeurs* publié en 1868, avait donc raison de dire : « Les ponctions ne doivent pas être tentées à la légère. En effet, il arrive souvent qu'elles soient une occasion d'inflammation ou d'accroissement du mal ». Il aurait pu ajouter avec raison « une cause de mort ». Déjà Cruveilhier dans son article *Acéphalocyste* plaidait l'abstention et regardait la pratique de la ponction comme redoutable.

On comprend ainsi pourquoi les chirurgiens s'appliquaient avec tant de soin au diagnostic différentiel de ces tumeurs, et les bulletins des sociétés savantes pullulent de faits qui montrent assez les préoccupations de l'époque : arriver au diagnostic d'une tumeur sans la ponction exploratrice. Aujourd'hui les tendances sont bien modifiées, grâce à l'antisepsie qui a rendu la ponction inoffensive.

Quel est le chirurgien qui, au milieu des préoccupations de la chirurgie contemporaine, voudrait se refuser le bénéfice de la ponction exploratrice et perdre son temps dans de vaines discussions cliniques. Ce serait certes puérilité ou manque de jugement. Lors donc que la tumeur ne présente pas des signes suffisamment précis, c'est à la ponction antiseptique qu'il appartient désormais d'en établir la nature.

Une fois le diagnostic assuré, le chirurgien agira sagement en se décidant à une prompte intervention.

CHAPITRE XIV

PRONOSTIC

Nous laisserons de côté, dans ce chapitre, le cas où l'économie est littéralement envahie par le kyste hydatique, puisque ce fait n'a jamais été signalé dans aucune de nos observations (pronostic de l'infection hydatique) et celui, tout à fait exceptionnel et très particulier, dans lequel le kyste s'ouvre ou envahit le canal rachidien (pronostic des tumeurs à marche lente et progressive comprimant la moelle épinière) (1), pour n'envisager que le pronostic de la tumeur elle-même.

Ainsi considéré, on peut dire que ce pronostic est absolument bénin et ne laisse de place à aucune considération intéressante. Avant l'antisepsie les complications inflammatoires, en apparence spontanées ou consécutives à l'intervention, étaient fréquentes et souvent mortelles. Les auteurs cherchaient dans la nature parasitaire du kyste les raisons de ces accidents. Aujourd'hui l'on sait que ces accidents, hormis certains cas exceptionnels par leur volume et leur siège, commencent avec l'intervention et ne reconnaissent qu'une cause, l'infection du kyste par les micro-organismes de la suppuration. Aussi l'application rigoureuse de la méthode antiseptique a fait disparaître tous ces accidents et l'innocuité presque absolue de kystes viscéraux montre assez l'opinion que nous devons nous faire des kystes musculaires.

Le volume du kyste ne saurait constituer, d'une façon générale, une aggravation de pronostic, comme les anciens le croyaient. Les

(1) Bellencontre. *Kystes hydatiques comprimant la moelle épinière*. Thèse de Paris, 1876.

cas exceptionnels que nous avons indiqués aux complications ne sauraient entrer en ligne de compte. Nous en dirons autant relativement à ses connexions avec les parties voisines.

Nous savons, en effet, que le développement exogène n'existe pas pour les kystes musculaires chez l'homme, dès lors, comme pour toutes les tumeurs bénignes, la délimitation du kyste est absolue au milieu des parties environnantes, les organes importants sont déplacés mais non envahis, toutes considérations que nous aurons à rappeler plus loin au point de vue du pronostic opératoire. Nous n'aurons qu'une réserve à faire pour les cas où l'inflammation périkystique a modifié profondément ses rapports; mais cette inflammation, nous le savons, est toujours d'origine septique et doit être évitée.

En résumé, le pronostic du kyste réside tout entier dans ses complications; or, avec l'antisepsie, nous devons savoir prévenir ces dernières et les traiter quand elles se sont produites en dehors de nous. Nous devons, en terminant, dire quelques mots des récidives ou des accidents qui peuvent se produire tardivement après la guérison opératoire du kyste.

Si nous plaçons leur étude avant le chapitre du traitement, c'est qu'on a voulu expliquer leur apparition par la nature spéciale de la tumeur et c'est à ce titre que, selon nous, nous devons la mentionner ici. Or, les faits qui résultent de l'étude attentive de nos observations comprennent trois groupes d'importance variable.

Dans le premier, il s'agit de production de suppuration tardive au lieu et place du kyste guéri.

Dans notre observation 22, quatre ans après la guérison du kyste il se forme un abcès simple à la place qu'occupait antérieurement la tumeur hydatique.

Dans l'obs. 110, c'est six ans après qu'il se forme autour de l'ancien kyste adventif bien vidé cependant, un processus de suppuration qui aboutit à l'élimination de la poche adventice, laquelle, soit dit en passant, ne présentait aucune altération après être restée aussi longtemps enfouie au milieu des tissus. Ce fait est, par ailleurs, très instructif en montrant que le kyste adventif, lorsque son ablation n'a pas été pratiquée, peut devenir à un moment déterminé, le point de départ d'une suppuration éliminatrice.

Dans le deuxième groupe, il s'agit de tumeurs nouvelles et de nature différente siégeant au point qu'occupait autrefois le kyste.

Dans l'obs. 24, l'auteur signale la production d'une tumeur à peu près semblable qui est traitée par la compression et dont la nature par conséquent n'a pu être déterminée.

Dans les autres cas (obs. 47) c'est un fibrome embryonnaire qui se produit au voisinage du kyste récidivé.

Ces faits, peu nombreux d'ailleurs ne sauraient présenter rien de spécial, à notre sens, au kyste hydatique.

La transformation du kyste en tumeur ne saurait être invoquée, surtout puisque la tumeur avait été extirpée en totalité. Ces faits rentrent, à notre avis, dans la pathologie des cicatrices et n'offrent rien de particulier à l'étude des kystes hydatiques.

Dans un dernier groupe nous trouvons deux faits de récidive du kyste.

Dans un premier cas (obs. 90), la tumeur est ponctionnée et traitée par l'injection iodée; trois semaines après le malade est guéri; mais trois ans après cette opération, la tumeur réapparaît au même point et évolue pendant deux ans. Enfin une nouvelle opération (incision) amène la guérison au bout de trois mois.

Même fait dans l'observation 122 avec cette différence que le malade revint se faire opérer huit mois après la première opération.

Nous ne saurions voir dans ces deux faits que des kystes en apparence guéris avec conservation de la poche adventice, et non des récidives; d'ailleurs on ne dit pas si au moment de la deuxième opération on a trouvé des hydatides vivantes ou une Vésicule hydatique intacte.

Nous inclinons à penser, que la paroi du kyste avait perdu définitivement ses propriétés, mais qu'elle est devenue le point de départ d'accidents inflammatoires ou d'un kyste simple. Les observations sont bien incomplètes à cet égard, et nous ne devons en retenir que l'insuffisance, au point de vue de la guérision définitive, de la ponction ou de l'incision.

CHAPITRE XV

TRAITEMENT

Le traitement des kystes hydatiques a de tout temps, pour des raisons énumérées au chapitre du pronostic, exercé la sagacité des chirurgiens.

Aujourd'hui, sous l'influence heureuse de la méthode antiseptique, elle s'est, comme tant d'autres questions chirurgicales, singulièrement simplifiée et ce serait réellement commettre un véritable anachronisme et abuser sans souci du temps et de la patience du lecteur, que de faire l'exposé minutieux des raisons invoquées par chaque auteur pour soutenir la valeur d'une méthode ou d'une autre.

Qu'apprendrait cet exposé, si ce n'est ce que nous savons tous, à savoir : que par l'ignorance des doctrines modernes nos prédécesseurs étaient entraînés vers des doctrines plus ou moins étranges sur la production et l'évolution des processus morbides, qu'ils évitaient, quand ils le pouvaient, toute intervention chirurgicale et, quand ils s'y trouvaient contraints, préféraient toujours les opérations qui, à leur sens, passaient pour bénignes, parce qu'elles étaient peu étendues.

On ne doit donc pas s'étonner, qu'à une certaine époque, on ait tenté pour les kystes hydatiques le traitement médical consistant dans l'administration de médicaments réputés toxiques pour le parasite et susceptibles de passer du sang dans le kyste, bien que cette méthode contînt une double erreur thérapeutique et physiologique : les expériences de Hawkins sur l'iodure de potassium avaient depuis longtemps démontré que cet agent ne pénétrait pas dans le liquide du kyste.

Quoi qu'il en soit tous les agents possibles furent employés et toujours sans succès. Citons au hasard, le chlorure de sodium (Laënnec), le calomel, l'iodure de potassium (Hawkins), la teinture de kamala (Hjaltelin), les lotions de térébenthine, l'électropuncture (Thorarensen), l'application externe du froid.

Il fallut bien y renoncer et s'adresser à la chirurgie : on eût recours alors aux ponctions suivies ou non d'injections, et que de liquides n'injecta-t-on pas dans l'espoir trop souvent déçu d'enrayer les accidents si fréquents après cette opération en apparence si bénigne. C'est dans ce but qu'on employa successivemeut la teinture d'iode (Aran), l'alcool (A. Richard), voire même l'extrait de fougère mâle et la solution de fiel de bœuf ! (Leudet) qu'on estima avoir une action toxique sur les hydatides.

Que penser, en effet, aujourd'hui, d'une opération incomplète et qui exposait le malade à des accidents divers en l'absence d'antisepsie.

L'incision exposait peut-être moins aux inconvénients du défaut d'antisepsie à la manière des plaies larges, et pourtant nous trouvons dans notre recueil quatre cas de morts (obs. 34 et 77) et cas mentionnés de Poullet (rég. dorsale) et de Mason (adducteurs). Quoi qu'il en soit d'ailleurs, la persistance, dans certains cas, de la poche hydatique ou sa déshabitation incomplète faisaient évidemment courir les risques d'une récidive ou d'une inflammation éliminatrice ultérieure. Ne voyons-nous pas dans l'observation de Jorwerth et Deves (obs. 101) une récidive au bout de 17 ans, et dans celle de M. Desponts (obs. 110) une inflammation périphérique survenir 6 ans après. Et ce ne sont pas là des faits isolés.

C'est le danger inhérent aux interventions mesquines comme la ponction, qui empêchait les chirurgiens de recourir à une intervention plus large ; ce sont les dangers redoutables de certaines grandes opérations qui tenaient les chirurgiens en respect et qui leur faisaient préférer la ponction. Bergmann insistait particulièrement sur les dangers de l'extirpation ; la description qu'il fait des dangers auxquels un malade est exposé après l'extirpation est, en vérité, des plus sombres. Il montre que la dénudation et l'ouverture des couches celluleuses profondes expose à des infiltrations purulentes et progressives accompagnées d'infection septique grave. Ne va-t-il pas jusqu'à dire qu'il n'est pas rare d'observer à la suite de ces opérations, l'œdème purulent aigu, décrit par Pirogoff.

Tout cela pouvait être et devait être exact avant l'antisepsie ; toutes ces craintes n'ont plus de raison d'être depuis l'emploi de cette salutaire méthode. D'ailleurs, dès 1869, dans ses *Leçons cliniques*, Giraldès préconisait l'extirpation quand elle était anatomiquement possible, et Delpech, bien avant ce dernier, dans son *Précis élémentaire des maladies réputées chirurgicales*, insistait sur les inconvénients de l'ouverture d'une tumeur enkystée et faisait ressortir les avantages de l'extirpation. Or, la ponction, comme l'incision, comme l'extirpation totale, sont aujourd'hui d'une innocuité absolue avec le concours de l'antisepsie. Mais, comme les deux premières méthodes exposent encore aux récidives (obs. 101), n'est-on pas en droit de dire que l'extirpation du kyste doit être la méthode de choix chaque fois qu'elle est possible, c'est-à-dire chaque fois que les connexions anatomiques permettent l'extirpation.

Et comment même pourrait-on sérieusement discuter la valeur de cette proposition, quand on voit, depuis quelques années, les chirurgiens remplacer avec succès la ponction des kystes hydatiques viscéraux, ceux du foie notamment, par l'extirpation totale.

Ce qui prouve d'ailleurs l'excellence de l'extirpation ce sont les résultats mêmes qu'elle a fournis. Pratiquée dans 37 cas de kystes hydatiques musculaires elle a donné 37 succès.

En résumé, c'est à l'extirpation seule qu'il convient d'avoir recours comme méthode générale de traitement. Nous avons dit plus haut, qu'il fallait cependant que l'extirpation soit anatomiquement possible. Or, dans la grande majorité des cas cette énucléation est possible : comme dans toutes les tumeurs bénignes, ainsi que nous l'avons avancé précédemment au chapitre du pronostic, le kyste écarte et déplace les tissus environnants. Le volume de la tumeur et la profondeur à laquelle elle se trouve ne sauraient, avec les précautions antiseptiques, constituer des contre-indications. Il est des cas cependant où des complications inflammatoires antérieures, dans les tissus qui environnent le kyste, peuvent rendre son énucléation très difficile ou même impossible.

En dehors des cas exceptionnels où la paroi du kyste est adhérente à des organes importants (vaisseaux et nerfs), nous devons surtout citer ceux où elle est intimement unie aux fibres musculaires dans les kystes intramusculaires. Tel par exemple le cas de M. Berger relaté par M. Picqué dans la *Gazette médicale*, où un kyste du biceps

brachial envoyait des prolongements dans les trois chefs du muscle et adhérait intimement dans toute son étendue avec ce muscle (obs. 68.)

Que convient-il de faire dans de semblables circonstances? Evidemment l'ablation totale n'est pas possible sous peine d'emporter en même temps le muscle qui lui est si intimement uni. Force est bien de recourir à une des méthodes anciennes, c'est-à-dire à la résection partielle de la poche dans la partie non adhérente ou même à l'incision simple, dans le cas où la paroi est adhérente dans toute son étendue. Ce sont là des procédés de nécessité : la poche est mise à nu comme pour une extirpation complète; ce n'est qu'après avoir constaté directement l'adhérence qu'on se comporte selon les circonstances. Aussi voit-on que dans ces cas, il n'y a aucune place pour la ponction simple telle que la pratiquaient les anciens de propos délibéré.

La résection partielle ou l'incision simple, faite dans ces conditions, est encore de beaucoup préférable à celle qui se pratiquait autrefois si on lui ajoute le raclage de la paroi, selon le conseil de M. le professeur Richet. Avec le raclage, en effet, on met le malade à l'abri des récidives, et le procédé bien qu'inférieur à l'extirpation totale perd son principal inconvénient. Mais nous le répétons, il ne s'agit là que d'un procédé d'exception.

Nous n'avons rien à dire du manuel opératoire qui doit être mis en œuvre pour pratiquer l'extirpation complète de ces kystes; c'est là une question qui rentre dans le traitement des kystes en général et qui ne saurait nous arrêter. Rappelons toutefois, en terminant, que, dans la continuité des membres, la bande hémostatique rend les services les plus signalés au point de vue de la dissection du kyste au milieu des tissus qui l'environnent, et qu'on trouve encore des avantages réels à utiliser, dans certains cas, l'injection de blanc de baleine, dans la poche préalablement vidée de son liquide, procédé qui a été récemment préconisé par M. S. Pozzi, à la Société de chirurgie en 1878, et employé depuis avec succès, par quelques chirurgiens, en particulier, en 1880, par Coosemans de Toumeppe.

RÉSUMÉ

Dans les pages précédentes, nous n'avons eu pour but que d'exposer, aussi complètement que possible, l'état actuel de la question sur les kystes hydatiques des muscles volontaires, au double point de vue de leur histoire naturelle et de leur connaissance pathologique.

A ce titre et en raison de son caractère monographique cette étude ne saurait entraîner aucune conclusion : toutes les déductions qui résultent de l'analyse détaillée de chacun des chapitres font, en effet, corps avec ces derniers et perdraient, à notre sens, de leur intérêt à en être détachées. C'est donc plutôt un résumé que nous présentons à cette place, pour satisfaire a la tradition et aussi pour faciliter la lecture de notre thèse.

1° L'*embryon hexacanthe* ou *germe* de l'œuf du Tænia echinococcus, (et non l'œuf entier et intact comme certains auteurs l'ont donné à entendre), est la cause essentielle et primordiale de tout kyste hydatique.

2° On doit réserver exclusivement le nom de *Kyste hydatique*, à la tumeur kystique qui résulte de l'évolution vésiculeuse de l'embryon hexacanthe du Tænia echinococcus. On ne comprendra donc pas sous cette rubrique (kyste hydatique), comme l'ont fait à tort quelques observateurs, les kystes à Cysticerques (kystes ladriques).

3° Parmi les nombreux organes qui peuvent être envahis par le germe hydatique, les muscles striés occupent un rang élevé, le quatrième dans l'ordre de fréquence. Les kystes hydatiques musculaires sont donc loin d'être aussi rares qu'on l'admet généralement.

4° Les kystes hydatiques musculaires sont ceux qui se développent *dans* ou à la *périphérie* des muscles.

5° En raison de leur fréquence relative, il importe de leur accorder désormais une plus large place dans les ouvrages de pathologie chirurgicale.

6° La prédilection marquée de l'embryon hexacanthe pour les muscles de la vie de relation s'explique d'abord; par la masse considérable que représentent ces organes dans l'économie, mais surtout par l'extrême richesse de leur vascularisation.

7° Tous les muscles volontaires ne sont pas indistinctement envahis par le germe hydatique; celui-ci n'affecte qu'un nombre restreint de muscles, toujours les mêmes, qui sont ses hôtes privilégiés.

8° Ces sièges de prédilection sont assurés, d'une manière générale, par le rapport qui existe entre le volume du muscle et son activité fonctionnelle. Ce que nous avons exprimé sous cette forme : Les chances d'infestation d'un muscle sont en raison directe du volume de sa masse charnue et du quintuple de son activité fonctionnelle.

9° Les kystes hydatiques des muscles s'observent plus particulièrement de 20 à 30 ans. Ils sont plus fréquents chez la femme que chez l'homme.

10° L'infestation des muscles par l'embryon hexacanthe est, d'après la statistique, vraisemblablement plus probable par la voie vasculaire sanguine que par tout autre voie.

11° Les kystes hydatiques multiples sont exceptionnels dans le système musculaire.

12° Les kystes hydatiques musculaires ont probablement pour point d'origine la trame conjonctive du muscle.

13° Dans le plus grand nombre des cas, ils tendent, en se développant, à gagner les parties superficielles de l'organe.

14° L'influence du traumatisme sur l'évolution des kystes hydatiques parait indéniable dans un certain nombre de cas; mais, c'est aller bien au delà de la réalité que de lui attribuer un rôle exclusif dans la production de ces tumeurs.

Cette doctrine demande encore à l'expérimentation une confirma tion positive.

15° L'intervention du traumatisme peut agir de deux manières différentes sur l'évolution du kyste hydatique : soit, en déterminant la fixation de l'embryon hexacanthe et l'éclosion du kyste; soit, en imprimant au kyste hydatique préexistant, ignoré ou connu, une impulsion nouvelle et rapide dans son développement.

16° Il n'est pas démontré que le traumatisme produise toujours et fatalement la transformation purulente d'un kyste hydatique préexistant.

17° Il n'y a pas de raison d'établir une distinction tranchée entre les lieux d'élection dits anatomiques et les lieux d'élection dits accidentels ou traumatiques; ces deux lieux d'élection se confondent dans l'immense majorité des cas.

18° Le fait du groupement, autour des gros vaisseaux, des muscles susceptibles d'être envahis par le germe hydatique n'a pas la valeur diagnostique qu'on a voulu lui attribuer. Il ne faut voir là qu'une coïncidence en rapport avec les besoins fonctionnels de ces muscles, en général volumineux et essentiellement actifs, qui font un incessant appel à l'afflux sanguin.

19° Le diagnostic de siège de la tumeur est en général facile à faire; les modifications apportées au degré de mobilité ou de fixation de la tumeur par l'état de flaccidité ou de contraction du muscle fixeront le chirurgien sur le siège musculaire ou non.

20° Le diagnostic de kyste hydatique musculaire, souvent environné des plus grandes difficultés, parfois même impossible, s'appuie, dans la plupart des cas, sur les signes suivants : en première ligne, le siège dans ou à la périphérie de l'un des muscles énumérés à la page 188; la circonscription bien nette de la tumeur, son indolence habituelle lorsqu'elle a atteint un certain volume, sa forme, en général ovoïde ou sphérique ; la fluctuation le plus souvent manifeste (52 fois) ou à son défaut la consistance ordinairement élastique, dure (19 fois) ou rénitente (23 fois) de la tumeur, consistance qui peut varier suivant l'état de relâchement ou de tension du muscle ; le mode d'évolution généralement lent et progressif, moins souvent à phases intermittentes, toujours sans retentissement sur la santé générale. On ne devra pas trop compter sur le frémissement hydatique qui constitue un signe réellement exceptionnel (signalé 1 fois sur 26).

21° Dans les cas où cependant, malgré les considérations précédentes, le diagnostic de nature demeurerait en suspens, il faudrait recourir à la ponction exploratrice, qui demeure toujours la suprême ressource, et qui présente la plus grande bénignité lorsqu'elle est pratiquée antiseptiquement ; mais il ne faut pas perdre de vue que, dans certains cas et pour des raisons bien spécifiées dans le cours de ce travail, la ponction exploratrice peut ne jeter aucune lumière sur le diagnostic.

22° Toutes les fois que l'extirpation totale est anatomiquement possible c'est à elle qu'il convient d'avoir recours ; dans le cas contraire il faut s'adresser à l'extirpation partielle ou même à l'incision combinée avec le raclage de la portion restante.

DEUXIÈME PARTIE

OBSERVATIONS (1)

A. — TÊTE

1. — Kystes hydatiques du crotaphite.

Obs. 1 (Inédite). — *Kyste hydatique du muscle temporal.* — Obligeamment communiquée par M. le Dr Léon Marchand, chirurgien de l'hôpital St-Antoine.

L... (Désiré), 44 ans, peintre en bâtiments, entre le 8 avril 1886, à l'hôpital St-Antoine, salle Broca, lit n° 42, dans le service de M. le Dr Marchand, pour une tumeur de la région temporale droite dont il désire se faire débarrasser. Bien qu'exerçant la profession de peintre en bâtiments depuis l'âge de 11 ans, il n'a jamais présenté d'accidents saturnins.

Pas d'antécédents héréditaires. Comme antécédents personnels, une attaque de rhumatisme articulaire aigu en 1883 qui le tient au lit deux mois dans ce même hôpital, service de M. Mesnet. Depuis absolument rien du côté des jointures, ni ailleurs. Pas de syphilis, mais c'est un alcoolique de vieille date. Hormis cela, toujours bien portant, toujours bien nourri. Il fit la campagne de 1870-71, couchant dans les fermes où il se souvient fort bien d'avoir passé des nuits dans des chenils, se couvrant de couvertures à chiens. Notons que c'est à cette époque que remonte l'apparition de sa tumeur.

C'est donc en 1870 que notre malade s'aperçut qu'il portait à la tempe droite une petite grosseur du volume d'un pois. Augmentant progressivement elle atteignait en 1882 le volume d'une noix. Bien que le malade n'en éprouvât ni gêne, ni douleur, il voulut la faire

(1) Les observations, résumées ou abrégées, sont précédées d'une petite croix †; les passages, transcrits textuellement de l'original, s'y trouvent placés entre guillemets « ».

Les observations qui ne sont précédées d'aucun signe sont reproduites, in extenso.

disparaître, et dans ce but, suivit pendant quelque temps un traitement homœopathique, qui comme bien l'on pense se traduisit par un résultat négatif.

L'accroissement de la tumeur s'accentuant de plus en plus, il essaie, à l'instigation d'un malade, d'un traitement empirique, consistant en frictions avec de la salive et de l'urine. Même succès pour l'empirisme que pour l'homœopathie. Le patient cesse donc les frictions. C'est alors qu'il éprouve pour la première fois des troubles fonctionnels se manifestant sous forme d'étourdissements et d'éblouissements. En même temps la tumeur gagnait la région orbitaire et soulevait la paupière supérieure.

Le malade se décide à venir à l'hôpital. A son entrée, 8 avril 1886, on constate que la région temporale droite est le siège d'une tumeur indolente, du volume du poing environ, et présentant plus exactement les dimensions suivantes : 28 centimètres de circonférence à la base, qui paraît adhérente à la portion écailleuse de l'os temporal ; 8 à 9 centimètres suivant les diamètres vertical et transversal. La surface en est lisse, arrondie, comme une demi-pomme de rainette ; la peau a conservé ses caractères normaux. La consistance de la tumeur est assez ferme, surtout en avant ; en arrière on constate au contraire une fluctuation très sensible.

Quant au malade lui-même, pas d'amaigrissement, pas d'altération de la santé générale, pas de teinte cachectique. A part les éblouissements et les étourdissements signalés plus haut, rien du côté des fonctions cérébrales ni du côté de la motilité et de la sensibilité. M. Marchand pense tout d'abord à un sarcome mais quelques particularités dans les caractères de la tumeur, notamment la fluctuation laissant planer un peu d'incertitude pour établir un diagnostic ferme, M. Marchand pratique, le 13 août, une ponction exploratrice avec la seringue de Pravaz, et retire quelques gouttes d'un liquide louche, blanc jaunâtre, dont l'analyse n'a pu être faite d'une manière satisfaisante.

Le 15 avril, à l'aide de l'appareil Potain, on retire une nouvelle quantité du même liquide (la valeur d'un tube à expérience). Ce liquide a l'aspect de celui des kystes hydatiques. Cependant le frémissement hydatique n'avait pas été constaté. La quantité de liquide obtenue est soumise à l'analyse qui y décèle : un peu d'albumine, du chlorure de sodium, des cristaux de cholestérine et un peu d'acide urique ; pas de crochets.

Le 21, le malade est chloroformisé, la région temporale rasée et nettoyée à l'eau phéniquée. Une incision verticale, intéressant toute l'étendue de la tumeur, est pratiquée ; elle comprend d'abord la peau, puis l'aponévrose, et enfin une couche musculaire épaisse. Le bistouri tombe alors sur une membrane qui, incisée, laisse échapper avec une certaine quantité de liquide, environ une quarantaine d'hydatides, dont 4 ou 5 atteignent le volume d'une petite noix, les autres sont d'un volume moindre. Il sort également quelques hydatides rompues, c'est-à-dire réduites à leur membrane d'enveloppe, qui proviennent d'hydatides crevées par l'aiguille exploratrice lors des ponctions faites antérieurement. En interposant les hydatides entre l'œil et la lumière on voit des granulations dans leur intérieur.

La membrane kystique est détachée de ses adhérences musculai-

res. A la partie profonde de la tumeur existe une perforation de l'os, géométriquement circulaire, de la largeur d'une pièce de 2 francs, au fond de laquelle se trouve la dure-mère tapissée par la paroi kystique, épaissie. Pris dans son ensemble, le temporal se présente, en cet endroit, comme une large cupule osseuse, dont le fond progressivement aminci aurait été évidé par une couronne de trépan.

La cavité est lavée à l'eau phéniquée forte ; quatre sutures entrecoupées au crin de Florence, sont appliquées à la partie supérieure de l'incision seulement, pour réunir les bords de la plaie. Le reste de la poche reste largement ouvert.

On saupoudre d'iodoforme et on bourre très légèrement de gaze iodoformée l'intérieur de la cavité. Par-dessus, pansement de Lister.

Dans la journée de l'opération, le malade ne prit que du bouillon. Le soir même sa température était de 38°,2. La nuit il n'a pas dormi et a eu des vomissements bilieux.

Le 22. Le pansement est renouvelé de la même manière, on fait une injection de sublimé au 1/1000 dans l'intérieur de la cavité. Il y a un peu d'œdème des paupières supérieure et inférieure de l'œil droit. Le malade se plaint également d'avoir eu mal aux dents pendant la nuit précédente.

Le 23. Le pansement est renouvelé. L'œdème léger de la paupière persiste ; le malade a dormi.

Le 24. Pansement. L'œdème a disparu. Il sort une membrane hydatique vide qui avait échappé jusque là aux lavages.

Les jours suivants les pansements sont renouvelés d'abord quotidiennement, puis plus tard moins souvent, La cavité bourgeonne et se comble peu à peu ; toutefois il y a un peu de suppuration.

Le 2 mai, la température qui n'avait jamais dépassé 38°,4, est revenue à la normale.

Pendant tout le mois de mai, la température se maintient normale. A chaque pansement, on fait un lavage au sublimé, le bourgeonnement se fait rapidement.

Le 1er juin, la plaie est presque complètement bouchée. Légère cautérisation au nitrate d'argent. Le malade sort guéri, pour revenir se faire panser deux fois par semaine jusqu'à complète cicatrisation des bords de la plaie.

† Obs. 2. — *Kyste hydatique du muscle temporal.* — Legrand. *Bulletin général de thérapeutique,* 1860, p. 77.

Justine D....., 33 ans, cuisinière, de bonne santé quoique gastralgique, « porte sur la tempe gauche, à l'origine des cheveux, une tumeur plate, oblongue, du volume et de la forme de la moitié d'un œuf de pigeon. Son insensibilité, sa mollesse, son peu de mobilité me font croire à l'existence d'un lipome ». Début, il y a 18 mois, précédé pendant quelques jours d'une douleur névralgique. Etat d'abord stationnaire, puis il y a 6 mois, accroissement rapide qui aboutit au volume actuel.

La tumeur ne cède pas à une cautérisation linéaire et à des applications réitérées de Canquoin sur le tissu du muscle qui la recouvre.

Après 17 jours de cette thérapeutique, l'eschare enlevée laisse voir au fond de la plaie une petite ouverture d'oú s'échappe « un liquide assez semblable à de l'eau pure, mais offrant une légère teinte opaline » à cette même ouverture se présente ensuite « un petit sac membrameux » qui est retiré en entier et examiné micrographiquement par Ch. Robin, qui y reconnut une vésicule hydatique.

Suppuration de la cavité kystique dont les parois sont légèrement comprimées, oblitération de la poche : cicatrisation de la plaie sous des bandelettes agglutinatives. Guérison complète 15 jours après.

Obs. 3.—*Kyste hydatique sous le muscle temporal.*— M. Guttmann de Kaschau. *Wiener, medizin. Presse.* 1881, t. XXII, p. 144.

S.... B...., âgé de 26 ans, d'une très grande vigueur, de bonne constitution, avait depuis environ 6 ans, une petite tumeur dans la région temporale. Cette tumeur paraît n'avoir été en aucune façon douloureuse pour le patient, et demeura stationnaire pendant cette même année. Après celà, la tumeur commença à croître et à diminuer d'une manière irrégulière, ce qui décida B...., à consulter, pendant un séjour accidentel à Vienne, un éminent praticien, qui lui dit de revenir plus tard, quand la tumeur aurait acquis de plus grandes dimensions.

D'après les paroles du professeur, il est à présumer qu'il prit la tumeur pour quelque anomalie d'un genre bénin. Tout d'abord, la tumeur commença à décroître et occasionna au patient quelque peine dans la mastication ; enfin, au mois de septembre, la tumeur atteignit en quelques journées la grosseur d'un œuf de poule, et occasionna ensuite de fortes douleurs. La mobilité de la tumeur cessa peu à peu, et toute la moitié correspondante de la figure enfla considérablement

Dans cet état B...., consulta les collègues de cette ville, qui ne purent, il est vrai, donner d'opinion sur le contenu de la tumeur, mais furent d'accord pour en décider l'extirpation. Après avoir séparé la peau qui était fort tendue sur la tumeur, on vit le muscle sortir, en s'incurvant en forme d'œuf, et quand ce dernier eût été fendu avec précaution, il sortit rapidement et avec assez de force, une vésicule plus grosse qu'un œuf, claire comme de l'eau, et dans laquelle se trouvait un échinocoque vivant. L'incision dont les bords furent rejoints, fut pansée d'après la méthode de Lister. Pendant le traitement qui suivit, il se produisit à plusieurs reprises, une forte hémorrhagie parenchymateuse, comme on en cite dans des cas analogues. La cure en fut retardée mais non empêchée.

Le cas précédent présente, avec ceux qui avaient été signalés jusqu'à présent, cette différence, que la vésicule était extraordinairement grosse et placée à une rare profondeur dans les muscles de la tempe. Le parasite y vécut de longues années.

Obs. 4. — *Kyste hydatique congénital de la région temporale : (périmusculaire).* — Roustan. *Comptes rendus de la* 8me *session de l'Association française pour l'avancement des sciences,* 1879 *(Montpellier),* p. 769.

Antoine Valentin, âgé de 45 ans, d'une forte constitution, d'un tempérament lymphatique sanguin, a eu des accès de fièvre intermittente et une pleurésie à droite. (Il est propriétaire à Castrie.)

Lundi 9 mai, il vient me consulter pour une tumeur de la grosseur d'une orange siégeant à la tempe gauche. Le malade m'affirme qu'elle date de sa naissance ; elle était alors de la grosseur d'un grain de raisin. Dans sa famille on l'avait remarqué surtout à cause de la tumeur que son frère portait au même endroit. Depuis, elle a grossi, petit à petit, mais très lentement, jusque il y a 6 mois, époque à laquelle le développement accélère sa marche, en même temps qu'il se manifeste des douleurs s'irradiant vers le front et le sommet de la tête. Petit à petit les dents se sont resserrées, de sorte qu'il peut difficilement ouvrir la bouche : à peine peut-on passer un doigt entre les dents, en exagérant les douleurs profondes dont nous avons parlé. Il n'a jamais souffert, ni de l'oreille, ni des dents, ni de l'œil ; les fonctions du trijumeau et du facial sont normales.

Examen physique. — La peau n'est pas adhérente à la tumeur, elle n'est ni rouge, ni chaude, ne présente aucune dilatation veineuse, pas de pulsations, pas de bruit de souffle à l'auscultation, pas de frémissement hydatique. Je puis affirmer ce dernier fait, d'autant plus que je l'ai fait vérifier aux élèves qui m'accompagnaient pour l'opération. Les ganglions voisins ne sont pas engorgés, la glande parotide est normale, le canal de Stenon n'est pas comprimé, la tumeur est demi-molle et on trouve une fausse fluctuation ; elle est arrondie, de la grosseur d'une orange. Je fais une ponction exploratrice qui ne donne qu'une goutte de sang. Le malade veut essayer un traitement médical avant de se décider à l'opération. Je prescris l'iodure de potassium à l'intérieur et l'iodure de plomb sur la grosseur.

Il revient le 20 mai décidé à me laisser faire : je fais l'opération assisté de plusieurs élèves. D'un coup de bistouri je partage la tumeur en deux par une incision parallèle à l'artère temporale superficielle. Quel est mon étonnement en trouvant une tumeur hydatique ; je fais sortir les échinocoques par le raclage avec les doigts et avec une spatule. La tumeur siègeait dans la fosse temporale entre l'os et le muscle ; elle descend sous l'arcade zygomatique. J'excise une portion de la poche ; je suis obligé d'en laisser une grande partie ; les échinocoques n'étaient point séparés par le liquide. Effrayé par la profondeur et l'irrégularité de la cavité que je venais de creuser, je comprime fortement une éponge sur la région, je l'enlève le lendemain ; avec une sonde cannelée, je décolle la plaie jusque dans sa profondeur afin de laisser suppurer ; la guérison est obtenue avec complète cicatrisation au quinzième jour. Avant de laisser partir le malade, je m'assure que le foie n'est pas malade et que l'on ne trouve

aucun signe pouvant faire soupçonner une tumeur hydatique dans un point quelconque.

Sa mère est morte folle, son père est mort d'une pleurésie, ses trois sœurs n'ont rien de pareil. Il a perdu son frère aîné d'une tumeur siégeant comme la sienne dans la région de la tempe gauche ; il donne des détails très précis sur la marche de la tumeur de son frère. D'après lui, elle aurait été congénitale comme la sienne, se développant lentement de la naissance à 45 ans, de la grosseur d'un grain de raisin à la grosseur d'une orange. A ce moment la tumeur aurait eu un développement plus rapide, à tel point que le gonflement aurait envahi le front et que la tête serait devenue énorme. Elle ne s'est jamais ulcérée ; on n'a jamais fait qu'un traitement médical. A la fin, il a présenté des phénomènes cérébraux : une gêne de la parole, probablement de l'aphasie, paralysie incomplète après une première attaque, délire, affaissement. Mort au milieu des plus vives douleurs avec une tête énorme, assez rapide pour être attribuée à une deuxième attaque.

Les échinocoques ont été examinés dans les laboratoires de la Faculté des sciences et dans ceux de la Faculté de médecine ; on retrouve tous les caractères décrits pour ces tumeurs. Les crochets en particulier sont excessivement nombreux. Il présente un tube qui renferme une cinquantaine d'échinocoques.

Obs. 5. — *Kyste hydatique du muscle temporal.* — Dupuytren. *Journal univer. et hebdom. de méd. et de chirurg. pratiques*, 1833, t. XII, p. 109.

Une jeune fille avait une tumeur à la tempe ; on la rapportait à un coup de fouet violent qui lui avait été donné sur cette région. M. Dupuytren fit une légère ponction exploratrice dans cette tumeur ; un jet de liquide sortit par l'ouverture ; celle-ci fut agrandie. Une compression fut établie de chaque côté, et il en sortit une hydatide qui s'était développée dans le corps du muscle temporal.

Th. Bonet (1) expose dans les termes ci-après, un cas de kyste hydatique de la région temporale, intéressant par l'intervention du traumatisme. Malheureusement le défaut de précision dans le siège ne nous permet pas de faire cadrer ce fait dans notre série d'observations. Nous le mentionnons néanmoins à cause de l'analogie topographique qui est favorable à une probabilité musculaire :

« Capitis dolor ab hydatidibus obortis circa temporales arterias.
« Puer præceps in caput ceciderat, inde domum delatus maximis

(1) Th. Bonet. *Sepulchretum Anatom.* t. I, p. 31 (De dolore capitis). Obs. LXII.

cœpit urgeri capitis doloribus, tandem apoplectibus obiit, etc. Illi circa temporales arterias hydatides repertæ quamplurimæ, quarum pars incrassatis humoribus, atheromata, pars steatomata, alia melicerides referebat. »

2. — Kystes hydatiques du masséter.

Obs. 6. — *Kyste hydatique du masséter gauche.* — Dupuytren. *Journal univer. et hebd. de méd. et de chirurg. pratiques*, Paris, 1833, t. XII, p. 106.

M. Jungera, âgé de vingt-neuf ans, capitaine de grenadiers de la garde royale espagnole, portait, depuis fort longtemps, une tumeur dans l'épaisseur de la joue gauche. Cette tumeur, à laquelle il ne pouvait assigner aucune cause, était située dans l'épaisseur du muscle masséter du côté gauche ; elle avait le volume d'un œuf de poule d'Inde, elle était dure, on n'y observait aucune fluctuation manifeste ; la peau qui la recouvrait était tendue, mais n'avait subi aucune altération, ni dans sa structure, ni dans sa couleur ; par son développement, elle gênait et rendait douloureux les mouvements de la mâchoire. Depuis son apparition, époque qu'il ne peut préciser, il avait déjà consulté un grand nombre de médecins espagnols ; les uns lui avaient fait faire des traitements plus ou moins longs, qui tous avaient échoué, d'autres lui avaient surtout conseillé de n'y pas faire toucher, lorsque des événements politiques le forcèrent de quitter sa patrie, et de venir chercher un asile à Paris. Ce fut alors qu'il consulta M. Dupuytren (dans les premiers jours du mois de mars 1821), qui après avoir examiné attentivement sa tumeur, lui conseilla de la faire enlever. Plein de confiance et de courage, et désirant être débarrassé d'un mal, contre lequel tant de moyens avaient été inefficaces, il se décida à l'opération, qui fut pratiquée le dimanche 25 mars 1821.

Pour enlever cette tumeur, deux partis pouvaient être pris. On pouvait l'attaquer, ou par l'intérieur de la bouche, ou en dehors, en faisant une incision à la joue, incision qui laissait, il est vrai, après elle une cicatrice qui, chez un homme, ne peut être comptée pour une difformité. Ce dernier parti fut préféré par le malade.

Une incision longue de deux pouces, parallèle aux fibres du masséter, fut faite à la joue, la peau et le tissu cellulaire sous-cutané furent entamés ; une seconde incision divisa le masséter ; peu de sang s'écoula (circonstance à remarquer, parce que les artères transversales de la face ont dû être divisées, et qu'il survint, comme on le verra plus loin, une hémorrhagie quelques jours après) ; les deux lèvres de l'incision furent tenues écartées par les doigts de l'aide, alors l'œil put voir et le doigt sentir un corps lisse, mollasse, d'une couleur blanchâtre : ce corps fut saisi et extrait, à l'aide de pinces à ligatures ; c'était un kyste à parois séreuses ; il fut ouvert, et contenait un liquide transparent et un grand nombre d'hydatides, les unes en-

tières, les autres vidées ; la saillie formée par la tumeur a disparu ; le doigt introduit dans la plaie n'y rencontre plus rien , une mèche est introduite, par-dessus on met de la charpie, des compresses et une grande bande servant à maintenir cet appareil.

Le premier jour, pas d'écoulement de sang ; une douleur assez forte se fait sentir à la tête. Des lavements, des bains de pied, de la limonade cuite, sont prescrits, ainsi qu'une demi-once de sirop diacode.

Le quatrième jour, M. Dupuytren lève le premier appareil ; la suppuration est établie, elle est de bonne nature ; un gonflement assez considérable s'est développé ; il s'étend depuis l'angle de la mâchoire inférieure jusque dans la fosse temporale ; les mouvements de la mâchoire sont gênés. Des cataplasmes émollients sont appliqués et renouvelés soir et matin.

Tout alla bien jusqu'au septième jour, au moment où le malade se baissant pour arranger son feu, il sentit tout à coup quelque chose de chaud (ce sont ses propres expressions) à l'endroit de sa plaie ; il y porta la main, du sang imbibait son appareil ; effrayé, il crie pour appeler du secours, ses cris, ses efforts, augmentent l'hémorrhagie ; trois ou quatre palettes de sang s'écoulent, une syncope survint, on dépansa alors la plaie, et on la tamponna avec de l'agaric ; l'hémorrhagie fut arrêtée.

Le neuvième jour, M. Dupuytren lève cet appareil sans qu'il s'écoule une goutte de sang ; une mèche est introduite ; l'usage des cataplasmes émollients est continué : malgré ce moyen et le sang que le malade avait perdu par la plaie, le gonflement persistait toujours, les douleurs même augmentaient ; les mâchoires ne pouvaient être écartées l'une de l'autre ; insomnie, inappétence. M. Dupuytren fit appliquer trente sangsues sur l'engorgement et, après leur chute, des cataplasmes arrosés de laudanum. Dès ce moment, le gonflement diminua chaque jour, les douleurs cessèrent, le sommeil, l'appétit revinrent bientôt ; la suppuration diminua, les mouvements de la mâchoire se rétablirent, et cinq semaines après l'opération, le malade était parfaitement guéri, et n'ayant sur la joue qu'une cicatrice linéaire à peine visible.

Citons encore les deux cas suivants :

a.— Le Dr Brown (1) fait mention d'un cas de sa pratique privée où un kyste hydatique était situé entre la branche montante du maxillaire inférieur et le muscle masséter. Il s'étendait du côté de l'articulation temporo-maxillaire et aussi vers l'orbite.

b. — Evesque (2), chirurgien à Nîmes, rapporte, sous le titre : *Fait rare et heureux*, une observation bien curieuse de kyste hydatique de la joue, occupant surtout la région masséterine. Ce kyste datait de 28 ans, présentait « une dureté presque osseuse » et mesurait 13 pouces de circonférence et 18 lignes d'élévation. L'ouverture au bistouri donne issue d'abord à « douze vésicules du volume d'un œuf de pigeon remplies d'une lymphe visqueuse et blanchâtre », puis deux jours après à « huit autres d'une pareille nature ».

(1) Brown. *Austr. med. jour.*, Melbourne, 1882, p. 114.
(2) Evesque. *Journ. de méd. chir. pharm.*, etc..., 1778, t. XLIX, p. 231.

S'agissait-il d'une tumeur musculaire ? C'est une conjecture plausible si on rapproche ce fait du cas de Dupuytren, mais rien ne nous autorise à l'affirmer. Nous tenions cependant à citer cette observation en raison de sa singularité, de son siège équivoque et du profond oubli où elle était plongée.

3. — Kystes hydatiques des muscles de l'œil.

Les kystes hydatiques des muscles de l'œil, — si tant est qu'il en existe réellement, ce sur quoi nous nous permettons d'élever les doutes les plus sérieux, — ne se prêtent à aucune considération clinique ou thérapeutique spéciale, et rentrent en somme dans l'étude des kystes hydatiques de l'orbite. Nous ne faisons donc que consacrer une simple mention aux deux cas où les observateurs ont cru pouvoir rapporter le point de départ de la tumeur à l'un des muscles du globe de l'œil, ce qui est loin d'être démontré comme on en va pouvoir juger.

Il s'agissait, dans le premier cas, d'un kyste hydatique développé dans le muscle droit externe de l'œil droit d'une jeune fille. M. Fieuzal (1) à qui l'on doit la connaissance de cette observation, rapporte que la tumeur était de la dimension d'un énorme marron et poussait son prolongement jusqu'au sommet de l'orbite. « De plus, circonstance qui avait une certaine gravité, il trouva de nombreuses fibres musculaires striées sur la paroi de la tumeur, et s'assura ainsi que c'était dans l'épaisseur de ces fibres ou dans le tissu conjonctif qui les unit, que s'était développé le kyste dont l'extirpation devait fatalement entraîner un strabisme convergent définitif. »

Le second cas appartient au Dr W. A. Bailly (2).

Il s'agit d'une enfant de 2 ans qui succombe à des convulsions. A l'autopsie, « un kyste du volume d'une grosse noix fut trouvé à la partie supérieure de l'orbite déplaçant par son volume l'œil gauche en bas et en avant. Ce kyste était en connexion intime avec le muscle droit supérieur depuis son origine jusqu'à son insertion tendineuse. On voyait facilement les fibres de ce muscle s'étendre, comme une mince couverture, sur la partie postérieure du kyste, et se distinguant encore facilement jusqu'à l'insertion du tendon ».

(1) *Compte rendu de la 8e session de l'Association française pour l'avancement des sciences*, 1879. (Montpellier), p. 914.
(2) *British medical Journal*, 1886, t. II, p. 1217.

4. — Kystes hydatiques de la lèvre inférieure.

Heller (de Stuttgart) (1), dit avoir rencontré cinq fois les acéphalocystes dans l'épaisseur de la lèvre inférieure. Or, d'après les courts renseignements fournis, rien ne prouve que l'auteur précité se soit trouvé en face de kystes hydatiques authentiques; il aurait pu tout aussi bien avoir eu affaire à des kystes séreux ou à des cysticerques. En l'absence de données précises le doute est légitime et s'impose.

Dans le reste de la littérature médicale nous n'avons trouvé aucune observation authentique de kyste hydatique musculaire des lèvres.

B. — COU

1. — Kystes hydatiques du sterno-cléido-mastoïdien.

Obs. 7. — *Kyste hydatique du sterno-mastoïdien.* — Péan. *Leçons de cliniq. chirurg. de St-Louis*, 1886, t. IV, p. 982.

Schillemans (Paul), 21 ans, ébéniste, entre le 8 décembre 1880, salle St-Augustin, nº 73. Pas d'antécédents scrofuleux, tuberculeux ou syphilitiques. Bonne santé habituelle. N'a jamais souffert des oreilles. Depuis six mois, sans cause connue, tuméfaction indolente de la partie supérieure de la région sterno-mastoïdienne. Accroissement progressif qui force le malade à venir à l'hôpital.

État actuel. — Immédiatement au-dessous de l'apophyse mastoïde droite, existe une tumeur du volume d'un œuf de poule, ovoïde à grand axe vertical, à surface convexe en verre de montre, lisse, unie, sans bosselures. La peau qui la recouvre n'offre ni changement de coloration, ni œdème, ni vascularisation anormale. Au toucher, on reconnaît que la tumeur est sous-aponévrotique, qu'elle siège dans l'épaisseur du sterno-mastoïdien (elle durcit lorsqu'il se contracte), qu'elle n'envoie pas de prolongements profonds et qu'elle n'est en rapport avec aucun organe important de la région. Lorsque le sterno-mastoïdien est dans le relâchement, on sent que la tumeur est molle et fluctuante dans toute son étendue. Pas d'empâtement ni d'œdème profond. Aucun trouble fonctionnel. Indolence absolue. Rien dans les ganglions. Viscères thoraciques et abdominaux sains. Etat général satisfaisant. Diagnostic : Kyste hydatique.

8 décembre. Chloroforme. Ponction exploratrice à la partie dé-

(1) Heller. *The Lancet*, 1847, t. I, p. 592.

clive de la tumeur. Issue d'environ 80 grammes d'un liquide clair comme de l'eau de roche. Contre-ponction avec le bistouri, à la partie supérieure ; passage d'un drain. L'examen microscopique du liquide montre qu'il s'agit d'un kyste hydatique.

Le malade retourne chez lui, il reviendra à l'hôpital tous les deux jours. Injections iodées. Suppuration pendant deux mois ; puis guérison.

† Obs. 8. — *Kyste hydatique du sterno-cléido-mastoïdien.*— Péan. *Leçons de cliniq. chirurg. de St-Louis*, t. III. (Obs. CDLXIII).

Abendrath (Marie), 12 ans, écolière, entre le 20 juillet 1878, salle Ste-Marthe, 52. Pas d'hérédité. Antécédents scrofuleux.

« Il y a un an et demi, elle vit apparaître au niveau du bord antérieur du muscle sterno-mastoïdien, à 5 centimètres au-dessous de l'angle de la mâchoire, une tumeur du volume d'une noisette, dure, rénitente, régulièrement arrondie, lisse et unie, très-mobile sous la peau et complètement indolente. » Développement lent, progressif, aphlegmasique, indolore, sans gêne. La déformation et l'accroissement de la tumeur amènent la petite malade à l'hôpital.

« La tumeur a atteint le volume d'une petite orange ; elle s'étend transversalement du bord antérieur du sterno-mastoïdien sur lequel elle empiète, jusqu'à 2 centimètres de la ligne médiane ; verticalement, elle occupe la moitié gauche de la région sus-hyoïdienne jusqu'à deux travers de doigt de la branche horizontale du maxillaire et la partie supérieure de la région sous-hyoïdienne. Elle est régulièrement arrondie, globuleuse, sa surface ne présente à la vue aucune bosselure. » Peau normale, légèrement tendue, mobile sur la tumeur. « Celle-ci a la consistance dure, élastique des kystes fortement distendus. Elle adhère au bord antérieur du sterno-mastoïdien qui la déplace dans ses mouvements et semble se confondre en partie avec l'enveloppe de la tumeur. »

20 juillet. « Chloroforme. Avec le bistouri nous faisons parallèlement au bord antérieur du sterno-mastoïdien une incision qui intéresse du même coup la peau et le peaucier. Nous divisons ensuite avec précaution l'aponévrose superficielle et nous tombons sur la coque de la tumeur qui est d'un blanc mat uniforme, peu vasculaire et faiblement unie aux parties voisines par des tractus celluleux lâches. » La tumeur est énucléée avec le doigt et la spatule. « Cette énucléation est très simple, sauf en arrière où l'enveloppe de la tumeur est confondue avec les fibres les plus antérieures du sterno-mastoïdien. Aussi sommes-nous obligé de sectionner avec le bistouri toute la partie adhérente du muscle. Nous parvenons ainsi à enlever la poche kystique, sans l'ouvrir. Nous avons affaire à un kyste hydatique muni de ses trois parois : il contient un liquide clair sans vésicules-filles et sans hydatides (échinocoques ?) visibles ; mais l'examen microscopique y révèle l'existence de crochets. » Drain. 5 points de sutures métalliques. Pansement alcoolisé et phéniqué.

Le 24. Les fils sont enlevés. Réunion par première intention, sauf à

la partie inférieure où était le drain; celui-ci est enlevé et les lèvres de la plaie maintenues accolées par des bandelettes de tarlatane collodionnée.

Le 29. Cicatrisation complète. La malade sort guérie.

Obs. 9.—*Kyste hydatique du sterno-mastoïdien.*—Trendelenburg, Madelung, *Beiträge, mecklenb. arz. z. Leh. v. d. Echinoco. Kk.*, 1885, p. 146.

Augustine H...., de Hopen Spreng, âgée de 10 ans. La malade vient le 1er mai 1879, à la clinique chirugicale de Rostock, pour une tumeur dans le muscle sterno-cléido-mastoïdien, ayant la grosseur d'une grosse noix à une petite pomme, fluctuante. Incision. Evacuation. Traitement antiseptique. Sortie guérie le 13 mai.

Nous mentionnons à la suite.

a. — Une tumeur hydatique située au bord postérieur et à la face externe du muscle sterno-cléido-mastoïdien.

Cette tumeur est présentée à la Société anatomique par Defrance, et fut enlevée par Roux. Elle contenait plusieurs hydatides d'une blancheur parfaite et placées au milieu d'une substance analogue à de la gelée d'ichthyocolle (1).

b. — Meilly (2), a opéré le 9 décembre 1880, un kyste hydatique qui s'était développé dans le bord externe du sterno-mastoïdien, au niveau de la fosse sus-claviculaire, chez une petite fille de 9 ans, habitant Wismar. Durée environ un an. La guérison fut entravée par un érysipèle. Guérison complète le 2 février 1881.

En dehors de ceux qui appartiennent aux muscles sterno-mastoïdiens, le bilan des kystes hydatiques musculaires du cou est bien pauvre, car on ne saurait prendre pour observations concluantes les quelques mentions succinctes que nous avons pu à grand peine glaner dans la littérature médicale.

Dans son traité de chirurgie clinique, M. Tillaux dit : « Les kystes séreux de la région sus-hyoïdienne décrits encore sous le nom de kystes du plancher de la bouche, peuvent être de nature hydatique, ce dont on ne s'aperçoit en général que pendant l'opération, ainsi qu'il m'arriva pour une affection de ce genre occupant l'épaisseur du muscle mylo-hyoïdien » (3).

(1) *Bulletin de la Société anatomique*; 1834, p. 5.
(2) Madelung. *Beiträge. meckl. Arz. z. Leh. v. d. Echinoco. Kk.*, 1885, p. 146.
(3) P. Tillaux. *Traité de chirurg. cliniq.*, 1887, t. I, p. 472.

Dixon, parlant d'un énorme kyste hydatique de la région sus-claviculaire, qui avait érodé l'artère sous-clavière gauche, ajoute que la tumeur « était en connexion avec les scalènes où elle comprimait la sous-clavière, et avec le muscle long du cou, dans l'aponévrose duquel elle semblait s'être formée » (1).

Michon et Forget, ont eu l'occasion d'observer un kyste hydatique qui siégeait dans un muscle du cou, mais ils ne nous disent pas lequel (2).

Il en est de même de J. D. Thomas, qui nous apprend que sur 13 cas de kystes hydatiques observés à *the Albury hospital* il s'en est trouvé un qui avait pour siège les muscles du cou (3).

2. — Kystes hydatiques de la langue.

Les kystes de la langue, qualifiés hydatiques, ne sont que des kystes ladriques (voir p. 58).

C. — TRONC

1. — Kystes hydatiques des pectoraux.

Obs. 9 *bis* (personnelle). — *Kyste hydatique du petit pectoral.* — Recueillie dans le service de M. le professeur Verneuil, suppléé par M. le Dr Jalaguier, agrégé, chirurgien des hôpitaux.

La nommée Fournier (Amélina), 35 ans, couturière, entre le 29 mars 1888, à l'hôpital de la Pitié, salle Lisfranc, nº 10, service de M. le professeur Verneuil.

Cette femme présente tous les attributs d'une bonne constitution. Aucune tare héréditaire. Antécédents morbides personnels presque nuls : attaque de rhumatisme articulaire aigu, il y a deux ans. Pas d'accidents strumeux dans l'enfance, ni ultérieurement. Pas de syphilis.

Réglée à 14 ans, elle n'a cessé de l'être régulièrement depuis.

Le 5 mars dernier, comme elle faisait sa toilette, la malade est toute surprise, en passant sa main droite dans la région de l'aisselle gauche d'y sentir une petite grosseur située en arrière de la mamelle. En l'examinant avec attention, elle reconnaît que cette petite grosseur roule facilement sous la peau normale et sur les parties profon-

(1) Dixon. *Medico. chirurg. Transac.* London, 1851, t. XXXIV, p. 315-326.
(2) Michon, Forget. *Gazette des hôpitaux*, 1852, p. 19.
(3) J.-D. Thomas. *Austral. med. Journ.*, Melbourne, 1882, p. 108-117.

des, qu'elle est indolente, sensiblement du volume d'une petite noix, plus allongée que ronde et d'une consistance que la malade compare elle-même à celle de la lèvre saisie entre les doigts. Cette grosseur ne gênait en aucune façon les mouvements de l'épaule et du bras correspondant; son apparition n'avait été précédé, ni accompagné d'aucune douleur ni d'aucune sensation quelconque *in situ* ou à distance. De plus, et la malade l'affirme d'une façon formelle, elle n'avait jamais fait de chute ni reçu le moindre coup sur cette région, soit récemment, soit antérieurement. Huit jours s'écoulent dans l'attente, mais comme la grosseur n'a pas l'air de disparaître, la malade, qui s'imagine que c'est un cancer au début, s'inquiète et vient demander une intervention chirurgicale si celle-ci est jugée nécessaire.

Etat actuel. — La région supéro-latérale gauche du tronc étant découverte, le bras gauche placé dans l'élévation forcée, on voit, en dehors et en arrière de la mamelle de ce côté, une légère tuméfaction empiétant sur la région de l'aisselle. La peau, qui répond à cette proéminence peu marquée, est absolument saine, de coloration normale, sans vascularisation; elle glisse avec la plus grande facilité dans tous les sens. Au-dessous d'elle, et au niveau du point le plus saillant la palpation révèle l'existence d'une tumeur dont les caractéres cliniques sont ainsi mis en relief par M. Jalaguier : du volume d'un œuf de pigeon, elle siège manifestement en dehors de la glande mammaire, en arrière du bord inférieur du grand pectoral et sensiblement à mi-chemin d'une ligne qui, partant du mamelon, irait aboutir au point culminant du creux axillaire.

Elle paraît située au-dessous du tissu graisseux sous-cutané. Dans le relâchement des muscles pectoraux et du grand dentelé, elle est parfaitement mobile dans tous les sens sur les parties profondes. Cette tumeur de forme oblongue un peu effilée vers le haut est absolument régulière, son grand axe est parallèle au bord inférieur du petit pectoral. Saisie entre les doigts de la main gauche pendant que l'index droit appuie à son centre, on a la sensation qu'il s'agit d'une poche liquide modérément distendue, sa consistance est plutôt molle que ferme et partout absolument la même. Au reste, pas trace de lobulation.

Etant donné que l'on a affaire à une tumeur supposée liquide, il faut arriver à préciser son point de départ. La tumeur est trop externe pour appartenir à un lobule normal de la glande mammaire; d'autre part, ce ne peut être non plus un kyste développé dans un lobule aberrant puisque la tumeur est évidemment en connexion avec du tissu musculaire, par conséquent sous-aponévrotique. En effet, en faisant contracter successivement le petit pectoral et le grand dentelé, on constate que, pendant la contraction de ces deux derniers muscles, le kyste est immobilisé dans tous les sens d'une façon incomplète mais cependant très appréciable, en même temps, si l'on cherche à l'énucléer en passant les doigts entre sa face profonde et la paroi thoracique on perçoit que cette face profonde ne peut se détacher du plan costal. L'exploration minutieuse des côtes voisines n'y décèle aucun point douloureux.

M. Jalaguier pense donc que l'on se trouve bien évidemment en présence d'un kyste en rapport avec un muscle, soit le petit pectoral,

soit le grand dentelé, et que ce kyste ne peut être qu'un kyste hydatique. Le diagnostic ainsi posé on recherche mais en vain le frémissement hydatique. Il n'y a pas non plus de crépitation d'aucune sorte. L'extirpation du kyste est décidée.

Opération le 5 avril. Chloroformisation. Grandes précautions antiseptiques. Sur la partie la plus saillante de la tumeur, incision de 8 centimètres, parallèle au bord inférieur du petit pectoral, et comprenant la peau, le tissu cellulo-graisseux sous-cutané et le fascia superficialis. On aperçoit la tumeur à travers quelques couches celluleuses très minces dont le bec de la sonde cannelée a facilement raison, sa surface se montre silonnée d'un riche et fin réseau vasculaire. La décortication, facile à la surface, devient plus laborieuse sur les côtés et vers la profondeur, on est obligé d'employer le bistouri pour détacher la tumeur de ses adhérences musculaires. Plus de la moitié de la tumeur était enfoncée dans le bord inférieur du petit pectoral, ainsi qu'en témoignent les nombreuses fibres musculaires qui y restent implantées. La tumeur extirpée en totalité et intacte, nous est confiée par M. Jalaguier. Quelques petites artères musculaires sont liées, la plaie est soigneusement lavée à la solution biiodurée, un drain placé à la partie inférieure, et trois points de suture au crin de Florence réunissent les lèvres de la plaie. Gaze iodoformée ; par dessus ouate en abondance. Bandage de corps, etc...

Samedi 7 avril, on lève le premier pansement. Pas de suppuration, les objets du pansement sont seulement imprégnés d'un peu de sang. Réunion par première intention ; les points de suture sont enlevés, le drain raccourci. Même pansement.

La température qui était montée à 38° le soir de l'opération, est redevenue normale dès le surlendemain.

Jeudi 13 avril. Le second pansement est levé. Aucune suppuration. La cicatrisation linéaire est presque complète : le drain est enlevé. On refait un pansement qui sera le dernier.

Vendredi 14 avril. Exeat.

Examen de la pièce. — Il s'agit évidemment d'un kyste hydatique dont la paroi mal soutenue par un liquide peu abondant est comme relâchée : sa consistance est analogue à celle d'une vessie incomplètement remplie par un liquide ; de fait, ce kyste était excessivement peu tendu. Placé sur un plan horizontal, il prend la forme d'une poire légèrement aplatie et mesure en longueur 65 millim., en largeur 43 millim. et en épaisseur 27 millim. Sa face antérieure nacrée est parcourue par un lacis vasculaire d'une grande ténuité qui disparaît sur les côtés sous une couche de fibres musculaires d'autant plus épaisse qu'on la poursuit plus en arrière.

En pinçant entre les doigts la paroi à demi relâchée du kyste et en imprimant à la pulpe des doigts mis en regard, un mouvement alternatif de va-et-vient, on sent très nettement, au-dessous de la paroi kystique, une duplicature membraneuse qu'on pourrait prendre pour un dédoublement de cette paroi. Interposé entre l'œil et la lumière, le kyste offre une translucidité homogène, nulle part trace de points présentant une opacité quelconque. Pas de frémissement.

Quelques heures après, nous incisions le kyste avec les plus grandes précautions afin de ne pas blesser la Vésicule hydatique si elle existe comme nous le supposions. La paroi du kyste adventif,

qui présente une épaisseur de un demi-millim. environ, est à peine entamée sur une longueur de 2 millim. que nous voyons apparaître, en faisant hernie à travers la petite incision, une fine membrane blanche à reflets bleuâtres, analogue à la membrane de la coque de l'œuf des oiseaux : c'est la Vésicule hydatique. Elle est si mince, si délicate que, bien que le liquide intérieur ne soit soumis à aucune tension, elle se rompt, laissant échapper par le fin pertuis qui vient de se former, quelques gouttes d'un liquide incolore, clair, transparent. Malgré ce contre-temps, nous parvenons à arrêter l'écoulement du liquide en évitant les pressions des parois sur le contenu, et nous poursuivons notre incision sur le kyste adventif. Ce faisant, nous acquérons la conviction que, sur la plus grande partie de son étendue, la face externe de la Vésicule hydatique est en connexion intime avec la face interne du kyste adventif. Cet accolement va même jusqu'à l'adhésion des surfaces en contact, ainsi que nous avons pu le constater lorsque l'incision du kyste, étant assez longue pour permettre la sortie de la Vésicule hydatique encore suffisamment remplie de liquide, nous pouvons renverser le tout.

Une fois isolée du kyste et vidée de tout son liquide, la Vésicule hydatique placée sous l'eau et développée, se montre constituée par un sac membraneux, piriforme, régulier, d'une blancheur opaline, uniforme. Sa paroi d'une excessive ténuité semble présenter partout une égale épaisseur. Au microscope elle se montre constituée par huit couches superposées régulièrement. Absence complète de membrane germinale. La face interne du kyste de couleur gris rosé, lisse et onctueuse au toucher, est aussi régulière dans toutes ses parties.

Nous avons porté la pièce au laboratoire d'histologie du Collège de France pour y être soumise à l'examen microscopique. (Voir le résultat p. 94.) Le liquide recueilli aussi en totalité a été soumis à l'analyse chimique et microscopique. (Voir p. 103.)

Obs. 10. (Inédite.) — *Kyste hydatique du grand pectoral*, recueillie et communiquée obligeamment par M. Barraud, interne du service.

G.... J..., 47 ans, journalière, entre le 9 août 1887, à l'Hôtel-Dieu, service de M. le Dr Tillaux, salle Ste-Marthe, lit 8.

Cette femme, chez laquelle nous ne trouvons aucun antécédent héréditaire ou personnel à noter, présente au-dessus du sein gauche et un peu en dehors de lui une tumeur volumineuse dont le début remonte à onze mois. Elle est survenue sans cause appréciable, la malade ne se souvient pas d'avoir reçu un coup ; elle a augmenté progressivement, d'une façon régulière, sans provoquer aucune douleur. Actuellement elle offre les dimensions d'une grosse mandarine dont elle revêt aussi la forme. La peau à sa surface est normale, pas adhérente. A la palpation la tumeur est très dure, non élastique, non fluctuante, et ne présente pas de mobilité sur les parties profondes. Lorsqu'on fait contracter le grand pectoral, elle se trouve en partie

affaissée et ses caractères physiques deviennent moins appréciables ; elle semble alors se continuer directement dans l'aisselle par une sorte de prolongement. Le diagnostic porté a été : lymphosarcome. Toutefois M. Tillaux ne se montrait pas très affirmatif en raison du siège de la tumeur située trop en dedans de la région axillaire.

12 août. Opération : Après lavage antiseptique de la peau, incision couche par couche qui conduit sur les fibres du grand pectoral ; les plus superficielles étant sectionnées la tumeur apparaît avec une coloration grisâtre et vient faire hernie à travers les lèvres de l'incision. Une ponction faite au bistouri donne issue au liquide clair des kystes hydatiques. La poche s'affaisse et devient très difficile à décortiquer ; il est nécessaire de sectionner de nombreuses fibres musculaires en les laissant adhérentes à la surface. La plaie est lavée au sublimé et suturée au moyen de crins de Florence, après drainage.

L'examen de la pièce a démontré qu'il s'agissait d'un kyste hydatique volumineux ne renfermant aucune vésicule fille dans son intérieur mais contenant une grande quantité de liquide soumis à une forte tension, ce qui explique la dureté de la tumeur et l'absence de fluctuation.

Quant au prolongement que l'on croyait sentir vers l'aisselle et qui avait fait croire à un lymphosarcome développé aux dépens des ganglions de cette région, il était illusoire ; il paraît être dû à la continuité des fibres musculaires du grand pectoral qui bridait la tumeur.

Les suites de l'opération ont été extrêmement bénignes et la malade est sortie guérie le 26 août sans avoir présenté aucun accident.

† Obs. 11. — *Kyste hydatique du grand pectoral.* — P. Segond. *Progrès médical* du 28 juin 1879, n° 26.

« Il s'agit d'un jeune homme de 21 ans. Dangleterre (Alfred), entré à l'hôpital Necker, le 12 février 1879, pour se faire débarrasser d'une grosseur, située au-dessus de la partie moyenne de la clavicule, dans la région pectorale gauche. »

« On constatait en effet à ce niveau, l'existence d'une tumeur globuleuse, ovoïde, à grand diamètre horizontal, faisant une forte saillie au-dessus de la clavicule et présentant à peu près le volume d'une grosse orange. » La peau souple et de coloration parfaitement normale avait conservé toute sa mobilité et n'offrait aucune adhérence à la tumeur sous-jacente.

« D'ailleurs, à aucune époque de l'évolution de la tumeur il n'y avait eu la moindre poussée inflammatoire, son début remontant à 6 mois, elle s'était montrée spontanément sans que le malade pût la rattacher à aucune cause appréciable, traumatique ou autre, et depuis lors elle n'avait cessé de grossir lentement, régulièrement et conservant toujours l'indolence la plus absolue. La consistance de cette tumeur était partout uniforme, sa surface offrait une régularité parfaite, et la fluctuation nette et franche, qu'elle présentait en tous ses points, ne laissait aucun doute sur la nature liquide de son contenu. Très mobile dans le sens vertical, elle ne se laissait point déplacer

dans le sens horizontal. Enfin, si l'on invitait le malade à contracter ses muscles pectoraux, toute sensation de fluctuation disparaissait, la tumeur durcissait et perdait sa mobilité.

« En un mot, nous étions en présence d'une tumeur liquide, nettement enkystée, régulière, indolente et développée dans l'épaisseur du muscle grand pectoral, ou tout au moins sous sa face profonde, en avant des côtes et du muscle petit pectoral. Il était, on le comprend, difficile de se prononcer résolument en faveur de l'une ou de l'autre de ces hypothèses. Néanmoins, en plongeant les doigts sous le grand pectoral et saisissant pour ainsi dire son bord inférieur à pleine main, les sensations éprouvées au moment de la contraction rendaient la localisation intra-musculaire de la tumeur très probable. »

L'idée d'abcès froid est écartée en raison de l'excellente constitution du malade et de l'absence de toute lésion du côté du squelette. De même pour la tumeur hématique de Velpeau, et le kyste séreux simple. M. Guyon n'hésite pas à porter le diagnostic de kyste hydatique malgré l'absence du frémissement spécial.

Le 13 février une ponction avec l'aspirateur Potain, donna issue à un verre de pus et fit croire à l'existence d'un abcès froid idiopatique, malgré celà M. Guyon maintint son premier diagnostic de : kyste hydatique. Trois jours après, la tumeur avait récupéré son volume primitif. Nouvelle ponction avec lavage réitéré à l'acide phénique le 27 février, huit jours après la tumeur a retrouvé son volume. Le 27 mars, troisième ponction et lavage à la solution phéniquée forte. Pas de réaction inflammatoire ; « mais cette fois le volume de la tumeur fut modifié et pendant quinze jours environ, il parut diminuer un peu. Cette amélioration fut d'ailleurs passagère et le 1er mai, M. Guyon pratiquait l'ablation de la tumeur. »

« Une incision de sept travers de doigt, parallèle à la clavicule, mit à nu les fibres du grand pectoral ; celles-ci furent coupées couche par couche et la tumeur, située dans l'épaisseur même du muscle, fut bientôt découverte. Les connexions intimes de la poche et du tissu musculaire rendaient la dissection très laborieuse : M. Guyon, pour faciliter l'opération, dut saisir la tumeur à l'aide d'une pince de Museux, les parois cédèrent sous l'effort de la pince, et le contenu fut évacué au fond de la plaie. » « La tumeur contenait du pus et une vésicule hydatique grosse comme un marron. »

« Enfin, la poche affaissée fut extirpée lambeau par lambeau et pour faciliter l'écoulement du liquide, M. Guyon fit une large contre-ouverture dans le creux axillaire. La plaie opératoire se présentait, en effet, sous l'aspect d'une large cavité, capable de loger le poing, creusée en plein tissu musculaire et gagnant le creux axillaire par sa partie déclive ; les petits vaisseaux sectionnés donnaient beaucoup de sang et l'incision sous-claviculaire ne pouvait, par conséquent, satisfaire au libre écoulement des liquides.

« Pendant tout le cours de cette opération, les règles de la chirurgie antiseptique avaient été scrupuleusement observées et le pansement fut exécuté suivant la même méthode. Deux gros tubes à drainage furent enfoncés dans la partie externe de la plaie, depuis la région sous-claviculaire, jusqu'à la contre-ouverture axillaire, l'incision sous-claviculaire fut réunie par six points de suture métallique, et pour favoriser la coaptation des parties profondes on établit à leur niveau une

compression régulière à l'aide de quelques éponges placées sous le pansement.

« Les suites de cette opération grave, ainsi qu'on peut en juger, ont été d'une bénignité remarquable. Le premier et le deuxième jour la température axillaire n'a pas atteint 39°. Dès le troisième jour, elle était au-dessous de 38° et toute élévation thermique avait disparu le quatrième jour. A aucun moment l'opéré n'a éprouvé de douleur et dès le 8e jour, il demandait à se lever. La suppuration a toujours été très peu abondante. Le 6 mai, cinq jours après l'opération, on a coupé les fils métalliques. Les lèvres de la plaie ne présentaient ni rougeur, ni tuméfaction. Le 8 mai la réunion par première intention de l'incision sous-claviculaire était obtenue. Les tubes étaient enlevés le 11 mai, et, le 27, le malade quittait l'hôpital complètement guéri. »

Obs. 12. — *Kyste hydatique suppuré du grand pectoral.* — Péan. *Leçons de clinique chir. de l'hôp. St-Louis*, t. II (Obs. 431).

Rey (Eugène), 32 ans, boulanger, entre le 4 janvier 1876, salle St-Augustin, 7 ; depuis trois mois, douleurs sur la paroi interne de l'aisselle, exagérées par la pression et les mouvements ; un mois plus tard, apparition au même niveau d'un gonflement qui a augmenté peu à peu. Fièvre, inappétence et insomnie.

On trouve actuellement dans l'épaisseur du grand pectoral une tumeur grosse comme le poing. La peau qui la recouvre est beaucoup plus chaude que celle des parois voisines. Cette tumeur est pâteuse, fluctuante au centre ; irréductible, douloureuse à la pression. Ponction avec le bistouri au niveau du point le plus fluctuant, issue de pus contenant des hydatides. En explorant avec le doigt la cavité du kyste, nous constatons qu'il est réellement situé dans l'épaisseur même des muscles et qu'il envoie un prolongement dans l'aisselle. Suture des deux tiers supérieurs de la plaie ; tube à drainage dans la partie déclive. Pansement simple alcoolisé. Guérison le 29 janvier.

Obs. 13. — *Kyste hydatique du grand pectoral.* — Polaillon. Thèse d'Audiat, Paris, 1886, p. 64.

Marchand (Blanche), âgée de 39 ans, corsetière, salle Gerdy, lit n° 7. Entrée le 7 juin 1886.

La malade a vécu à la campagne jusqu'en 1876. Elle n'a jamais été malade sauf pourtant qu'elle avait des migraines fréquentes qui ont entraîné la perte de plusieurs plaques de cheveux. Elle est à Paris depuis 1876. En 1883 elle s'aperçoit qu'elle a au-dessus du sein gauche une tumeur grosse comme une bille.

Cette grosseur, douloureuse à certains jours, est le plus souvent indolente. Cependant, après une contraction prolongée du grand pectoral, elle devient très douloureuse. La tumeur grossit et acquiert le volume d'un marron. Elle ne cause pas de douleurs lorsque la

malade rapproche son bras du corps, mais elle donne lieu à de vives douleurs lorsqu'on veut porter le bras en arrière.

La malade entre à l'hôpital parce que tout à coup la tumeur a pris le volume d'une mandarine, à son niveau la peau est rouge et semble sur le point de s'ulcérer. Par le repos, cette douleur disparaît et la peau qui recouvre la tumeur reprend son aspect normal. A la palpation, on sent une tumeur dure, non fluctuante, étalée et adhérant, par une large base, à la face externe du grand pectoral. Cette tumeur est indolente et mobile quand le muscle est dans le relâchement, elle devient douloureuse quand elle est fixée par la contraction du muscle. Elle a six à sept centimètres dans tous les sens.

Opération le 15 juin. Une incision horizontale de sept centimètres fait tomber sur la tumeur qui est constituée par une poche purulente d'où s'échappent 60 grammes de liquide et la membrane d'une hydatide de trois centimètres de diamètre. Excision des parois de la poche et grattage. Suture de la peau. Drain.

16 juin. Température 37°,4. La malade se plaint d'un fort mal de tête, de douleurs dans le sein, de malaise. Tous ces phénomènes passent le soir.

1er pansement le 18 juin. Réunion. On enlève le drain.

2e pansement le 21 juin. On enlève les fils. Réunion parfaite.

3e pansement le 25 juin. Malade complètement guérie. Cicatrice un peu adhérente aux parties profondes. Elle semble suivre les mouvements du muscle sous-jacent.

† Obs. 14. — *Kyste hydatique du grand pectoral.* — E. Bax. *Union médicale du Nord-Est*, juillet 1879, p. 196.

Femme d'une trentaine d'années, vivant dans la misère. Manifestations scrofuleuses dans l'enfance. « Depuis 4 ou 5 ans, elle éprouve dans les mouvements du bras droit de la gêne en haut et en avant de la poitrine. Peu après le début, elle s'aperçoit qu'elle a à une petite distance de l'aisselle, entre celle-ci et le sein, une petite grosseur qui ne tarde pas à acquérir le volume d'un œuf de pigeon. » Stationnaire au début, le volume tendait récemment à s'accroître, les mouvements étant un peu plus douloureux, la malade veut être débarrassée.

« Je constate une saillie de la région pectorale droite, saillie assez nettement arrondie de la grosseur d'une forte noix, à trois travers de doigt au-dessus du rebord du grand pectoral. Cette saillie est constituée par une grosseur que la main peut saisir, entre le pouce placé au devant d'elle et les autres doigts profondément enfoncés dans le creux axillaire où elle affecte une proéminence à peine appréciable. Elle est, par conséquent, plus éloignée de l'aisselle que de la surface de la poitrine ». Les téguments glissent facilement sur la tumeur qui semble faire corps avec le grand pectoral, sa consistance est dure sans autres caractères appréciables. Pas de diagnostic.

Opération. Chloroforme. Incision des téguments, division couche par couche, « j'arrive sur l'aponévrose d'enveloppe du grand pecto-

ral. Je la fends, et me trouvant en présence de la tumeur, je me mets en devoir de la disséquer ». D'un aspect blanc nacré, elle ne fournit pas de sang. Au cours de la dissection on observe qu'elle pénètre « entre deux faisceaux du grand pectoral ». Poursuite de la dissection. « La tumeur me paraissait libre dans un bon tiers de son étendue, quand tout d'un coup, en continuant ma dissection, un jet liquide, clair comme de l'eau, s'en échappe avec force, et va se briser sur le mur contre lequel le lit de la malade était appuyé. Ce petit incident passé, j'éponge le fond de la plaie, et je cherche pour terminer ma dissection les parois du kyste que j'avais si malencontreusement ouvert. Je ne trouve plus absolument rien, ni tumeur solide, ni tumeur liquide, ni parois kystiques. » On retrouve sur le cou de l'opérée une enveloppe membraneuse affaissée, mince comme du papier. Placée dans de l'eau elle fut reconnue pour une vésicule hydatique de la grosseur d'une noix. Son expulsion était tout uniment due à l'action contractile et élastique du muscle qui l'avait chassée au moment où cette action s'est trouvée supérieure aux entraves qui la retenaient incluse dans le muscle, en un mot elle avait été expulsée comme l'est un noyau de cerise comprimé entre les doigts. La plaie est bourrée de charpie. Réunion par deuxième intention, très rapide. Guérison sans le moindre accident.

Obs. 15. — *Kyste hydatique du grand pectoral.* — Nélaton. *Gazette des hôpitaux*, 1851, p. 349.

Ce cas est fort curieux ; c'est chez une dame en ville. La tumeur s'était développée dans l'épaisseur du muscle grand pectoral, elle avait repoussé la mamelle en avant, s'en était, en quelque sorte, coiffée. On avait cru à une affection cancéreuse, et je fus appelé pour faire l'opération; mais ce seul fait que la tumeur avait son siège dans l'épaisseur du muscle, me porta à penser qu'il s'agissait uniquement d'une tumeur hydatique. Je fis une incision qui a dû pénétrer dans l'épaisseur du muscle, et je fis sortir par cette incision plusieurs kydatides grosses comme des noisettes ; la malade a parfaitement guéri.

Obs. 16. — *Kyste hydatique sous le grand pectoral.* — Graefe. *Journal der Chirurgie und Augen. Heilkunde von Gräfe und Walther*, Berlin, 1827, t. X, p. 376, n° 6.

Une robuste fille, de 25 ans, se plaignait depuis plusieurs mois de douleurs dans le sein droit; elles avaient commencé par un point limité à la partie supéro-externe, avaient peu à peu augmenté et pris une grande intensité. A l'examen, la malade se présentait avec une tumeur ferme, dure, non élastique, offrant plusieurs bosselures aplaties, et grosse comme un œuf de poule, ressemblant extraordi-

nairement à un squirrhe du sein à siège profond, et sur la nature de laquelle on ne pouvait avoir de certitude par la palpation en raison de la grosseur de la glande mammaire. Tous les remèdes pharmaceutiques employés restèrent sans résultat. Des douleurs extrêmement violentes et compressives forcèrent à faire l'opération. Une incision fut pratiquée à peu près au milieu de la tumeur, plutôt vers le bord de la glande mammaire. Celle-ci parut saine ; elle fut donc isolée avec des soins tout particuliers. Le muscle pectoral qui se trouva ainsi mis à nu, apparut bosselé à sa partie résistante, mais normal à ses insertions. Nous le séparâmes, suivant le sens de ses fibres, sur une longueur de 2 pouces et demi, jusqu'à ce que le couteau pénétrât dans une cavité, qui se trouvait sous le muscle susnommé, laquelle contenait des corps ronds et blancs comme du lait. C'était des hydatides libres, non adhérentes qui sortirent, pour la plupart, d'elles-mêmes par l'incision. Trois d'entre elles avaient la grosseur d'une noix, les sept autres étaient plus petites. Elles consistaient en une peau brillante, presque aussi blanche que du lait, assez résistante, épaisse d'environ une demi-ligne, parfaitement sphériques; elles contenaient une lymphe transparente, très albumineuse. Nous trouvâmes la peau des petites hydatides plus mince, plus délicate, moins blanche, et par conséquent plus transparente que celle des grosses. Notre grand helminthologiste, le conseiller privé Rudolphi, ne put pas découvrir de signe qui marquât qu'elles eussent appartenu à une espèce animale quelconque (peut-être le cysticerque de la cellulosité ou le ver vésiculaire). Les parois de la cavité, dans laquelle j'avais découvert ces vésicules, étaient lisses, revêtues d'un tissu cellulaire assez fort et assez épais, qui ressemblait jusqu'à un certain point à des enveloppes séreuses. Pour modifier le caractère de ces parois, et pour empêcher le retour des hydatides par un énergique processus de suppuration, je remplis complètement la cavité avec de la charpie. Ce pansement ne réussit pas à provoquer ce résultat. Pendant longtemps, il se produisit une sécrétion séro-ichoreuse, jusqu'à ce qu'enfin des moyens d'excitation locale, des injections au nitrate acide de mercure eussent provoqué une suppuration normale, à la suite de laquelle la cavité se referma. Huit semaines après l'opération, la malade était déjà complètement rétablie et quittait l'établissement.

Nous n'élevons pas au titre d'observations probantes les relations incomplètes des faits suivants :

a. — De William Gardner (1), où le kyste paraît s'être développé primitivement en dehors de l'aponévrose d'enveloppe, à moins que la malade ne se soit méprise sur la nature de la sensation de mobilité qu'elle a éprouvé tout à fait au début.

b. — De A. Poland (2) où l'indication du siège est donnée en ces termes « située juste sur l'insertion du muscle grand pectoral ».

C'est évidemment trop insuffisant.

(1) William Gardner. *The Lancet*, 1878, t. I, p. 851.
(2) A. Poland. *Guy's Hospital Reports*, 1851, t. VII, p. 337.

Nous citons aussi, pour mémoire seulement, — puisqu'ils ne se prêtent à aucune considération utile :

c. — Le fait de M. Verneuil qui présenta, le 22 janvier 1873, à la Société de chirurgie, un kyste hydatique qui était situé au bord inférieur du grand pectoral, et qu'il avait pris pour un lipome. Espérant obtenir quelques détails intéressants et plus circonstanciés sur ce cas, nous avons prié notre cher maître de bien vouloir nous renseigner. Malheureusement, le défaut d'observation et l'ancienneté du fait n'ont pas permis au savant professeur de combler nos desiderata, car il nous a répondu ne pas se rappeler avec exactitude s'il avait eu affaire à une tumeur intra ou périmusculaire.

d.—M. de Beauvais (1), d'une part, et Forget (2) de l'autre disent avoir observé des kystes hydatiques musculaires du grand pectoral, mais leurs assertions n'étant appuyées d'aucune preuve, nous passons.

2.— Kystes hydatiques des intercostaux.

Obs. 17. — *Kyste hydatique des muscles intercostaux.* — John Baron. *Maladies tuberculeuses*, 1825, p. 94.

Je me rappelle avoir vu trois grosses hydatides qui s'étaient développées dans les muscles intercostaux, et qui égalaient en volume un œuf d'oie; elles écartèrent les côtes et vinrent former des tumeurs à l'extérieur du thorax ; elles s'étaient également développées du côté de la cavité thoracique. L'une d'elles, qui était située entre la huitième et la neuvième côte, du côté droit, comprimait le poumon, le diaphragne, le foie, et avait laissé sur la face convexe de ce dernier viscère une dépression profonde. La matière contenue dans ces hydatides était fluide et très transparente ; mais leurs membranes étaient denses et épaisses : avant qu'elles fussent ouvertes, elles avaient la consistance d'un corps solide ; on les détacha facilement des parties environnantes, qui étaient parfaitement saines.

Obs. 18. — *Kyste hydatique entre les muscles intercostaux.* — Boyron. *Gazette des hôpitaux*, 1870, t. XLIII, p. 158.

Mme veuve B..., est entrée le 17 août 1869, dans le service de M. Demarquay, à la Maison de santé, pour se faire opérer d'une tumeur qu'elle porte dans le côté gauche, entre les deux dernières fausses côtes. Cette femme, âgée de 49 ans, habite la campagne et travaille dans les champs. Elle nous dit qu'elle s'est aperçu du développement de cette grosseur il y a à peu près deux ans ; elle n'est

(1) *Bulletin de la Soc. de méd. de Paris*, 1878, t. XIII, 2 s., p. 130.
(2) *Item*, 1883, t. XVIII, 2 s., p. 250.

pas douloureuse et ne la gêne nullement pour vaquer à ses occupations ; seulement, il lui est impossible de dormir couchée dessus, et elle ne peut rester assise, car, dans cette position, la tumeur lui fait mal ; son appétit est conservé ; sa santé paraît bonne. Elle ne se rappelle pas avoir reçu de coup en cet endroit. Les poumons sont sains, et toutes les fonctions s'accomplissent physiologiquement.

Si l'on examine avec soin la partie malade, on constate, située immédiatement sous la peau, vers les deux dernières fausses côtes gauches, sur la partie externe, une tumeur grosse comme le poing, rénitente, élastique, nullement enflammée ; on peut la presser sans faire souffrir la malade. Au premier abord, M. Demarquay diagnostique un abcès froid, développé sur la dernière côte. Huit jours après son entrée à l'hôpital, le chirurgien fait une incision transversale, et arrive sur une poche blanche, qu'il ouvre d'un coup de bistouri ; un jet de liquide isicole s'échappe par l'ouverture, et en agrandissant un peu la plaie, M. Demarquay retire une poche blanche qui, du reste, est énucléée facilement. Cette poche, qu'il est facile de reconnaître pour une hydatide-mère, s'était développée entre les deux muscles intercostaux ; elle appuyait sur la dernière côte, qu'elle avait même usée sur une surface assez large, comme on peut s'en assurer en introduisant le doigt dans la plaie restée béante.

Le kyste enlevé avec autant de facilité était uni aux muscles intercostaux par un tissu cellulaire très lâche, car il suffit de tirer pour l'extirper complètement. La surface interne de ce kyste est blanche et lisse, semblable à une membrane séreuse ; elle renferme plusieurs hydatides, dans l'intérieur desquelles on trouve un liquide transparent qui contient une quantité variable de granulations qui lui donnent une teinte légèrement opaline. On voyait flotter dans le liquide un certain nombre de ces granulations ; mais un nombre beaucoup plus grand semblait s'être fixé à la face interne de l'hydatide et s'être réuni par places de façon à former des îlots de granulations. Examinées au microscope, on a trouvé que ces granulations n'étaient autre chose que des échinocoques ; car les crochets caractéristiques de cet entozoaire se voyaient en abondance.

On introduit de la charpie dans la plaie. Ce pansement est changé tous les jours, et quinze jours après l'opération la malade, sans avoir eu aucun accident inflammatoire, retourne chez elle à peu près guérie.

3. — Kystes hydatiques du diaphragme.

Obs. 19. — *Kyste hydatique du diaphragme.* — Wolff. *Deutsche mil. ärztl. Zeitschr., Berliner*, 1882, XI, p. 231-234.

Le malade que je vous présente est le canonnier Hampe, du 3e régiment d'artillerie à pied, âgé de 24 ans, confiseur de son état civil.

Auparavant, il n'a jamais été en contact avec des chiens ; cependant depuis que l'école supérieure de pyrotechnie, à laquelle il appartenait comme ordonnance, changea, au courant de l'année, de casernement, il joua dans la cour avec des chiens qui lui léchèrent les mains mais jamais la bouche. Il a toujours été fort et bien portant ; à partir de juin 1881, il remarqua dans le côté droit de la poitrine une tumeur, à la vérité indolente, mais qui augmentait continuellement de volume, de sorte que le 5 décembre, il entra dans le Lazaret de garnison n° 1. Dans le huitième espace intercostal droit, entre les lignes mammaire et axillaire, se trouvait une tumeur saillante, arrondie et fluctuante, de la grosseur d'un œut de poule. La peau ne présentait pas de changements de coloration et était facilement mobile.

Il n'existait pas de frémissement. Les limites du poumon et du foie étaient normales, dans les inspirations profondes le poumon se dilatait jusqu'à la huitième côte, par contre le cœur était refoulé, le choc de la pointe était visible et sensible à 3 cent. de l'autre côté de la ligne mammaire et la matité du cœur s'étendait aussi loin du côté gauche. Pendant l'inspiration la tumeur devenait plus apparente, alors qu'elle saillait davantage entre les côtes ; à la fin de l'expiration tandis que la tumeur se renfonçait de nouveau, un phénomène particulier apparaissait, non pas toujours, mais néanmoins assez souvent et surtout avec certitude après des inspirations forcées : on voyait trois mouvements de tremblottement se succéder rapidement, que je pourrais comparer à des spasmes fibrillaires et qui paraissent émaner directement de la tumeur.

Je fis immédiatement une ponction exploratrice avec la seringue de Pravaz, et retirai un liquide clair et limpide comme de l'eau ; l'examen microscopique n'y décela aucune partie morphologique. Il ne se coagulait ni par la chaleur, ni par l'addition d'acide azotique ; je voulais le lendemain mieux examiner au point de vue chimique le liquide, mais il avait été jeté par mégarde. Le fait que le liquide ne contenait pas d'albumine, rendait très probable la présence d'un échinocoque, mais comme on a rapporté quelques cas dans lesquels des kystes d'autre nature avaient présenté un contenu sans albumine, je décidai ainsi, que, sous le rapport diagnostic et thérapeutique, une ponction suivie d'aspiration serait faite. Par son moyen, j'évacuai le 11 décembre 40 c. c. d'un liquide faiblement teint en rouge, un peu trouble, qui, en dehors d'une petite quantité d'albumine, beaucoup d'acide succinique et de sel marin, ne contenait pas de sucre ; plus important encore fut le résultat microscopique qui affirma absolument le diagnostic par la constatation de nombreux crochets. Incidemment je mentionnerai que le liquide de la première ponction était trouble. Seulement il restait douteux de savoir à quel organe on devait rapporter l'échinocoque ; l'absence du sucre militait contre le foie et il était aussi invraisemblable qu'un échinocoque du foie peut ne faire saillie qu'en ce point. Un résultat thérapeutique sur lequel, d'après le travail de Neisser, on eût pu compter, puisqu'il s'agissait d'un kyste récent, encore en voie de développement, fit défaut, car le kyste reprit bientôt son volume primitif. Le malade avait grande confiance dans cette opération et il acceptait difficilement une autre intervention plus radicale; aussi bien n'est-ce que pour cette raison que je répétai une ponction aspiratrice le 23 décem-

bre. Il ne sortit positivement que 13 c. c. de liquide identique au précédent, mais le kyste resta sans changements.

Des autres procédés opératoires que j'examinai minutieusement, non en eux-mêmes, mais dans leur application au cas particulier, la cautérisation entre les côtes se contre-indiquait d'elle-même. Quant à la double ponction de Simon (1), vu la petite quantité de liquide du kyste, les trocarts explorateurs usités eussent été trop longs, et avec de trop petits on eût pu craindre de ne pas atteindre la paroi du kyste. En conséquence, il ne restait que l'opération par incision et j'avais l'intention, au cas où le kyste serait recouvert par le péritoine, d'opérer d'après la méthode de Volkmann (2), c'est-à-dire d'inciser le péritoine, de maintenir ouvert pendant quelques jours avec de la gaze phéniquée, jusqu'à ce qu'il se soit produit une inflammation adhésive, et seulement alors inciser le kyste. A cause de la petite quantité de liquide, je considérais comme impraticable d'opérer en un seul temps, ainsi que l'ont fait Saenger (3), Lindemann (4), Landau (5), et d'autres, parce que je craignais de suturer en même temps à la peau, la vésicule échinocoque avec la paroi kystique. Pendant l'opération le kyste fut reconnu être extra-péritonéal et, pour cette raison, le procédé dut être changé.

Le 2 janvier, je faisais, après anesthésie chloroformique, une incision de 9 centim. de longueur suivant la direction du huitième espace intercostal, et je tombai immédiatement, après l'incision des muscles intercostaux, sur le kyste. La paroi du kyste était grisâtre et ressemblait presque à un fascia. L'opération ayant été suspendue pendant peu de temps, à cause de violents efforts de vomissements, l'on vit très nettement dans la tumeur les mouvements oscillatoires décrits précédemment. Je saisis alors avec une pince un pli de la paroi kystique et je fis au-dessous une petite incision à travers laquelle s'écoule à peine plus d'une goutte, qui fut recueillie soigneusement avec une éponge. On vit immédiatement au-dessous de la paroi du kyste la vésicule blanche de l'échinocoque ; pourtant on parvint à passer à travers le kyste un fil de catgut et à l'attirer au dehors par ce moyen, ce qui du reste eût été à peine nécessaire, attendu que le kyste était fortement adhérent entre les côtes. Alors je divisai largement le kyste, et j'entraînai très facilement au dehors la vésicule-mère, blanche et à parois assez épaisses, puis je suturai à la peau la paroi du kyste, au moyen de 12 points de catgut. Le kyste fut lavé avec une solution phéniquée à 2 0/0 et on évacua par ce moyen plus de 100 vésicules-filles. La vésicule-mère avait le volume d'une pomme de reinette, les vésicules-filles à parois minces, transparentes, oscillaient entre la grosseur d'une lentille et celle d'une petite noix. Au toucher du kyste, qui avait presque le volume du poing, on trouvait la face supérieure du foie tout à fait normale et le kyste se laissait déplacer sur elle, il était confondu avec le bord externe du diaphragme. Les mouvements

(1) *Deutsche Klinik.*, 1866.
(2) *Verhandlungen der Deutschen Ges. für Chirurgie*, 1877.
(3) *Berliner Klinische Wochenschrift*, 1877.
(4) Inaug. Diss. Berlin, 1879.
(5) *Berliner Klinische Wochenschrift*, 1880.

dans la tumeur s'expliquaient bien simplement par ce fait, que le diaphragme était empêché, par le propre poids du kyste, de revenir sur lui-même dans l'expiration, et déterminait le spasme fibrillaire. La cavité fut de nouveau lavée avec une solution phéniquée, un fort tube à drain fut introduit et on pansa à la gaze phéniquée.

La marche ultérieure fut tout à fait bonne, le thermomètre atteignit seulement les deux premiers soirs 39°, et à partir du cinquième jour ne dépassa plus la température normale ; le malade continua à se trouver bien. J'ai à peine besoin de rappeler qu'il se produisit une sécrétion purulente, car le pansement antiseptique qui protégeait à la vérité contre l'infection ne pouvait pas cependant comprimer la cavité, et par cette raison, celle-ci dut se combler par bourgeonnements. Ses granulations remplirent si vite la cavité que je dus enlever, au dixième jour, le drain que je raccourcissais graduellement. La plaie est aujourd'hui, dix-huitième jour après l'opération, presque fermée et réduite à une ligne granuleuse, et si le malade se trouve encore avec un pansement antiseptique, c'est uniquement par précaution, parce que, dans ces derniers temps, quelques cas fâcheux de phlegmon se sont produits dans le Lazaret.

Comme supplétif j'observe encore que, jusqu'au 20 février, il s'était déjà produit une cicatrice solide. La forme de la matité du cœur et le lieu du choc de la pointe n'ont pas changé, et il n'existe pas davantage de symptômes d'échinocoque multiloculaire. Le choc du cœur n'est pas plus fort, par contre une pulsation nettement visible des carotides pouvait rendre vraisemblable une hypertrophie du ventricule gauche.

Les cas de kystes hydatiques du diaphragme, si tant est qu'il en existe de bien authentiques, sont d'une excessive rareté, car, en dehors de l'observation de Wolff, nous n'avons trouvé que les très sommaires indications suivantes :

a.— Spencer Cobbold (1), dans la description des préparations hydatiques de tous les musées anglais, note un kyste hydatique du diaphragme appartenant à *Cambridge anat. mus.*

b. — J. D. Thomas (2) rapporte que, sur trois cas observés à *the Braidwood hospital*, il s'est trouvé un cas de kyste hydatique siégeant dans le diaphragme. Ce kyste s'était développé à la suite d'un coup reçu avec un rail.

c. — Enfin, Portal dans un cas quasi-douteux s'exprime ainsi : « J'ai aussi trouvé une tumeur plus grosse que la tête d'un enfant adhérente à l'aile droite du diaphragme du côté de la poitrine; elle était formée de plusieurs petites hydatides réunies, qui avaient soulevé la plèvre et le poumon droit, lequel n'était pas plus gros qu'une pomme de médiocre volume » (3).

(1) Sp. Cobbold. *Parasites*, p. 148.
(2) J. D. Thomas. *Austr. med. jour.*, Melbourne, 1882, p. 108-117.
(3) A. Portal. *Cours d'Anatomie médicale*, an XII (1803), t. II, p. 445.

4. — Kystes hydatiques des muscles de la paroi abdominale.

Obs. 20. — *Kyste hydatique du muscle grand oblique de l'abdomen.* — Péan. *Leçons de cliniq. chirurg. de St-Louis*, 1886, t. IV, p. 999 (obs. CDXXXI).

Iasse (Jules), quinze ans, ciseleur, entre le 15 janvier 1879, salle St-Augustin, n° 7. Né et élevé à Paris. Pas d'hérédité. Pas d'antécédents scrofuleux, tuberculeux ou syphilitiques. Bonne santé habituelle. Il y a un an, il remarqua, à quatre travers de doigt au-dessus de l'épine iliaque antéro-supérieure droite, une tumeur du volume d'une noisette, indolente et mobile sous la peau. Cette production s'est développée lentement et progressivement sans déterminer de réaction locale ou générale. Son accroissement continu décide seul le malade à venir à l'hôpital.

Etat actuel. — La partie droite de la région sous-ombilicale est déformée par une tumeur siégeant sur une ligne qui joindrait l'ombilic à l'épine iliaque antérieure et supérieure, à égale distance de ces deux points, sa forme et son volume apparents sont ceux d'un œuf de poule. Sa direction est transversale. La surface est lisse, unie, convexe, sans bosselures apparentes. La peau qui la recouvre ne présente ni œdème, ni douleur inflammatoire, mais elle est parcourue par un réseau veineux à mailles hexagonales, bleuâtre dans la moitié supérieure de la tumeur, noirâtre dans la moitié inférieure, et le plus apparent à ce point. Chaque veinule a le diamètre d'un stylet de trousse. Au toucher, on reconnaît que la tumeur est sous-musculaire, d'une part, parce que l'on saisit à sa surface, non seulement la peau et le tissu cellulaire sous-cutané, mais aussi une couche de muscles ; d'autre part, parce que l'on sent contracter ceux-ci au-dessus de la masse morbide. La tumeur est incompressible et irréductible ; sa consistance est ferme, élastique, comme celle des kystes à parois épaisses ou bridées par des aponévroses. On ne sent plus de fluctuation ni de frémissement hydatique. Matité à la percussion. Pas de gargouillement. Pas de bruits de souffle à l'auscultation. On ne sent, dans l'abdomen, aucun prolongement. Rien dans les ganglions inguino-cruraux. Pas de troubles viscéraux. Etat général très satisfaisant.

1er février 1879. — Chloroforme. A l'aide du bistouri nous faisons, à la surface de la tumeur, une incision verticale longue de 4 centimètres, et comprenant couche par couche, la peau, le tissu cellulaire sous-cutané et l'aponévrose du grand oblique.

Lorsque cette dernière membrane est incisée, nous voyons sous les fibres du muscle amincies et étalées, une poche kystique à parois transparentes, offrant une teinte bleuâtre ; nous l'isolons de toutes parts en nous servant du doigt, de la spatule et du bistouri. Elle ne contracte avec les tissus voisins que des adhérences cellulaires lâches ; elle ne dépasse pas la couche du grand oblique. L'énucléation étant presque terminée, la paroi est tellement mince

qu'elle se rompt et laisse écouler 120 grammes d'un liquide transparent, limpide et clair comme de l'eau de roche, que l'on recueille. Nous achevons l'ablation du kyste, puis nous réunissons les lèvres de la plaie et nous les suturons à l'aide de six fils métalliques isolés ; un petit drain qui sort à la partie déclive de l'incision assurera l'écoulement du liquide. Pansement alcoolisé phéniqué et ouaté compressif.

L'examen microscopique du liquide démontre la présence des crochets caractéristiques des kystes hydatiques. Pas de réaction fébrile. Pas d'accidents consécutifs. On enlève les fils les 4e et 5e jours et on les remplace par des bandelettes de tarlatane collodionées. Réunion par première intention. Les jours suivants le drain donne quelques gouttes de sérosité non purulente. Pas de suppuration. On enlève le drain le 20 février. L'orifice se cicatrise rapidement.

6 mars. Guérison, sortie du malade.

Obs. 21. — *Kyste hydatique dans les muscles de la paroi abdominale.* — Polaillon. *Union médicale*, 1884, 3e s., vol. XXXVII, p. 300.

Le nommé R..., âgé de 16 ans, imprimeur, est né à Paris, qu'il n'a jamais quitté. Aucun antécédent morbide, si ce n'est une chute d'un troisième étage il y a un an, chute qui n'a pas laissé de trace. Un mois après cette chute, il aurait constaté une tumeur ou plutôt une tuméfaction de la fosse iliaque droite. Il n'y a jamais eu de douleurs. Ce n'est que depuis quelques jours qu'il éprouve un peu de gêne.

En juillet 1883, il fait un premier séjour dans mon service de la Pitié. La fosse iliaque droite est le siège d'une tumeur ovoïde, à grand axe parallèle au pli inguinal, non réductible, fluctuante, grosse comme une noix de coco. La peau est absolument saine et mobile ; mais il est impossible de déplacer toute l'épaisseur de la paroi abdominale sur la tumeur. Celle-ci semble située dans l'épaisseur même de la paroi. Le bon état de santé du sujet, l'absence de signe morbide du côté du squelette me fait écarter l'idée d'un abcès par congestion. Notons, enfin, qu'il existe une zone de sonorité très marquée entre la tumeur et le foie, et qu'il n'y a aucun frémissement particulier quand on percute la tumeur. Je m'arrête donc à l'idée d'un kyste, sur la nature duquel je ne peux me prononcer.

Une ponction capillaire avec aspiration est pratiquée. Elle donne issue à un liquide séreux, transparent, un peu jaunâtre, comme de l'urine claire. Au microscope, M. Sapelier, interne du service, y constate quelques globules rouges, quelques globules blancs, pas de crochets, mais un petit lambeau d'une membrane ressemblant à celles des kystes hydatiques.

Quelques jours après la ponction, le malade sort de l'hôpital. Mais le liquide ne tarde pas à se reproduire, et, le 13 août, il revient avec une tumeur aussi volumineuse que précédemment et présentant les mêmes caractères.

Le 22. Une seconde ponction donne issue à un liquide rosé, dans lequel on parvient à découvrir quelques rares crochets.

Il s'agissait donc évidemment, d'un kyste hydatique développé dans les muscles de la paroi abdominale. La poche kystique est évacuée complètement et lavée avec la solution phéniquée au 20e.

Le 24, soir. Céphalalgie; inappétence. T. 38°,6. Pas de douleur au niveau de la fosse iliaque droite.

Les jours suivants la fièvre continue; le kyste suppure, et la suppuration s'accumule dans la poche, qui prend le volume d'une tête de fœtus.

Le 28. Incision avec le bistouri dans l'étendue de 3 centimètres environ.

Issue d'un flot de pus. Lavages phéniqués. Drain. Pansement de Lister. Les lavages phéniqués et les pansements sont renouvelés tous les deux jours. De temps en temps, les lavages ramènent quelques lambeaux de membrane hydatique. Suppuration modérée. Etat général excellent.

Pendant le mois de septembre et la première moitié d'octobre, nous nous étonnons de voir que la cavité ne se ferme pas. Le malade va très bien et se lève toute la journée.

Le 18 octobre, le petit malade est pris subitement de douleurs dans la fosse iliaque et au niveau de l'orifice fistuleux.

Le lendemain, nous trouvons, engagé dans l'orifice fistuleux, une grosse membrane hydatique blanche, épaisse. Si on essaie de la tirer avec des pinces, on la déchire. Mais en comprimant les parois abdominales, je parviens à la faire sortir en totalité; elle est suivie d'un flot de pus épais, verdâtre et fétide. Lavage phéniqué. La membrane expulsée est blanche, épaisse de 2 à 3 millimètres. Elle forme une poche ovoïde dont les dimensions égalent celles d'une tête de fœtus. Elle est constituée par des couches superposées d'une substance transparente, sans structure, lamelliforme, fournissant des membranes minces, analogues à celles que nous avions plusieurs fois constatées dans le liquide des ponctions et des lavages. Sur la face interne de la poche il n'y a aucune trace d'autres kystes hydatiques; cette expulsion fut suivie d'un retrait rapide du foyer purulent.

Le 19 novembre, la cavité est complètement comblée. L'orifice fistuleux est cicatrisé. Il n'y a point de rétraction de la paroi abdominale.

† Obs. 22. — *Kyste hydatique suppuré des muscles de la paroi abdominale antérieure.* — A. Corlieu. *Gazette des hôpitaux.* 1861, p. 150.

Femme de 37 ans, bonne santé habituelle, « se plaignait de douleurs dans l'hypocondre gauche et de mouvement fébrile journalier, présentant les trois stades caractéristiques : frisson, chaleur et sueurs ». Matité dans toute la région splénique qui fait croire à une fièvre intermittente avec augmentation du volume de la rate. Cela dure trois semaines. Insuccès du sulfate de quinine. Région spléni-

que toujours sensible; la percussion révèle une matité qui descend jusqu'à trois travers de doigt au-dessus du pli de l'aine.

A quatre semaines de là, constatation de tous les signes d'une collection purulente simple, sans frémissement hydatique. « Il y avait une tumeur mal circonscrite, paraissant avoir 6 à 8 centim. de diamètre, siégeant dans les muscles mêmes de l'abdomen. Les phénomènes d'intermittence avaient disparu. » Ouverture de cette tumeur qui donne issue à une quantité considérable de pus de bonne nature où nageaient des hydatides du volume d'un œuf de chardonneret. « Il en sortit pendant plus d'un mois. »

Injections dans la poche avec la teinture d'iode. Un suintement séreux persista longtemps et la guérison ne fut obtenue que plusieurs mois après.

Quatre ans après, formation in situ d'une nouvelle collection purulente, mais sans hydatides, développée sans phénomènes appréciables. Elle s'ouvre spontanément. Injections avec teinture d'iode iodée coupée d'eau. Guérison en moins de 2 mois.

† Obs. 23. — *Kyste hydatique du petit oblique de l'abdomen.* — Legrand. *Bulletin général de thérapeutique*, 1860, p. 71.

Prosper S..., 43 ans, concierge, « vint me consulter, le 25 octobre 1854, pour une tumeur du volume d'un gros œuf de poule, de forme ovalaire, située un peu en avant de l'épine iliaque antérieure gauche et ayant son grand diamètre perpendiculaire à l'axe du corps ». Début 3 ou 4 ans, le patient en attribue l'origine à ce qu'il a porté des corps assez pesants sur la hanche. Peau normale ; pas de fluctuation, indolence ; on pense à un lipome. Cautérisations linéaires répétées et application de pâte de Canquoin qui détermine une eschare qui, enlevée le 6 novembre, met à découvert une cavité comprise entre le dédoublement de l'aponévrose du petit oblique, d'où s'écoule « un liquide opalin fourni par un sac membraneux, ouvert par l'action de la cautérisation », il ressemblait à une membrane d'enveloppe de l'œuf, épaissie. Extraction de trois hydatides dont deux très petites. Pansement avec bourdonnets de charpie. Le 20, oblitération complète de la cavité. Le 23, cicatrisation, parfaitement linéaire, Guérison.

Obs. 24. — *Kyste hydatique des parois de l'abdomen.* — Adams. *The Lancet*, 1851, t. I, p. 455.

Henry H..., jeune homme, 20 ans, bonne constitution, se plaint que, depuis 5 ans, il s'est aperçu de la formation d'une tumeur, qui n'est pas douloureuse et s'étend de l'ombilic jusqu'au pubis, en bas, jusqu'aux fausses côtes sur les côtés. Elle est molle et cède à la pression du doigt. Il est difficile de savoir si cette tumeur appartient à la cavité abdominale ou à ses parois, et quelle est la nature du liquide

qu'elle renferme. Une ponction donne issue à un liquide clair, jaune paille. Comme la tumeur n'est pas complètement évacuée, une petite incision transversale, longue de 2 pouces, est faite à travers la peau. Une légère couche musculaire est traversée, et l'on tombe sur un kyste hydatique, qui est soigneusement mais entièrement enlevé.

Le malade guérit rapidement, mais il revient, quelque temps après, porteur d'une tumeur à peu près semblable. Cette fois, le malade est traité par la compression, car il est probable que les muscles abdominaux présentent une certaine dégénérescence fibreuse qui a permis l'introduction du liquide et la formation, pour ainsi dire, d'une hernie ventrale.

La littérature médicale nous fournit encore quelques indications de valeur bien moindre sur des kystes hydatiques qui auraient été observés dans ou sur les muscles de la paroi abdominale. Nous nous contenterons de les mentionner en raison du peu de bénéfice que nous pouvons en tirer.

a. — Leidy (1) parle d'un kyste hydadique trouvé dans les muscles du côté droit de l'abdomen, chez un enfant anglais.

b. — Teewan (2) signale au musée du Collège royal des chirurgiens de Londres, sous le n° 597, un kyste hydatique du muscle droit de l'abdomen.

c. — On trouve mentionné au tableau (*cases of hydatid disease treated during the years* 1867-1869 *inclus. An the Sandhurst hospital*), un cas de kyste hydatique dans les muscles de la paroi abdominale (3).

d. — Holmes (4) dans une note très écourtée s'exprime ainsi : « Ce cas est cité ici, parce qu'il est très rare d'en trouver un semblable, surtout chez un enfant. Je veux parler d'une tumeur hydatique entièrement renfermée dans les muscles abdominaux, quoique très près du foie ».

e. — Giraldès (5) dit qu'il a vu en 1867, « un kyste hydatique de la grosseur d'un œuf de pigeon, placé sur l'un des muscles grands droits de l'abdomen, chez un garçon de dix ans ».

f. — Forget (6) a eu l'occasion d'observer « des kystes hydatiques développés dans l'épaisseur des muscles abdominaux ».

g. — M. Verneuil (7) a trouvé un kyste hydatique du grand droit de l'abdomen, à l'autopsie d'un mouleur en cuivre, âgé de 45 ans.

(1) Leidy. *Synops. of. entozoa*, etc., Philadelphia, 1856, n° 43, cité par Davaine, in op. cit., p. 570.

(2) Teewan. *British and foreign, med. chir. Review*, octobre 1863, p. 501

(3) *Austral. med. jour.*, Melbourne, 1881, p. 431.

(4) Holmes. *The Lancet*, 1867, t. I, p. 391.

(5) Giraldès. *Leçons cliniques sur les maladies chirurgicales des enfants*, Paris, 1869, p. 818.

(6) Forget. *Bulletin de la Société de médecine de Paris*, t. XVIII, 2. s., 1883, p. 250.

(7) Orrillard. Th. de Paris, 1869, p. 10.

h. — Enfin, l'observation de Degner (1) devrait peut-être figurer ici, puisqu'il y est dit : qu'en un point de la cavité qu'occupait le kyste on apercevait les muscles abdominaux, et que le début de la tumeur avait été reconnu douze ans auparavant alors qu'elle était grosse comme un pois et peu douloureuse. Il n'est donc pas irrationnel d'admettre que la tumeur affectait une situation externe par rapport à la cavité abdominale; le professeur Moutet, de Montpellier (2), envisageant le développement de la tumeur pense même « qu'il y a quelque présomption qu'il s'était opéré dans l'épaisseur des muscles ». Mais quelque grande que soit une présomption, elle ne saurait lever les doutes, et quoi qu'il nous en coûte nous ne pouvons nous résigner à en faire formellement un cas musculaire. Au reste, cette observation n'a rien à perdre à ne pas figurer dans notre série, car elle a eu l'heureuse destinée d'être comprise dans les matériaux qui ont servi de base au remarquable travail que M. Moutet a consacré aux kystes hydatiques pré-péritonéaux. A ce propos, on pourrait peut-être nous faire remarquer, que ces kystes, affectant d'étroites connexions avec la face interne de la paroi musculaire antérieure de l'abdomen doivent, en quelque sorte, se rattacher à notre étude. Ce rapprochement nous paraît quelque peu spécieux, si l'on considère que ces tumeurs peuvent très bien s'être développées primitivement dans le fascia sous-péritonéal et n'avoir contracté des adhérences avec les muscles que par contact. Au reste, les rapports multiples et si particuliers, que cette catégorie de kystes hydatiques affectent avec les feuillets du péritoine et généralement les organes splanchniques de cette partie du tronc, impriment à leur pathologie une physionomie si spéciale et si dissemblable que tout rapprochement nous paraît téméraire. Il suffit pour s'en convaincre de consulter le travail de M. Moutet.

C'est en raison des considérations précédentes que nous n'avons pas fait rentrer dans notre série d'observations, les trois faits suivants publiés : le premier par H. Barck (3) et le second par Bryant (4). Enfin le troisième est un cas inédit qui nous a été communiqué par M. le Dr Tuffier et dont il a été parlé incidemment p. 169.

5. — Kystes hydatiques du trapèze.

Obs. 25 (Inédite.) — *Kyste hydatique du trapèze.* — Recueillie et communiquée par M. Francis Villar, interne du service.

La nommée N...X..., âgée de 19 ans, est entrée le 22 septembre 1885 dans le service de M. le professeur Richet, suppléé par M. le Dr Peyrot.

(1) Degner. *Act. nov. cur.*, vol. V, obs. 2, cité par Boyer. *Maladies chirurg.*, t. VI, p. 118.

(2) Moutet. *Des kystes hydatiques des parois abdominales*, Montpellier médical, 1871, t. XXVII, p. 456.

(3) H. Barck. *Deutsch. archiv f. klin. med.*, 1870, t. VII, p. 614.

(4) Bryant. *Guy's Hospital Reports*, 1868, t. XIV, p. 285.

Cette malade n'accuse aucun antécédent pathologique soit héréditaire, soit personnel, et présente toutes les apparences d'une bonne santé.

Il y a 3 ans, elle aurait eu une fièvre typhoïde légère. Réglée depuis 3 ans, la menstruation a toujours été régulière. La malade raconte que depuis 4 ans, elle possède un petit chien, compagnon tellement inséparable, qu'elle lui fait même partager sa couche.

Le 15 septembre 1885, en se coiffant, la malade constate l'existence d'une tumeur dans la région sus-claviculaire gauche. Avant cette constatation, elle n'avait éprouvé ni douleur, ni gêne des mouvements. La malade croit à un effort.

Le 22 septembre, la malade entre à l'hôpital. L'examen de la région cervicale fait reconnaître à la partie postéro-inférieure du creux sus-claviculaire du côté gauche, une tumeur présentant la forme et le volume d'un gros œuf de poule. Cette tumeur part un peu au-dessus du bord postérieur de la clavicule et remonte sur le bord antérieur du muscle trapèze dans l'étendue de 5 centimètres ; elle empiète sur le triangle sus-claviculaire dans l'étendue de 15 millimètres. Examinée attentivement, on reconnaît que la tumeur ne siège pas dans le tissu cellulaire sous-cutané, bien qu'elle soit relativement superficielle.

Cette tumeur, de consistance molle, est le siège d'une fluctuation très manifeste; elle glisse facilement sous la peau qui est normale en ce point. Lorsque le muscle est dans le relâchement, la tumeur est mobile aussi sur les parties profondes, et il semble qu'on peut l'énucléer. Lorsque, au contraire, on fait contracter le trapèze, on reconnaît facilement que la tumeur a perdu, en grande partie, sa mobilité. Cette tumeur est irréductible, indolente et mate à la percussion. L'auscultation n'y décèle rien de particulier. Pas de frémissement hydatique. La tumeur ne détermine aucun trouble fonctionnel. La malade jouit d'une excellente santé.

M. Peyrot diagnostique un kyste hydatique du muscle trapèze. On pratique aussitôt la ponction exploratrice avec la seringue de Pravaz et l'on retire une petite quantité de liquide clair comme de l'eau de roche. L'examen chimique de ce liquide démontre péremptoirement qu'il est de nature hydatique. Le diagnostic est dès lors confirmé, et l'extirpation de la poche kystique décidée.

L'opération est pratiquée le premier octobre. La malade étant endormie sous le chloroforme, M. Peyrot fait directement sur la tumeur, une incision dans l'étendue de 8 centimètres, on tombe sur le kyste qui se présente recouvert par quelques fibres musculaires du trapèze. Ces fibres incisées on dissèque la poche kystique que l'on peut ainsi extirper en totalité.

La grosseur enlevée se présente sous l'aspect d'une poche ovoïde remplie de liquide. On cherche en vain, en secouant la petite masse dans la paume de la main, et en la percutant, le tremblement et le frémissement caractéristique des kystes hydatiques. L'incision de la poche montre la membrane externe très épaissie et dans l'intérieur un liquide trouble. Entre la membrane interne et le kyste adventif existent des traces de suppuration, fait qui pourrait permettre d'accuser la ponction d'avoir déterminé la transformation purulente du contenu de la poche. Les lèvres de la plaie opératoire sont rappro-

chées au moyen de 5 points de suture au catgut ; un tube est placé à la partie inférieure. Iodoforme pulvérisé, gaze iodoformée, ouate hydrophile, ouate ordinaire et bande.

Samedi 3 octobre. Premier pansement; rien à signaler. Même pansement qu'après l'opération.

Lundi 5. Deuxième pansement ; suppuration au niveau du tube. Pansement tous les deux jours.

Vendredi 9. On retire les fils ; il existe une petite collection purulente entre le deuxième et le troisième fil. On désunit.

Mercredi 14. La malade quitte l'hôpital. La plaie est complètement cicatrisée excepté à la partie la plus déclive où siégeait le drain. La plaie bourgeonne en ce point et sera bientôt complètement cicatrisée.

Obs. 26. (Inédite.) — *Kyste hydatique du trapèze.* — Recueillie et communiquée par M. Barraud, interne du service.

P..., Léonie, âgée de 14 ans, entre à l'Hôtel-Dieu, service de M. Tillaux, salle Ste-Marthe, lit n° 1, pour une tumeur située au niveau de la région sus-claviculaire droite. C'est une jeune fille de bonne santé apparente, n'ayant jamais présenté d'engorgement ganglionnaire; aucun antécédent héréditaire, aucune affection personnelle dans sa première enfance.

La tumeur pour laquelle elle vient à l'hôpital date de 6 mois seulement; elle a débuté par une petite grosseur du volume d'une noisette, s'est accrue progressivement sans avoir jamais présenté de phases inflammatoires, sans avoir jamais provoqué la moindre douleur. Actuellement elle offre le volume d'un gros œuf de dinde, est ovoïde, de consistance pâteuse, non fluctuante. La peau est normale à sa surface, non adhérente. Elle siège en arrière du creux sus-claviculaire droit dans lequel elle vient faire saillie, paraît se continuer sous le bord antérieur du trapèze avec lequel elle affecte des rapports intimes. Si, en effet, on fait contracter ce muscle, la tumeur qui reste encore perceptible, devient absolument immobile dans tous les sens.

M. Tillaux repousse l'idée d'un engorgement ganglionnaire en raison du siège de la tumeur; il conclut à un lipome à cause de la consistance molle, non fluctuante, toutefois il fait des réserves basées sur le développement rapide de l'affection.

4 juillet 1887. Incision suivant le grand axe de la tumeur ; dissection couche par couche jusqu'au muscle trapèze dont les fibres recouvrent la petite masse qui est très difficile à énucléer. Après un lavage au sublimé la plaie est drainée et les lèvres suturées. Les suites opératoires ont été très bénignes ; la malade n'a présenté aucun accident et est sortie guérie de l'hôpital au bout de 12 jours.

La tumeur était un kyste hydatique comprenant une tunique adventice à l'intérieur de laquelle se trouvait la membrane hydatique avec son aspect et sa coloration habituelle. Elle renfermait un liquide clair, mais ne contenait aucune vésicule-fille.

A cette observation nous nous permettrons d'ajouter un détail

important pour l'étiologie, et que nous tenons de la petite malade elle-même.

Bien qu'il n'y eût pas de chien à demeure dans la famille de la jeune fille, celle-ci, qui affectionne particulièrement ces animaux, aimait beaucoup à jouer et à s'amuser avec plusieurs chiens qui se trouvaient dans sa maison; elles les flattait, les comblait de caresses et en échange de ces bons procédés se laissait complaisamment lécher la figure et les mains par ces trop peu convenables amis.

Obs. 27. (Inédite.) — *Kyste hydatique du trapèze.* — Recueillie et communiquée par M. Graverry, interne du service.

Le 10 janvier 1887, la jeune Dufour (Thérèse), âgée de 6 ans, est amenée par sa mère à la consultation de M. Després, à l'hôpital de la Charité, pour une petite tumeur du volume d'un œuf de pigeon, siégeant sur le bord externe du muscle trapèze, du côté droit, à sa partie inférieure. Cette enfant aurait eu une fluxion de poitrine? à 15 mois; elle s'enrhume facilement; elle n'a pas fait d'autres maladies. Parents bien portants.

Au commencement d'octobre 1886, il y a trois mois seulement, la mère remarqua qu'il existait, au point que nous avons signalé, une petite tumeur grosse comme une noisette. La mère ne l'avait jamais vue auparavant; elle nous affirme qu'elle n'existait pas. Son apparition ne fut précédée d'aucune douleur et la petite fille n'en souffrait en aucune façon. Un médecin qui fut consulté, presque aussitôt, ordonna des badigeonnages à la teinture d'iode qui ne firent point diminuer le volume de la tumeur.

Quand nous voyons la malade, nous constatons une tumeur, du volume d'un œuf de pigeon, recouverte seulement par les téguments, et paraissant faire hernie à travers le bord externe du muscle trapèze. Elle a une forme ovoïde, à grand axe parallèle au bord du muscle. Elle est rénitente, élastique, mais possède cependant un certain degré de fluctuation. Très mobile sous la peau et sur les parties profondes, elle est fixée par les contractions du muscle trapèze. Cette tumeur est restée stationnaire pendant quelque temps; mais elle s'est accrue tout d'un coup au point d'acquérir le volume que nous lui trouvons aujourd'hui.

A cause de la date de son apparition, on ne peut penser à un kyste congénital.

On ne peut croire non plus à un ganglion suppuré, car la peau qui recouvre n'a pas changé de caractère, elle n'est ni rouge, ni amincie; de plus, il n'y a pas de ganglions habituellement dans cette région. Pour ces deux raisons, M. Després pense qu'il ne peut être question dans ce cas que d'un kyste hydatique. D'ailleurs le siège intra-musculaire de la tumeur le porte à faire ce diagnostic.

Le 15 janvier, M. Després opère la malade. Il fait une incision de 4 à 5 centimètres suivant le bord du trapèze, c'est-à-dire suivant le

grand axe de la tumeur. Il divise les fibres les plus externes du muscle que l'on reconnaît à leur coloration et l'on aperçoit presque aussitôt les parois de la tumeur qui sont un peu vasculaires, de coloration rosée et de transparence assez évidente pour qu'on soit certain qu'elle est de composition liquide. M. Desprès ponctionne alors le kyste avec le bistouri et il s'échappe aussitôt un liquide clair, transparent, presque incolore et ressemblant absolument au liquide des kystes hydatiques. Il nous a été impossible d'en recueillir. Avec le liquide de petites pellicules blanchâtres se sont échappées qui sont probablement des débris d'hydatides. On introduit facilement le doigt dans l'intérieur du kyste dont on suit la face interne qui est lisse et que l'on aperçoit rosée.

M. Desprès, voulant amener la guérison du kyste par la suppuration introduit et laisse pendant quelques minutes, dans l'intérieur du kyste, une boulette de charpie imbibée d'alcool camphré pur. Puis il met un drain, pose au-dessus et au-dessous deux points de suture à la soie, pour diminuer l'étendue de la plaie, qu'il laissera suppurer. Il panse avec des cataplasmes. La petite malade est emmenée chez elle (à Ivry) malgré le froid qu'il fait.

Nous avons vu la mère de la patiente le lundi 24 janvier, neuf jours après l'opération. Elle nous a dit que la petite fille avait eu de la fièvre pendant 5 ou 6 jours et que la suppuration était bien établie.

L'auteur de ce travail a vu lui-même le 31 janvier, la petite malade ramenée à la consultation de M. Desprès, par sa mère. Nous avons pu constater que la petite plaie marchait à grand train vers la cicatrisation complète. Nous avons profité de la circonstance pour nous livrer à une courte enquête sur les causes présumées de la tumeur. Des renseignements obtenus il en résulte qu'aucun traumatisme ne serait intervenu. Tout ce qui nous a paru devoir être retenu, comme point étiologique présumé, c'est que l'enfant buvait de l'eau de Seine.

Obs. 28. — *Kyste hydatique du trapèze.* — Nélaton. *Eléments de pathologie chirurgicale.* Paris, 1854, t. III, p. 382.

« D'autres tumeurs liquides appartiennent à la classe des hydatides; nous avons opéré, il y a quelques jours, une petite fille qui en portait une de cette nature développée dans le bord antérieur du trapèze. »

† Obs. 29. — *Kyste hydatique du trapèze.* — Legrand. *Bulletin général de thérapeutique,* 1860, p. 75.

Mme D..., de Dreux, 22 ans, bonne santé habituelle, tempérament nerveux, se présente avec une tumeur siégeant dans la fosse

sus-épineuse du côté droit, très mobile, sans aucun changement de coloration à la peau et insensible à la pression. Elle a le volume et la forme d'un gros œuf de poule. Elle a débuté, il y a au moins deux ans, sans cause appréciable, et présentait alors la grosseur d'un pois. Depuis, lentement et progressivement elle a acquis le volume actuel avec état stationnaire remontant déjà à quelque temps. Diagnostic : tumeur enkystée, à cause de sa dureté et de sa mobilité.

Après une cautérisation linéaire, l'eschare fendue met à découvert la tumeur, remarquable par la blancheur nacrée de sa membrane qui est ferme, d'une structure finement granulée et absolument insensible. Cette membrane avait contracté des adhérences « d'un aspect fibreux » avec la peau, Deux jours après en voulant fendre une eschare produite par deux cautérisations précédentes, la lancette « pénétra dans une cavité d'où s'échappa un flot d'un gris sale, ressemblant assez bien à du pus », lequel contenait aussi des corpuscules d'un blanc sale qui furent pris pour des échinocoques (?). L'incision prolongée donna issue à deux vésicules globuleuses grisâtres. Pansement avec onguent et cataplasmes.

Huit jours après on reconnut « l'existence d'une cavité pénétrant au milieu des fibres musculaires à une profondeur de 2 à 3 centim., recouverte d'une membrane très fine qui s'insinuait en outre dans toutes les anfractuosités offertes par le tissu musculaire ». De ce moment on commença à cautériser avec le crayon de nitrate d'argent « toute l'étendue du tissu musculaire mis à nu et appartenant au trapèze, toutes les anfractuosités, mais surtout celles pénétrant si profondément dans la substance même du muscle ».

Pansement avec bandelettes agglutinatives, oblitération progressive. Cicatrisation complète et linéaire, un mois après.

Obs. 30. — *Kyste hydatique du trapèze.* — Godefr, Bidloo. *Exercitationum anatomico-chirurgicarum, decades duæ.* Lugd. Batavorum, 1708, p. 14.

Anno 1699, octobris II mo, post iteratas tumoris uniformis, unicoloris, durioris, parvi doloris, magni tamen oneris : erat enim spitamæ dimensionis, ab auris regione usque in posticana superioremque scapulæ dextræ extensi partem, inspectiones atque cum celeb : medico van Leeuwen, dexterrim. Chirurgis van Eyk et Koeks, consultationes, abstuli, Roterodami, viro mercatori, Jacobo van Helmont, statura proceriore et robusta, annorum 32, humero ipsi jam ab sex annis impositam sarcinam, hac methodo.

Dissecui, linea, tumoris parte media, perpendiculari, tria generaliora corporis, manu mea chirurgique van Eyk elevata de tumore velamina; verum eo non prodeunte, membranam musculorum, toti systemati universalem perforavi; sed neque et nunc in conspectum assurgente, musculum trapezium, parte qua ab collt vertebrarum spinis descendit, findere non destiti, obliqué hoc modo pertusis recedentibusque hisce fibris motricibus versus tendinum alligationes,

erumpit mox tumor, qui, dum eum digito liberum ab vicinis sistere molior partibus, ea rumpitur vi, ut ego et adstantes (inter quos quidam Med. studiosi) *ejus latice conspergeremur conspurcaremurque fœdé :* eo partim expulso, immitto vulneri digitum experiorque intus monstra ali, tumores, nempé, latitare intus varios ; comprimo itaque cloacæ ima, prosiliunt ilicò variæ magnitudinis, figuræ et distentionis tumores, quidam soli, quidam connexi inter sese invicem, quidam pellucidi, quidam opaci, as numerum 36 et plures (abstulerat enim mox clauculum discipulus chirurgus quosdam, quorum octo mihi postea tradidit) hisce sepositis, arripio, cui infracti erant separoque de vicinis partibus, multa non sine molestia sanguinisque effusione, sacculum impleoque hiantis magnique vulneris cavam, carpto gypso, consperso prospicioque lateribus labiisque compressulis, ligaturis, verbo, chirurgice. Perlustrato ter quaterve postea vulneris statu, committo ejus curationem, cum medico, chirurgis, qui eâ diligentiâ eâque felicitate rem peregere, ut intra quatuor septimanas domo exierit ; octavâ autem integerrimè extiterit curatus, fruens in hoc usque momentum, ut hujus anni 1707, 7 mo martii mensis, mihi tabellis primò ; deinde sua præsentiâ significavit gratulabundus, valetudine prosperrima.

Ut autem (lect. benev.) tibi satisfiat plenissimê, ex hujus tumoris delineationem Tabulæque Prim : fig. : primæ explicationem, partem hujus jam nunc de corpore producti tumoris exhibentem (totum enim depingere saccum, neque omnes in eo latitantes tumores, necessum reor) turbido partim partimque limpido, multos suo latici liberé innatantes, aut parietibus affixos, comprehendentem tumores hydatides.

Obs. 31. — *Kyste hydatique sous le trapèze.* — J. English. *Wien. med. Presse*, 1867, t. VIII, p. 790.

B. Rudolf, âgé de 13 ans, parfaitement nourri, était affecté, le 11 mai 1867, d'une tumeur sur le côté du cou et sur la naissance de laquelle il ne savait que dire. Il assurait qu'elle n'avait guère que 6 mois d'existence, et elle paraissait s'être rapidement développée. A l'examen attentif, elle avait 2 pouces 1/2 de long, 2 de large et environ 1 1/2 d'épaisseur; elle était située pour la plus grande portion sous la partie antérieure du trapèze gauche, tandis qu'une partie plus petite, par suite de la tension imprimée par le bord antérieur du muscle, était nettement séparée par un sillon de la partie couverte, et s'étendait jusque dans la fosse sus-claviculaire. La surface de la tumeur, excepté le sillon produit par le bord antérieur du trapèze, était parfaitement unie. La consistance de la partie couverte était celle d'un lipome, tandis que la partie libre était beaucoup plus élastique et légèrement fluctuante. On ne pouvait la déplacer, et ne causait pas de douleur spontanée. La peau qui la recouvrait était dans l'état normal, et ne présenta d'inflammation à aucune période du développement de la tumeur. Il fallait donc porter le diagnostic sur une néoplasie, soit lipome, soit kyste. Dans l'extraction qui fut alors entreprise, il fallut, après avoir pratiqué une incision de la

peau parallèlement au bord antérieur du trapèze, pour épargner ce muscle, faire cependant les incisions suivantes à travers les faisceaux musculaires, car, la partie couverte de la néoplasie était trop grosse pour pouvoir être écartée du bord antérieur du muscle. Quand le muscle en fut séparé, immédiatement au-dessous se montra une enveloppe fibreuse d'un blanc bleuâtre ; l'élasticité augmentait toujours, et, par une incision assez profonde, sortit très rapidement un liquide aussi clair que de l'eau, parsemé de flocons blanchâtres, isolés, de sorte qu'il ne fut pas possible de le recueillir assez vite. La poche ainsi ouverte était revêtue d'une membrane blanche, épaisse d'un tiers de pouce et molle, qui put bientôt être détachée de la poche fibreuse qui s'étendait encore plus à l'extérieur, et ne put être enlevée en un seul morceau. Comme l'extraction de la poche fibreuse aurait été difficile à cause de sa grande délicatesse, et n'avait du reste pas d'importance particulière, cette poche fut remplie de charpie pour en obtenir la fermeture par suppuration. L'examen complété ne laissa aucun doute qu'on eût eu affaire à l'échinocoque dont la présence dans cette région est certainement un cas rare, et dont le diagnostic aurait peut-être été possible au moyen d'une exploration pratiquée avec le trocart. Dans la suite, les symptômes de la gangrène se présentèrent bientôt; le patient eût une forte fièvre, la langue sèche et rouge. Il ne put dormir pendant plusieurs jours ; la température de la peau s'éleva à 40°,4 centigrades : le patient s'amaigrit beaucoup. Après la disparition de la gangrène, la guérison reprit son cours normal; la plaie guérit rapidement; le patient se rétablit et fut laissé guéri.

A ces observations, nous joignons, en les mentionnant seulement, les trois faits qui suivent :

a. — De B. B. Cooper (1) qui vit, chez une femme de boulanger, un kyste hydatique sur le côté droit du cou, « profondément situé sous le muscle trapèze ». La malade en attribuait la formation à un coup qu'elle aurait reçu. Tumeur indolore et fluctuante. Ponction : liquide limpide. Hydatides. Evacuation complète. Pas d'autres détails.

b. — De Michon (2) qui observa un kyste hydatique dans la région du dos, sous le trapèze ; il présentait un diagnostic douteux et était tellement dur qne Chassaignac le prit pour une tumeur fibroplastique.

c. — Kofœds, cité par Jonassen, a observé un kyste hydatique sous le trapèze.

6. — Kystes hydatiques des muscles épineux.

† Obs. 32. — *Kyste hydatique du sous-épineux.* — Dolbeau, in thèse Orrillard, Paris, 1869 (Obs. 9).

Le 2 avril 1869 est entré à l'hôpital Beaujon, dans le service de M. Dolbeau, salle Ste-Clotilde, n° 43, la nommée Célestine X...,

(1) B. B. Cooper. *Guy's Hospital Reports*, t. VIII, p. 115, 1851.
(2) Michon. *Gazette des hôpitaux*, 1852, p. 16.

26 ans, domestique. Bien constituée et bonne santé. Dans l'enfance fièvre typhoïde et à 3 ans, brûlure au pied gauche.

« Il y a deux ans, au commencement du mois de mai ou fin avril, à la suite de douleurs qu'elle éprouvait dans l'épaule, elle s'est aperçue qu'elle portait derrière l'épaule gauche, à sa partie supérieure, une grosseur qui était étalée, aplatie, ayant à peu près le volume d'une noix, elle alla alors consulter un médecin qui, après examen constata qu'il existait en cet endroit une petite tumeur, mais qu'il ne fallait pas qu'elle s'en inquiétât.

« Mais depuis ce moment, cette tumeur a toujours été en grossissant et depuis un an environ elle a acquis le volume qu'elle possède actuellement, volume qui gêne la malade ». Douleurs et tumeur augmentant la malade entre à l'hôpital.

Etat actuel. — Tumeur occupant le tiers moyen de l'épaule gauche, formant un relief et une saillie appréciables. Pas de limites précises dans le relâchement des muscles. La peau qui la recouvre est absolument normale et libre de toute adhérence. Dimensions circonférentielles de la tumeur, 14 cent. sur 13 cent. Sa limite supérieure est l'épine de l'omoplate, l'externe répond à la paroi postérieure du creux axillaire; l'interne au bord spinal de l'omoplate, l'inférieure à son angle inférieur. Ces dernières limites sont approximatives. La tumeur est douloureuse à la pression dans sa partie externe. Elle est parfaitement fluctuante.

« Quant, au contraire, on fait contracter les muscles de l'épaule de cette malade, on obtient une différence, les dimensions de la tumeur sont à peu près les mêmes, et la différence est peu grande, on constate ainsi un arc de circonférence de 13 cent. sur 12 cent.; la tumeur est moins aplatie, moins étalée, elle devient par conséquent plus saillante et ferme, le relief est plus considérable, de sorte que ses limites sont plus accentuées et même définies ». La limite supérieure étant toujours l'épine de l'omoplate, les limites interne, externe et inférieure se sont un peu rapprochées du centre de la tumeur, de sorte que celle-ci occupe en somme la bonne moitié supérieure environ de la fosse sous-épineuse.

« Comme on peut le voir, cette tumeur, dans l'état de contraction musculaire est beaucoup plus saillante et manifestement plus fluctuante ».

Le diagnostic oscille entre une lipome, un abcès ossifluent et un kyste hydatique. Pour éclairer le diagnostic une ponction exploratrice est faite le 8 avril ; il sort un liquide qui ressemble à l'eau de roche. Le diagnostic kyste hydatique s'impose.

Le 15. Opération. Chloroformisation, puis incision demi-cruciale sur le milieu de la tumeur pour en faciliter l'énucléation. Dissection attentive de la peau et du tissu cellulaire. « On arrive alors sur le muscle sous-épineux, dont les fibres musculaires sont sous le bistouri. On voit alors la tumeur faisant saillie dans ce muscle, on sacrifie quelques fibres musculaires voulant enlever en totalité cette tumeur, dont la mollesse, par les adhérences qu'elle a avec les fibres musculaires fait craindre une déchirure. On dissèque donc avec précaution la poche qui apparaît, et avec le doigt on finit par énucléer complètement la poche kystique, dont le volume égale celui d'un gros œuf de poule ». Ligature des vaisseaux. Pansement avec char-

pie et alcool. La poche kystique était contenue dans le muscle sous-épineux.

Examen du kyste. — La paroi interne du kyste était tapissée par une membrane qui a toute l'apparence du blanc d'œuf cuit. Les parois du kyste sont épaisses et fibreuses. Liquide caractéristique. Pansements à l'alcool. La guérison s'effectue sans entraves, elle est complète le 16 juin. Exeat.

Obs. 33. — *Kyste hydatique du muscle sus-épineux.* — Bourel-Roncière. Thèse de Paris, 1884 (Obs. 3).

Peaucelier (Augustine), 21 ans, entre à l'Hôtel-Dieu, salle Notre-Dame, n° 12, le 11 septembre 1883, dans le service du professeur Richet, suppléé par le Dr Peyrot. Cette jeune femme présente tous les caractères extérieurs d'une parfaite santé. Elle entre à l'hôpital pour se faire traiter d'une tumeur qu'elle porte au niveau de l'épaule gauche, dans la région sus-épineuse.

Cette production aurait débuté sans cause connue, il y a plus de 4 mois, car déjà à cette époque la malade s'apercevait de son existence; on reconnait par le palper, dans le point signalé, la présence d'une grosseur du volume d'une noix environ. Pas de traumatisme dans la région, si ce n'est dans la première enfance (luxation ?).

Au moment où on l'examine, la tumeur dessine dans la région sus-épineuse une élévation hémisphérique sans changement de couleur à la peau. Par la palpation, on acquiert la notion d'un corps arrondi sans lobulation d'aucune sorte, du volume d'une grosse pomme. On hésite un moment à se prononcer sur l'existence de la fluctuation, mais après un examen attentif, ce caractère est décidément reconnu. La tumeur occupe la fosse sus-épineuse, et s'avance jusqu'à la limite sus-claviculaire. Elle est manifestement placée sous le trapèze. En effet, la contraction de ce muscle la fixe, et son bord antéro-interne est nettement senti au-devant d'elle. Aucun point douloureux ni sur la tumeur, ni à son pourtour. En présence de ces caractères, M. Peyrot pose le diagnostic de kyste hydatique ou d'abcès froid de la région sus-épineuse. L'état de santé de la malade, l'absence de toute douleur dans le voisinage de la tumeur le pousse à regarder la dernière hypothèse comme la moins probable. Une ponction exploratrice faite avec une seringue de Pravaz fournit le liquide caractéristique du kyste hydatique.

20 septembre. La malade est opérée de la façon suivante : Incision sur la tumeur, section du trapèze. On découvre l'aponévrose sus-épineuse. Incision de cette aponévrose et du muscle sus-épineux. La tumeur paraît logée dans ce dernier; il n'y a pas d'épaisse enveloppe fibreuse indurée autour d'elle. Après l'ouverture du kyste, issue d'une grande quantité de poches secondaires. Le doigt introduit dans l'ouverture montre que la cavité se prolonge en avant sous le deltoïde plus loin qu'on ne le supposait. En dehors, elle s'étend au-dessous de l'acromion et envoie un diverticule sous la partie postérieure du deltoïde, M. Peyrot dirige dans cette direction un gros trocart courbe qu'il fait ressortir à la partie

la plus déclive de ce prolongement et installe un tube à drainage qui va d'une ouverture à l'autre. Pansement de Lister.

La guérison a été obtenue en cinq semaines sans incidents notables; à deux reprises différentes le tube s'est trouvé oblitéré par de petites poches secondaires évacuées tardivement, d'où rétention du pus et élévation de la température jusqu'à 39°. Mais en fin de compte la guérison complète a été obtenue au bout de six semaines. L'articulation de l'épaule est restée parfaitement libre.

Quatre mois après sa sortie de l'Hôtel-Dieu, la malade s'est présentée de nouveau à notre observation (février 1884). Elle se plaint d'un craquement de l'épaule, craquement sous-deltoïdien. Les mouvements s'exécutent bien malgré tout; il n'y a pas d'atrophie de l'épaule.

Obs. 34. — *Kyste hydatique du sous-épineux et du sous-scapulaire.* — Andral. *Précis d'anatomie pathologique.* 1829, t. I, p. 516.

Un homme entra à la Charité, portant au niveau de l'une des omoplates une tumeur dont le diagnostic paraissait assez obscur. De cette tumeur il sortit un grand nombre d'acéphalocystes. Le malade ayant succombé, on trouva un paquet de ces entozoaires logé dans la fosse sous-épineuse, et un autre dans la fosse sous-scapulaire; ces deux paquets communiquaient ensemble par un trou pratiqué dans l'épaisseur même du scapulum, non loin de son épine.

Au rapport de Cruveilhier (1) cette tumeur fut incisée et le malade succomba aux suites de l'opération.

A titre documentaire seulement, nous citons, après les trois observations précédentes, trois cas, appartenant à Jonas Jonassen (2), qui, faute d'une précision suffisante, nous laissent incertain sur leur siège réel.

a. — M. J... 45 ans, femme mariée, d'abord douleurs dans l'épaule droite puis, quelque temps après, découverte d'une tumeur sur l'omoplate. Croissance continue de la grosseur et des douleurs, celles-ci irradient dans le bras droit. « Tumeur ovale, du volume d'un œuf d'oie, dans la région sous-épineuse, bien limitée, assez résistante. Peau normale, fluctuation insensible, pas de frémissement. La ponction exploratrice donne issue à une pinte et demie de sérosité claire qui contient une grande quantité de scolex, et ne se coagule pas par la chaleur. »

« Le lendemain, grande incision avec issue de vésicules rompues, et de sérosité claire. *Le kyste paraît assez profond.* Les jours suivants, suppuration régulière avec issue de quelques vésicules isolées. Six jours plus tard, issue de la vésicule-mère à la suite de quoi l'écoulement diminua et la malade sortit guérie. » (Obs. LXIX, p. 250.)

(1) Art. *Acéphalocystes*, p. 267.

(2) Jonas Jonassen. *Ekinokoksygdommen, belyst ved Islandske lægers erfaring.* Kjöbenhavn, 1882.

b. — G. G..., 45 ans, paysan. Douleurs dans l'épaule droite, pendant 44 jours, puis découverte d'une tumeur du volume d'un œuf de poule, dans la région sous-épineuse droite. Accroissement de la tumeur et des douleurs qui, plus violentes, irradient dans la moitié droite de la poitrine.

Etat actuel.— Tumeur du volume d'un œuf d'oie, ronde bien limitée, recouverte par une peau normale qui glisse avec facilité ; tumeur tendue, insensiblement fluctuante, peu sensible à la pression. Pas de frémissement. Incision ; issue régulière de pus, qui renferme une grande quantité de vésicules-filles, en partie rompues, en partie renfermant de la sérosité claire. Au bout d'un mois l'incision est complètement guérie. (Obs. LXVII, p. 249.)

c. — O. H..., 52 ans, femme mariée. Début 5 ans, d'une tumeur à développement régulier sans gêne. Souvent sensation de pression entre les deux omoplates. Notable développement depuis l'année dernière, accompagné de souffrances et gêne dans les mouvements du bras. La malade ne pouvait se coucher sur le dos depuis plusieurs années.

Etat actuel.— Dans la région interscapulaire, tumeur arrondie, légèrement proéminente, du volume d'une tête de petit enfant. Peau normale et mobile à la surface. « Les limites en sont insensibles, elle est tendue, résistante, peu mobile, insensiblement fluctuante, peu sensible à la pression. Matité ligneuse à la percussion. Pas de frémissement. »

« Incision avec issue de pus contenant une grande quantité de vésicules-filles intactes ou rompues. Le kyste est placé très profondément. L'évacuation se fait lentement parce que le conduit formé par l'incision a de la tendance à se réunir. Guérie après trois mois. » (Obs. LXXII, p. 251.)

d. — Enfin, nous mentionnons en dernier lieu qu'à *the Braidwood hospital* (1), on a observé une femme qui était porteur de plusieurs kystes hydatiques dont l'un deux siégeait dans le muscle sous-scapulaire.

7α. — Kyste hydatique du grand dorsal.

Obs. 35 (en partie inédite). — *Kyste hydatique du grand dorsal.* — Le Bec. *Gazette des hôpitaux,* 1886, p. 768.

Mme L..., 24 ans, se présente à la consultation de l'hôpital Saint-Joseph, le 15 octobre 1885. Elle se plaint d'une tumeur plus gênante que douloureuse située sur l'omoplate gauche et qui serait survenue presque subitement.

Cette femme était prête d'accoucher, il y a cinq mois, lorsqu'en prenant un bain elle s'aperçut de la tumeur. Jusque-là, elle n'avait

(1) *Austral. med. journ.* Melbourne, 1882, p. 108-117.

rien senti, et la masse n'était que fort peu inférieure en volume à ce qu'elle est actuellement.

On constate une tumeur, presque du volume du poing d'un adulte, située sur la partie inférieure du scapulum. Elle commence à trois travers de doigt au-dessous de l'épine de l'omoplate, et descend un peu vers la ligne axillaire, jusqu'à quatre doigts au-dessous du creux de l'aisselle. Elle a une forme un peu allongée dans le sens horizontal et elle a dans ce sens presque 10 centimètres de long. La saillie qu'elle forme est considérable, et elle paraît vaguement présenter un sillon vertical, vers sa partie médiane.

En la palpant, on reconnaît qu'elle est très résistante. Elle offre de la résistance, plutôt qu'une véritable fluctuation ; il n'y a qu'un point fort limité en haut, où la tumeur se laisse un peu déprimer. C'est une sensation intermédiaire à la fluctuation fausse d'un lipome, et à la dureté d'un fibrome. La masse est mobile sur les parties profondes, et la peau glisse facilement à sa surface.

En faisant contracter le muscle grand dorsal, on voit que la tumeur se fixe et qu'elle acquiert une grande dureté. Quand le muscle est dans le relâchement, la tumeur est facile à déplacer dans le sens transversal, mais à peine dans le sens vertical. Toute cette exploration se fait facilement sans éveiller de douleurs. La malade ne se plaint que pendant les contractions violentes du muscle grand dorsal.

Le siège de cette tumeur est assez facile à préciser, en raison de sa grande mobilité, il est évident qu'elle n'est pas adhérente au squelette. Elle n'est pas davantage placée entre la peau et les muscles, puisqu'elle se fixe pendant leur contraction. Elle est évidemment en relation avec le système musculaire, placée sur le bord externe du grand dorsal, qui se tend sous la peau au moment de sa contraction.

La dureté de la tumeur nous a fait hésiter entre une tumeur solide, un fibrome ou fibro-lipome et une tumeur liquide très tendue. Dans ce dernier cas, l'absence de douleur et le défaut de relation avec le squelette faisait rejeter l'idée d'un abcès froid, pour penser à un kyste. Or, comme la situation dans le tissu du muscle grand dorsal nous paraissait nette, nous fûmes porté à penser non à un kyste séreux, mais à un kyste hydatique, sans toutefois rien affirmer avant une ponction exploratrice. Elle fut faite séance tenante avec une aiguille de Pravaz, et je fis sortir environ 50 à 60 grammes d'un liquide clair comme de l'eau de roche. La malade ne ressentit aucune douleur. A deux reprises le liquide cessa de couler ; je sentis nettement que l'aiguille heurtait quelque chose de mou, je la déplaçai et le liquide coula de nouveau. Je pense que la pointe de l'aiguille fut rencontrée par la paroi kystique ou même par quelque vésicule hydatique flottante.

J'examinai le liquide au microscope, je ne pus y retrouver les crochets caractéristiques, mais je rencontrai des débris blanchâtres d'une membrane très ténue qui nous présenta sur son bord les stries parallèles et régulières, et la transparence des membranes hydatides. Notre diagnostic fut ainsi confirmé.

19 octobre. La malade revient. Elle a un peu souffert. Le kyste s'est rempli de nouveau, et il détermine une sensation de tension très gênante. Une nouvelle ponction est faite avec l'aiguille de Pravaz, et je retire un liquide moins clair et de teinte verdâtre. La petite canule

s'est bouchée plusieurs fois. Le liquide, examiné au microscope, contient quelques globules de pus, de nombreuses granulations graisseuses et quelques globules rouges.

26 octobre. La malade revient. Le kyste a grossi de nouveau, il est un peu douloureux, mais la malade n'y ressent pas de battements. La peau n'est pas rouge ; il n'y a pas d'appareil fébrile. En présence de cette reproduction rapide, je diagnostique une transformation purulente, ce que nous démontre une ponction aspiratrice, qui amène 40 grammes de pus verdâtre environ. La malade accepte une ouverture large. Elle devait revenir le lendemain, mais elle n'a pas reparu. Il est à présumer que l'abcès a été ouvert et traité comme un abcès vulgaire.

M. le Dr Le Bec a bien voulu nous donner sur sa malade, qu'il a revue depuis, les renseignements complémentaires suivants :

SUITE (inédite) de l'observation précédente.

Mme X... est revenue en août 1886. La tumeur n'avait pas sensiblement augmenté de volume, et n'était que peu douloureuse.

Opération. — Incision verticale de la peau qui met à nu le kyste d'une teinte grisâtre. En voulant le disséquer je le crève, et il s'écoule un liquide purulent, épais, contenant quelques poches hydatiques, dont une assez volumineuse. La dissection du kyste fut longue et laborieuse, parce que le kyste était extrêmement adhérent aux fibres musculaires, dont quelques-unes furent enlevées avec le kyste.

La poche était épaisse et avait la consistance du parchemin mouillé. Suture et drainage. La malade retourna chez elle, et vint se faire panser. Elle guérit complètement, après quelques accidents dus à une inflammation locale qui se termina par un abcès.

La malade a été revue au bout de trois mois parfaitement guérie.

7 β, — Kystes hydatiques du grand dentelé.

OBS. 36. — *Kyste hydatique du grand dentelé.* — VELPEAU. *Gazette des hôpitaux*, 1857, p. 397.

Victorine Renault, jeune fille de vingt-deux ans, bonnetière, entre le 7 juillet 1857 dans le service de M. Velpeau (salle Ste-Catherine, no 8). Elle éprouve depuis six mois dans le côté droit de la poitrine, au-dessous de la région axillaire, des douleurs vagues et passagères, séparées quelquefois par plusieurs jours d'intervalle, se montrant de temps à autre plus aiguës, au point de devenir de véritables élancements qui se propagent jusque vers la mamelle correspon-

dante en suivant à peu près la direction des espaces intercostaux. Cependant il n'y a que trois ou quatre jours, dit-elle, qu'elle s'est aperçue, en portant la main dans cette région, de la présence d'une petite tumeur, qu'il nous est en effet très facile de constater. Son siège est immédiatement en avant du bord axillaire de l'omoplate et à peu près à la hauteur du mamelon; elle est à peine appréciable à la vue, car elle ne fait presque aucun relief à l'extérieur; au toucher, on reconnaît qu'elle est mobile, à la manière d'un ganglion, sous une couche assez épaisse de parties molles, que sa forme est ovoïde, son volume comparable à celui d'un œuf de pigeon, sa surface égale et régulière, sa consistance ferme comme celle d'un tissu fibreux, et qu'elle ne présente ni fluctuation, ni élasticité appréciable. Par la pression, on n'y détermine aucune douleur, et cependant on est naturellement conduit à attribuer à sa présence celles que la malade éprouve de temps à autre, car on ne trouve ni dans le sein, ni dans les parties voisines, rien qui puisse en donner une autre explication.

Cette jeune fille est d'une bonne santé, du reste, et n'a jamais eu d'affection ayant quelque rapport avec celle qu'elle porte aujourd'hui; cependant nous avons appris depuis l'opération qu'elle était sujette, dans son enfance, aux affections vermineuses; qu'elle a rendu souvent alors et même encore, il y a deux ans, une grande quantité de vers lombrics soit par les selles, soit par le vomissement. La tumeur ne présentait pas de caractères assez tranchés pour asseoir un diagnostic précis; aussi M. Velpeau se contenta-t-il d'émettre l'idée qu'il s'agissait d'une tumeur concrète, et très probablement d'une tumeur fibreuse ou adénoïde, ou fibro-plastique, ou peut-être d'une tumeur tuberculeuse dont il était prudent de pratiquer l'extirpation, sans rejeter pourtant complètement la possibilité d'un petit abcès froid symptomatique, à parois épaissies; car la tumeur paraissait annexée profondément à une sorte de pédicule dirigé vers les côtes.

Le 15 juillet, M. Velpeau procède à l'extirpation de la tumeur à l'aide d'une incision transversale de 7 à 8 centimètres. La tumeur accrochée à l'aide d'une érigne, s'affaissa en grande partie pendant que l'on cherchait à l'isoler par une dissection assez pénible. Située sous le bord interne du grand dorsal et sous les faisceaux contigus du grand dentelé, on fut obligé d'exciser une partie de ces muscles pour l'enlever complètement. La plaie anfractueuse et profonde ne fut réunie que vers ses extrémités à l'aide de quelques serres fines, et pansée simplement. Cependant la réunion se fit à la surface et l'on fut obligé de la détruire avec le doigt dès le deuxième jour, et d'appliquer des cataplasmes pour remédier à la douleur et à la réaction fébrile que déterminait la rétention des liquides. A partir de ce moment, la cicatrisation marcha régulièrement. Le 8 août elle était complète et la malade quitta l'hôpital parfaitement guérie.

Description de la pièce. — La tumeur singulièrement affaissée après l'opération, ainsi que je l'ai dit, se trouve fixée à la face profonde de la portion excisée du grand dentelé. Son aspect blanchâtre, son état flétri, permettent de reconnaître au premier coup d'œil qu'il s'agit d'une tumeur hydatique, et par une dissection attentive, il est

aisé de s'assurer qu'elle affecte avec le muscle lui-même des rapports intimes. Elle se trouve constituée à l'extérieur par un kyste fibreux, à parois très minces et transparentes, adhérent par sa moitié externe aux fibres musculaires qui prennent ainsi à sa surface des points d'implantation, et paraissent avoir été écartées les unes des autres par le développement progressif de la tumeur. Ce kyste à vrai dire n'est plus renfermé aujourd'hui dans l'épaisseur du muscle; puisqu'il fait presque entièrement saillie à sa face interne; mais son adhérence intime par une grande quantité de sa surface ne permet guère de douter qu'il n'y ait pris sa naissance. Sa cavité, qui pourrait à peine contenir une petite noix, est lisse, régulière et se trouve entièrement remplie par l'hydatide qu'on apercevait déjà par transparence, et qui se trouve si bien caractérisée par ses parois stratifiées, blanches, épaisses, friables, élastiques, tremblotantes, tout à fait comparables à de l'albumine cuite et constituées au microscope par une substance amorphe finement granuleuse.

C'est une hydatide solitaire qui se trouve un peu dénaturée dans sa forme; car pendant l'opération, elle a été fractionnée en deux moitiés hémisphériques dont les bords sont recoquillés en vertu de leur extrême élasticité, et le liquide a été évacué par le fait de la rupture. A la surface interne de cette poche hydatique, on ne remarque aucun de ces corpuscules analogues à de petits grains de semoule que l'on constate habituellement dans les hydatides du foie, et qui représentent autant d'échinocoques.

On ne retrouve non plus au microscope aucun vestige de ces entozoaires dans le peu de liquide que l'on s'efforce de recueillir.

Obs. 37. — *Kyste hydatique du grand dentelé.* — Polaillon, in Thèse Audiat, Paris, 1886, p. 66.

Saudrais, Victorine, âgée de 19 ans, giletière. Entrée le 16 mars 1886, salle Gerdy, n° 11. Pas d'antécédents héréditaires. N'a jamais été malade, pas de strume, pas de syphilis. A toujours été réglée régulièrement depuis sa première menstruation qui remonte à l'âge de 13 ans.

Il y a deux ans, la malade s'est aperçue, un soir en se déshabillant, qu'elle portait sur la ligne axillaire, à gauche, une grosseur du volume d'une noisette. Cette tumeur n'était pas douloureuse spontanément, mais le devenait sous la pression du corset. Elle a grossi progressivement. Au dire de la malade, la tumeur aurait évolué beaucoup plus rapidement depuis un an, tandis qu'elle n'aurait que fort peu augmenté pendant la première année.

Actuellement pas de douleurs spontanées, quelques-unes légères à la pression. La peau n'a pas changé de coloration au niveau de la tumeur. Son diamètre vertical, parallèle à la ligne axillaire, mesure 13 centimètres. Son diamètre transversal et perpendiculaire à cette ligne en mesure 14. La circonférence de la tumeur mesure environ 40 centimètres. Elle est mate, fluctuante, transparente, sans frémissement hydatique. Elle est mobile sur les parties profondes, mais si

l'on fait contracter les muscles de la paroi thoracique, le grand dentelé en particulier, la tumeur devient plus fixe. Rien dans l'aisselle ni dans le sein gauche. Il n'y a jamais eu de douleurs au niveau de la colonne vertébrale, ni au niveau du point où la grosseur s'est développée.

On fait le 26 mars une première ponction qui donne issue à un liquide clair comme de l'eau de roche, 300 grammes environ, présentant tous les caractères du liquide des kystes hydatiques. Cependant, l'examen du liquide au microscope ne montre pas de crochets.

Une deuxième ponction faite le 9 avril, laisse écouler un liquide jaunâtre (150 grammes environ), contenant une très grande quantité d'albumine, ce qui indique la mort des hydatides. Injection dans la poche d'une certaine quantité d'eau phéniquée au 1/20. Pas la moindre inflammation après les deux ponctions ; pas de fièvre. Après la deuxième ponction le volume de la tumeur reste stationnaire.

Le 23 avril, *opération*. Dissection et extirpation du kyste qui présente l'apparence foliacée caractéristique. Chloroforme, sutures, pansement de Lister, drainage, légère compression avec du coton antiseptique. Le soir de l'opération le pansement est traversé par une sérosité sanguinolente. Un peu de suppuration.

La malade sort le 6 mai ; il ne reste plus qu'une petite plaie de un centimètre environ et très superficielle. La malade n'a eu qu'un peu de fièvre le deuxième et le troisième jours qui ont suivi l'opération. La température s'est maintenue entre 38°,5 et 39°. Le quatrième jour après l'opération, la température est redevenue normale et n'a pas cessé de l'être jusqu'à la sortie.

8. — Kystes hydatiques des muscles dorsaux.

Obs. 38 (Inédite). — *Kyste hydatique de la région dorsale.* — Gracieusement communiquée par M. le Dr Decès, professeur à l'Ecole de médecine de Reims.

Gouj..., Marie, 17 ans, domestique de culture, entre le 20 juin 1887, dans le service de clinique chirurgicale de M. Decès, à l'Hôtel-Dieu de Reims. Antécédents héréditaires et personnels nuls.

Il y a trois mois la malade s'aperçut pour la première fois de la présence, dans le dos, d'une grosseur qui avait à ce moment-là les dimensions d'une noix. Depuis, elle s'accrut rapidement, sans douleur, ne provoquant qu'un peu de gêne dans les mouvements, et sous les vêtements.

Actuellement, on observe dans la région dorsale, au niveau du tiers moyen du thorax et à gauche, une saillie anormale et très notable de la région, qui représente le volume du poing environ.

Elle siège très près de la colonne spinale, répondant assez exactement à la gouttière vertébrale. Elle est limitée en dedans par cette partie de la colonne osseuse qui est comprise entre la 3e et la 7e ver-

tèbre dorsale ; en dehors par le bord spinal et l'angle inférieur de l'omoplate. La tumeur ovoïde, paraît largement implantée. La palpation exercée avec un soin minutieux y décèle une fluctuation douteuse ; mais le liquide semble très comprimé et le kyste ne possède qu'une mobilité douteuse sur les parties sous-jacentes. La peau a conservé sa coloration et sa température normales. Elle est peu mobilisable sur la tumeur, en raison de la tension à laquelle elle est soumise. On constate l'absence de douleur et de tout signe inflammatoire. Pas de frémissement hydatique.

La colonne vertébrale explorée avec soin ne révèle aucune lésion osseuse avancée, mais un point douloureux au niveau de la première vertèbre dorsale, la fluctuation et l'état lymphatique du sujet font penser à un abcès par congestion ayant pour point de départ la tuberculose d'une portion du rachis. Une ponction préalable n'est pas jugée nécessaire, le traitement devant être chirurgical quel que soit le contenu du kyste.

22 juin, *opération.* — Chloroformisation. Les téguments sont incisés crucialement, au bistouri. Puis division couche par couche des plans aponévrotiques et des faisceaux musculaires du trapèze et du grand dorsal. En sectionnant les fibres de ce dernier, on tombe sur un kyste qui est ouvert, d'un coup de lame, et donne issue à un liquide séreux et limpide qui entraîne avec lui une grande quantité d'hydatides variant du volume d'un petit pois à celui d'une noisette ; le tout était contenu dans une vaste poche développée dans l'épaisseur de la masse musculaire vertébrale.

La plaie est régularisée à l'aide des ciseaux. Lavages phéniqués ; on suture la peau au crin de Florence, sans sutures profondes. Un drain est disposé à la partie la plus déclive.

Pansement antiseptique au coton et à l'iodoforme. Renouvelé 8 jours après. Réunion immédiate. Suppression du drain. Apyrexie constante. Exeat le 16 juillet. Cicatrice linéaire.

Obs. 39. — *Kyste hydatique de la région dorsale.* — Poulet, in Thèse Audiat, Paris, 1886, p. 68.

Le 20 février 1886, je fus prié par mon collègue Lubanski de voir Mme X... qui présentait une affection chirurgicale un peu insolite. La malade, âgée de 36 ans environ, d'une bonne constitution, quoique un peu lymphatique et débilitée, éprouve depuis 8 ou 10 jours une douleur sourde dans la partie droite du dos, entre la colonne vertébrale et le bord spinal de l'omoplate. Peu à peu il s'est développé en ce point une tumeur assez large sur laquelle on a fait sans aucun succès des applications de teinture d'iode. La veille, M Lubanski ayant cru reconnaître de la fluctuation, fit une ponction aspiratrice avec une aiguille fine. Il ne s'écoula rien par l'orifice du trocart.

L'examen de la tumeur me conduisit à penser qu'il s'agissait d'une collection liquide, fluctuante, rénitente, froide, périthoracique, indépendante de l'omoplate, large comme la main, située profondément sur les côtes et peut être liée à un foyer d'ostéite des dernières ver-

tèbres cervicales ou des premiers arcs costaux. En somme, il s'agissait pour moi d'un abcès froid caséeux, simple ou ossifluent qui devait être vidé, curé et convenablement drainé. J'émis l'idée d'un kyste hydatique, d'un lipome, mais je crus devoir écarter ces hypothèses; les kystes hydatiques sont rares ; les lipomes, plus communs sont beaucoup moins douloureux.

Le mardi 22 février, après anesthésie, je m'assurai par une ponction à l'aide d'un trocart ordinaire de la nature du contenu. Il s'écoula lentement par la canule quelques gouttes d'un pus épais, glaireux filant, mal lié, tombant goutte à goutte par intervalles : ma perplexité fut grande, mais comme il y avait du pus, je n'hésitai pas à fendre largement la peau, les aponévroses, le trapèze, le rhomboïde. On arriva ainsi sur une poche dont l'ouverture donna issue à un flot de pus contenant des hydatides grosses comme des grains de raisin. Il y en avait plus de soixante variant entre un pois et une bille. Ainsi s'expliquait le résultat négatif des ponctions.

La poche fut vidée avec soin, grattée énergiquement avec la curette tranchante, nettoyée aussi rigoureusement que possible ; puis elle fut lavée avec la solution phéniquée à 5 0/0. L'hémorrhagie en nappe fut assez abondante ; une seule ligature à la soie phéniquée dut être placée sur une artériole béante. La plaie est saupoudrée avec de l'iodoforme, et réunie par sept points de suture au fil d'argent. Drainage de la cavité. Pansement de Lister.

L'opération a été bien supportée ; il survint cependant quelques malaises dans la journée du 22 février, imputables au chloroforme. Les suites ont été absolument simples ; jamais la température n'a atteint 38°. Le tube à drainage et les fils ont été enlevés le 25 et le 26 février. Moins de huit jours après l'opération, la réunion était complète et la malade se levait, s'habillait seule et pouvait vaquer à ses occupations. Actuellement, cinq mois après l'opération, la guérison se maintient et il n'y a pas de récidive.

† Obs. 40.— *Kystes hydatiques de la région dorsale.* — T. Panat. *Union médicale*, Paris, 1858, t. XII, p. 245.

Grimard (Jeanne), 62 ans, entre le 5 février 1858, salle St-Charles, n° 14, dans le service de Laugier pour une tumeur dans le dos.

Antécédents. Affections vermineuses dans l'enfance. A 40 ans, apparition dans le dos d'une tumeur grosse comme une noisette qui en 20 ans acquit le volume des deux poings, dont elle fut opérée par Huguier à l'hôpital Beaujon. A sa sortie, « la malade se croyait déjà délivrée de toute espèce de tumeur, quand elle vit apparaître au dos, et successivement une première, puis une seconde, et une troisième tumeur situées à droite, et comme étagées les unes au-dessus des autres, depuis l'angle de l'omoplate jusqu'à la dernière côte, conséquemment près de la tumeur anciennement existante, bien qu'à une certaine distance d'elle. »

Depuis deux ans que ces nouvelles tumeurs ont apparu, accroissement constant sans altération de la santé, malgré une pneumonie intercurrente dont elle a bien guéri.

Etat actuel.—« Les trois tumeurs n'ont pas toutes le même volume : celle qui est située le plus bas, et qui est en même temps la plus ancienne et la plus grosse, offre le volume du poing ou à peu près ; la plus élevée et qui est la seconde en âge, égale le volume d'un œuf de poule; enfin la plus petite située dans un point intermédiaire et un peu au dehors des précédentes, n'est pas plus grosse qu'une petite noix. »

« Toutes offrent une fluctuation évidente bien que profonde. » Nulle transparence, nul frémissement vibratoire, bien qu'il eût été recherché avec le plus grand soin, par Laugier.

« Par la palpation, on sent facilement la grande épaisseur des parois de ces kystes qui offrent çà et là des noyaux durs qui pourraient donner le change, si l'on n'était pas suffisamment averti sur la véritable nature de la tumeur à laquelle on a affaire. Toutes sont arrondies, lisses à la surface, peu saillantes, et semblent fixées aux parties profondes sur lesquelles elles s'appuient par une base très-large nullement pédiculée. »

« Les téguments vis-à-vis chaque tumeur, sont sains, épais, sans changement de coloration, et glissent parfaitement sur elles. »

Absence de douleur spontanée ou à la pression.

Etat général excellent. Rien au foie ni aux poumons.

« Avec ces signes, à quoi il faut ajouter la marche relativement longue de la maladie, M. le professeur Laugier n'a pas hésité un seul instant de déclarer qu'on avait affaire à des kystes hydatiques sous-aponévrotiques, situés très probablement dans l'épaisseur des muscles sacro-lombaires et long dorsal, et que dès lors l'incision des kystes était ce qu'il y avait de mieux à faire dans ce cas particulier »; on convient de n'ouvrir qu'un kyste à la fois.

11 février. Large incision sur la plus grosse des tumeurs : issue d'une quarantaine d'hydatides variables pour le volume entre un petit pois et une noix, « ajoutons que toutes ces poches contiguës les unes aux autres, n'étaient séparées par aucun liquide dans lequel elles nageaient comme cela s'observe parfois ». L'exploration digitale de la cavité kystique permet de reconnaître « une foule de prolongements en cœcums, s'ouvrant dans la grande cavité centrale, à la manière des acini des glandes en grappe les plus simples.

« Le même mode d'exploration a permis d'établir, en plus, que tous ces prolongements, ainsi que le corps du kyste lui-même, avaient comme siège le tissu musculaire, ce qui est venu confirmer l'opinion émise à cet égard par M. Laugier avant l'opération. »

Injection iodée, diluée à la moitié. La plaie donne quelques heures après un peu de sang, répression de l'hémorrhagie par un tamponnement avec de la charpie et légère constriction circulaire.

Les jours suivants état local et général satisfaisants, écoulement séro-purulent. Deux jours après, menace d'un érysipèle réprimé par l'émétique. Pansement à plat recouvrant une mèche placée dans le foyer. Cicatrisation complète le 28 du même mois.

Le 3 mars, ouverture, par incision large, du plus volumineux des deux kystes qui contenait deux hydatides de la grosseur d'un grain de raisin. Pour la plus petite on se contenta d'une simple ponction, avec la pointe du bistouri, qui donna issue à une très petite quantité de liquide incolore, mais à aucune hydatide. Injection dans les poches avec teinture d'iode.

Les trois jours suivants : léger accès fébrile ; malgré cela à cette époque la ponction faite au petit kyste était déjà cicatrisée.

« Le 10 mars, la fièvre avait diminué. En pressant sur le kyste, il en est sorti avec le pus, trois petites poches hydatiques parfaitement conservées et de la grosseur d'un pois pour chacune. »

Nouvelle injection iodée dans le kyste. Mèche et pansement simple. La plaie se cicatrise petit à petit.

Le 30 mars, la cicatrisation est complète.

† Obs. 41. — *Kyste hydatique de la région dorsale.* — Velpeau. *Gazette des hôpitaux*, 1855, p. 181.

Légée, Emmanuel, 29 ans, chanteur, entre à la Charité dans le service de Velpeau, le 13 janvier 1855, salle Ste-Vierge, 17. Homme pâle, lymphatique. Antécédents héréditaires et personnels nuls.

Huit jours auparavant, à l'occasion d'une douleur, s'est aperçu d'une tumeur dans la région dorsale. A 4 centim. de la colonne vertébrale, existe à droite, une tumeur qui masque les septième, huitième et neuvième côtes, « elle correspond assez exactement à l'angle inférieur et au bord interne de l'omoplate. Elle a le volume d'un œuf à peu près ; son grand diamètre est oblique en haut et en dedans, la peau qui la recouvre n'est ni rouge, ni adhérente, enfin la palpation y fait reconnaître une sensation particulière de rénitence et de fluctuation, sans aucun frémissement. Du reste l'aspect de la tumeur varie un peu selon la position du bras.

Lorsque l'épaule est portée fortement en arrière, la tumeur disparaît en grande partie sous l'omoplate et ses bords deviennent difficiles à limiter. Vient-on, au contraire, à faire croiser les bras au malade, elle devient plus volumineuse, plus rénitente, et offre même trois bosselures arrondies bien distinctes. Les mouvements d'inspiration et d'expiration même exagérés n'influent en rien sur le volume de la tumeur. »

Rien dans les poumons. Diagnostic : abcès symptomatique d'une altération des côtes.

16 janvier. Ponction exploratrice, résultat négatif. Ouverture du trajet avec le bistouri. Velpeau reconnaît, avec le doigt introduit, un frémissement qui lui fait soupçonner la présence d'hydatides ; une centaine sortent après agrandissement de l'incision ; elles varient du volume d'une tête d'épingle à une noix. Après l'évacuation de la tumeur, on reconnaît que le kyste communique, à travers un espace intercostal, avec l'intérieur du thorax.

Les hydatides extraites étaient stériles.

Les jours suivants on trouve dans les produits de la suppuration quelques vésicules de petit volume. La suppuration très abondante, une mauvaise allure de la plaie et une bronchite intercurrente retardent la cicatrisation. La guérison est néanmoins complète le 21 mars.

Obs. 42. — *Kyste hydatique dans les muscles du dos.* — Krabbe. *Schimdt's Jahrbücher,* 1858, B. 99, p. 104.

Quoique Robin et d'autres nient que des échinocoques fertiles puissent pénétrer dans les muscles, le cas suivant de Krabbe est cependant propre à le faire admettre :

Une patiente de 16 ans et demi souffrait, par suite d'un coup reçu dans le dos, de douleurs et d'une déviation saillante de l'apophyse épineuse des 3e et 4e vertèbres, d'une rigidité presque tétanique alternant avec de la somnolence et une perte presque complète de la motricité et de la sensibilité des extrémités inférieures. A la dissection on trouva une forte courbure du rachis et le rachis lui-même ramolli sur une longueur de plusieurs pouces. En sectionnant les muscles, le scalpel pénétra à droite de l'apophyse épineuse qui faisait saillie, dans la cavité d'une tumeur qui s'étendait des côtes à une cavité dépendant du corps de la 5e vertèbre. A gauche, on voyait encore entre le corps de la vertèbre et les côtes une cavité d'abcès placée sous l'appareil ligamenteux ; elle était de la grosseur d'un œuf. Dans la première nageaient des crochets et de petites vésicules où se trouvaient des scolex d'échinocoque ; dans la seconde ni les uns ni les autres.

† Obs. 43. — *Kyste hydatique situé entre les muscles dorsaux et la gouttière vertébrale, hydatides dans le canal rachidien entre la seconde et la cinquième vertèbre dorsale.* — Dumoulin, *Bulletin de la Société anatomique,* 1847, XXII an., p. 321.

Coulon (François), 25 ans. Entré le 10 février, mort le 24 mars 1847. (Hôtel-Dieu.)

Reçoit il y a 18 mois un coup dans le dos ; douleur vive, qui persiste les jours suivants et se localise dans la région dorsale, irradiant dans la poitrine où elle détermine une sensation de chaleur brûlante. Cette douleur devient permanente. Alternatives diverses des douleurs, sous l'influence de la médication révulsive.

Vers le 15 janvier, apparition d'une parésie des membres inférieurs, incoordination ; vers fin janvier, sensation de douleur contusive dans le ventre, qui disparaît pour se fixer dans les parois abdominales, avec sensation de pesanteur. Quand il entre à l'Hôtel-Dieu : la douleur commence à la troisième vertèbre dorsale et s'étend jusqu'à la première lombaire, elle est continue, à exaspération spontanée et à la pression.

Phénomènes tabétiques divers : parésie des membres inférieurs, incoordination de leurs mouvements, marche impossible. « La sensibilité des téguments de ces membres et du tronc jusqu'à la base de la poitrine est notablement diminuée. Rétention incomplète de l'urine et des matières fécales. » Rien du côté des membres supérieurs.

Douleurs erratiques quelquefois lancinantes dans l'abdomen. Impression d'un poids insurmontable sur les parois abdominales. « Ce même sentiment de pesanteur existe sur la partie inférieure des parois thoraciques. » Ces symptômes s'accentuent par la suite.

« Dans l'inspiration les cinq premières côtes étaient élevées, et le diaphragme soulevait les parois abdominales ; mais les côtes inférieures étaient passives ».

Bientôt, eschares énormes au sacrum et aux fesses ; taches noires aux talons et aux malléoles internes. Erysipèle facial devenu ambulatoire. Fièvre qui persiste jusqu'à la mort, 24 mars.

Autopsie. — On trouve dans le canal rachidien une douzaine d'hydatides. « Ces corps étrangers étaient placés dans un espace compris entre la seconde et la quatrième vertèbre dorsale. Tout d'abord, je l'avoue, je crus ces hydatides logées et nées dans le canal rachidien ; mais M. le Dr Barth m'a parfaitement montré que plusieurs de ces hydatides, libres alors dans le canal rachidien et non enkystées, avaient eu pour siège primitif un kyste bien manifeste situé sur la gouttière vertébrale au niveau de la troisième ou quatrième vertèbre, et au-dessous des muscles de la région. Dans ce kyste, il était encore aisé de retrouver plusieurs vésicules dont quelques-unes encore intactes et transparentes. Cette affection, toutefois, était déjà ancienne, car une compression graduelle et incessante, sans doute exercée sur la lame vertébrale droite de la troisième dorsale, avait usé et aminci cette portion de la vertèbre. Les membranes de la moelle étaient intactes, et la compression exercée par les hydatides se faisait sur elles. »

† Obs. 44. — *Kyste hydatique situé entre le transversaire épineux et les lames vertébrales ayant pénétré dans le canal rachidien, etc.* — Mélier, *Journal général de méd. de Sédillot.* Paris, 1825, t. XCII, p. 54.

Habert (Félicité), 29 ans, couturière, constitution forte et sanguine éprouve pour la première fois, vers l'âge de 24 ans, quelques douleurs vagues dans le dos et les lombes, etc. (1). Entrée à l'hôpital St-Louis le 11 juillet 1820, morte le 31 juillet.

Autopsie. — « On se dispose à ouvrir le canal rachidien ; deux incisions verticales et parallèles sont pratiquées depuis les apophyses mastoïdes jusqu'au sacrum, afin d'enlever la masse charnue du sacro-spinal. En faisant cette préparation, on découvrit entre le muscle transversaire épineux et les lames des vertèbres moyennes du dos, un kyste celluleux très mince, qui fut ouvert avant d'être aperçu, et qui était rempli de petits corps d'un volume variable depuis celui d'un grain de plomb jusqu'à celui d'une grosse aveline. Ce sont autant d'acéphalocystes. Leur nombre s'élève à plus de vingt. » « Après

(1) Nota. — Cette observation, fort longue, étant dans ses traits cliniques essentiels le pendant de l'observation précédente, nous nous contentons de donner, en raccourci, les principaux détails de l'autopsie, qui nous intéressent plus particulièrement.

les avoir enlevés, on voit une excavation assez large, formée d'une part aux dépens des muscles écartés et comprimés mais non détruits ; et d'autre part, des lames des cinquième et sixième vertèbres dorsales, qui sont manifestement érodées, usées, comme il arrive aux os qui avoisinent les anévrismes et certaines autres tumeurs. »

Après l'ouverture du canal rachidien, « on trouve dans ce canal, précisément au niveau du kyste extérieur, une très grande quantité d'hydatides, situées entre la dure-mère et les os. Leur masse totale étendue depuis la cinquième vertèbre dorsale jusqu'à la septième remplissait le calibre du canal, comprimait la moelle épinière, qui était sensiblement affaissée au niveau de la sixième vertèbre, ce qui rend suffisamment raison de la paralysie... Une ouverture arrondie de trois lignes de diamètre, existant entre les bords correspondants des lames de la cinquième et de la sixième vertèbres dorsales, établissait une communication entre le kyste extérieur et le kyste intérieur, qui ne formaient véritablement qu'une poche unique. On conçoit que les hydatides de l'un pouvaient passer dans l'autre ; une d'elles était engagée dans le trou de communication, et semblait le boucher ».

Nous devons rapprocher de ces observations le fait moins probant de Chaussier (1) où le tableau clinique comparable aux précédents trouva son explication dans l'examen nécroscopique qui démontra, entre autres choses, que le kyste hydatique, en partie intra-thoracique, outre des érosions ou usures superficielles sur le corps des 3e et 4e vertèbres du dos, « s'étendait dans l'épaisseur des muscles situés à la face spinale du dos », et pénétrait dans le canal vertébral par le trou de conjugaison droit de la 4e vertèbre dorsale, assez agrandi pour admettre l'extrémité du doigt.

Nous estimons insuffisantes quant au siège et aux détails qui seraient de nature à nous éclairer, les observations ou mentions qui vont suivre :

a. — Dudon (2) dit « qu'il possède une observation de kyste hydatique volumineux siégeant dans les masses musculaires des gouttières vertébrales. La femme qui le portait venait des Landes ».

b. — On trouve signalé au tableau (cases of hydatide, etc... au *the Sandhurst hospital*) un cas de kyste hydatique dans les muscles du dos (3).

c. — Trendelenburg à Rostock (4) a opéré, le 24 février 1876, un ou-

(1) *Procès-verbal de la distribution des prix faite aux élèves sages-femmes de la Maternité*, le 29 juin 1807, p. 28.

(2) Dudon. *Mémoires et bulletins de la Société de méd. et de chir. de Bordeaux*, 1874, p. 363.

(3) *Austr. med. jour.* Melbourne, 1881, p. 436.

(4) Madelung. *Beitr. mecklenb. ärz. zur Lehre von den Echinococcen Krank*, 1885. p. 144.

vrier de 35 ans porteur d'un kyste hydatique datant de 5 ans, du volume d'un demi-melon, ayant la consistance du lipome, situé entre les omoplates. Ponction exploratrice qui amène un liquide mal lié et purulent. « L'incision pratiquée immédiatement sur le kyste qui était sous-cutané et intermusculaire donne des vésicules hydatiques. » Jusqu'en 1878 il sortit plusieurs fois des hydatides. La plaie est fermée depuis 1878.

d. — Poullet (1) cite l'observation d'un homme de 45 ans, qui portait depuis 4 ou 5 ans, à la partie postérieure du thorax, une tumeur du volume d'une tête de fœtus que l'on prit pour un lipome à cause de son indolence, sa forme lobulée, sa fausse fluctuation.

« Au mois de mars 1867, vaste abcès autour du néoplasme. Double incision donnant issue à 4 litres de pus phlegmoneux, au sein duquel se trouve une très grande quantité d'hydatides, variant comme volume de celui d'un poing à celui d'un œuf de poule. »

« La tumeur primitive n'était qu'un kyste hydatique à la périphérie duquel s'était développé un travail de suppuration. »

« Le foyer ouvert par les incisions a des proportions considérables. Les muscles du dos sont disséqués par la suppuration. Les 8e et 9e côtes sont à nu. »

Mort. L'autopsie n'a pu être faite.

e. — Carré (d'Avignon) (2) parle d'un kyste hydatique qu'il observa chez une femme de 40 ans, qui, en 3 ans, passa du volume d'une pomme à celui d'une tumeur qui mesurait 24 centimètres sur 15. Elle s'étendait verticalement de l'angle de l'omoplate vers la crête iliaque. C'était une tumeur irréductible, mais qui « augmentait visiblement pendant les efforts provoqués par la toux, le rire ». Plus loin, l'auteur dit, qu'une application de pâte de canquoin « fut complètement inutile, car elle ne parvint pas à entamer la couche musculaire qui servait d'enveloppe au kyste ».

f. — M. Le Dentu (3), dit avoir observé, il y a vingt-deux ans, alors qu'il était interne de M. le professeur Richet, un kyste hydatique siégeant manifestement dans l'épaisseur des muscles du dos ; la tumeur était nettement fluctuante.

9. — Kystes hydatiques des muscles lombaires.

Obs. 45 (Inédite). — *Kyste hydatique de la région lombaire.* — Recueillie et communiquée par M. Martha, interne des hôpitaux.

Le nommé L..., Antoine, garçon limonadier, âgé de 31 ans, entre le 4 février 1887, dans le service de M. le Dr Duguet, à l'hôpital Lariboisière, salle St-Vincent, n° 17.

(1) Poullet. *Mém. et compt. rend. de la Société des sc. méd. de Lyon*, 1868, p. 22.
(2) Carré (d'Avignon), *Lyon médical*, 1874, t. XVI, p. 463.
(3) *Bulletin de la Soc. de chirurgie*, 1888, p. 126.

Né dans le Cantal, il habite Paris depuis 1867 et n'a jamais cessé d'exercer la même profession. D'une taille au-dessus de la moyenne, cet homme est bien découplé et fortement musclé. Il a toujours eu une santé excellente.

En 1879, il a contracté la syphilis : quelques accidents secondaires graves, notamment du côté des yeux, avec douleurs violentes périorbitaires.

En 1876, étant aux bains froids, il constata, pour la première fois, sur la remarque qui lui en fut faite par un de ses amis, la présence d'une petite tumeur dans la région lombaire droite, un peu au-dessus de l'articulation sacro-iliaque. Elle était grosse comme une noix, résistante, et, au dire du malade, la peau glissait dessus. Le malade n'avait jamais reçu de coup en ce point, et n'en avait jamais souffert.

Il fait son service militaire en 1878 ; la grosseur n'avait guère augmenté et bien qu'elle siégeât au niveau de la ligne où appuyait le ceinturon, jamais il ne fut gêné, et resta un an sous les drapeaux sans avoir jamais rien ressenti du côté de sa tumeur. Jusqu'en 1883 la tumeur augmente peu à peu ; faisant ses 28 jours à cette époque il éprouvait une certaine gêne dans la région des lombes.

En 1885 la tumeur a le volume qu'elle présente aujourd'hui. Elle le gêne pendant les marches qu'il est obligé de faire au régiment ; aussi est-il dispensé de certaines corvées et exercices.

Depuis près de deux ans, le malade se plaint de ressentir des fourmillements, des picotements de pointes d'aiguilles, notamment à la partie inférieure de la grosseur ; il ressent même parfois un peu de douleur en ce point, surtout après avoir fatigué.

En octobre 1886, pleurésie gauche ; dans le mois de décembre suivant, douleur très vive dans tout le côté droit. Ce malade ne présente aucun trouble de la sécrétion urinaire ; les urines ne contiennent ni sucre, ni albumine.

On trouva chez lui un certain degré d'alcoolisme. Les quelques troubles subjectifs, qu'il éprouvait à l'occasion de sa tumeur, persistant, le malade va trouver un médecin de la ville qui diagnostique un lipome et fait faire des applications de teinture d'iode à la surface. Ces badigeonnages ne changeant rien à la situation du malade, celui-ci s'adresse alors à M. le Dr Duguet.

Etat actuel. — Dans la région lombaire droite (voir planche IV), se trouve une vaste tuméfaction, empiétant un peu sur la région sacrée ; les contours en sont nets quelle que soit l'attitude du tronc ; néanmoins ils s'accusent davantage dans l'extension forcée de la colonne vertébrale, en même temps que la tuméfaction elle-même devient plus globuleuse. Ce relief semi-ovoïde n'est pas d'une régularité parfaite, il accuse de très légères dépressions que l'extension accentue sensiblement. Cette tumeur mesure verticalement du pôle supérieur au pôle inférieur $0^{m}18$ et transversalement à sa partie moyenne $0^{m}13$, son relief est d'environ $0^{m}035$. Le pôle supérieur répond sensiblement à la neuvième côte, l'inférieur à $0^{m}03$ au-dessous de la crête iliaque. Le bord interne se trouve à $0^{m}02$ des apophyses épineuses, le bord externe sur le prolongement d'une ligne qui tomberait verticalement de l'angle de l'omoplate droite.

La peau est partout saine, de coloration ordinaire, sans trace de

vascularisation anormale. Bien qu'elle soit fortement tendue, elle se laisse facilement déplacer sur les parties profondes. Pas d'œdème. On constate de plus que la tumeur est lisse, uniformément, mais fortement résistante, et que l'on sent d'une façon assez obtuse une fluctuation profonde quand les muscles de la région sont relâchés. Si, au contraire, on fait tendre les muscles en disant au malade de se redresser, on observe que cette sorte de fluctuation a disparu et qu'elle est remplacée par quelque chose de rénitent, de ferme sans être cependant dur. Vient-on, dans cette situation, à percuter la région tuméfiée, le médius de la main gauche servant de plessimètre tandis que celui de la main droite joue le rôle de percuteur et frappe un coup sec et énergique, on est surpris de sentir sous le doigt percuté une série de vibrations rapides adoucies et de très-courte durée qui rappellent, toutes proportions gardées, celles que l'on produit en frappant un siège à ressorts. Et chose bien remarquable, le patient ressent très nettement la sensation de cette trémulation. C'est le frémissement hydatique surtout très accusé au niveau du tiers inférieur de la tumeur, le tronc étant dans l'extension forcée.

Rien au niveau de la colonne vertébrale ; rien dans la cavité abdominale ; aucun trouble fonctionnel pouvant faire soupçonner un rapport quelconque avec la tumeur lombaire. D'autre part la constatation d'une fluctuation profonde et celle du frémissement caractéristique ne laissaient aucun doute sur la nature de la tumeur ; on avait évidemment affaire à un kyste hydatique. Mais où siégeait-il ? du fait même que la forme, la consistance de la tumeur, voire même les caractères d'intensité du frémissement, étaient modifiés suivant que les muscles sacro-lombaires se contractaient ou se trouvaient dans le relâchement, on était conduit à penser que le kyste avait des connexions intimes avec ces muscles et qu'il devait siéger au milieu d'eux. On conclut donc à un kyste hydatique musculaire de la région lombaire.

Cela établi, quelle conduite tenir ? M. Duguet se propose de traiter ce cas comme un kyste hydatique du foie : par la simple ponction.

Le 12 février, un trocart de moyen calibre est poussé dans la tumeur vers le tiers inférieur. Quelques grammes d'un liquide d'abord clair, limpide, puis légèrement trouble et accompagné de pellicules blanchâtres, sortent péniblement du trocart, malgré l'aspiration et les essais de désobstruction du calibre de l'instrument qui sont faits au moyen d'une tige métallique. C'est à grand'peine que l'on recueille 6 à 8 grammes de liquide mêlé de débris membraneux.

La petite plaie est obturée au moyen d'un peu de baudruche et de collodion. L'examen du liquide a démontré l'absence de crochets et d'albumine, et l'abondance des chlorures.

Recherchant le frémissement hydatique après la ponction, on constate qu'il a complètement disparu.

Le lendemain une légère inflammation se déclare, et les jours suivants la tumeur au lieu de diminuer de volume et de s'assouplir se tend davantage. Le malade souffre un peu et il sort par l'orifice de la ponction une goutte de pus. M. Duguet songe alors à pratiquer l'incision et à évacuer le contenu du kyste.

Le 19, l'anesthésie locale ayant été obtenue par un jet de chlorure de méthyle, M. Duguet, armé du thermo-cautère de Paquelin, prati-

que sur la partie médiane de la tumeur,au niveau de son tiers inférieur, une incision de 45 millimètres parallèlement à l'axe spinal. Cette incision, faite lentement, comprend la peau et le tissu cellulaire sous-cutané puis l'aponévrose et enfin le plan superficiel des muscles lombaires. Ce n'est qu'après avoir labouré un bon centimètre d'épaisseur des faisceaux musculaires que l'on arrive sur la poche dont l'ouverture laisse échapper avec une minime quantité de liquide séro-purulent, environ 180 hydatides dont l'expulsion est favorisée par des pressions exercées sur la tumeur. Le volume de ces hydatides varie depuis celui d'un petit pois à celui d'un œuf de pigeon, la plus grande partie offrant les dimensions d'une aveline. On sent par le toucher, que le kyste siégeait au milieu des muscles.

La poche est lavée soigneusement avec de l'eau phéniquée, au 100e; un gros drain y est laissé : gaze phéniquée machintoch; ouate et bandage de corps. Le pansement est renouvelé les jours suivants et à chaque fois de nouvelles vésicules sortent de la poche.

Le 26, la suppuration est très légère.

Le 6 mars, la suppuration est devenue plus abondante ; il sort un pus verdâtre et une paroi de vésicule ainsi que quelques filles.

Le 7, affaissement de la région.

Le 10, quatre vésicules sont expulsées pendant le pansement; elles paraissaient provenir de la poche supérieure au voisinage de la colonne vertébrale, logette qui était le foyer de la suppuration. Pas de réaction générale.

Le 26, la suppuration continue : elle reconnaît toujours pour source le même point. Continuation du pansement. Le malade quitte l'hôpital pour reprendre ses occupations, mais il est entendu qu'il reviendra se faire panser une ou deux fois par semaine.

Le 3 avril, on supprime le drain. Il ne reste plus qu'un petit trajet fistuleux long de 4 centimètres environ, qui persiste quelque temps encore, car le 3 juin, on pratique une injection de teinture d'iode dans le but de modifier la paroi du trajet et de tarir la suppuration.

Le 9 juin, le trajet tend à se fermer.

Le 15, nouvelle injection : il ne reste plus qu'une fistulette insignifiante qui ne donne plus lieu à aucune suppuration, mais sécrète une sorte de liquide muqueux.

Le 3 juillet, le malade était complètement guéri.

Comme nous avons suivi très assidûment ce malade, depuis son entrée à l'hôpital jusqu'à sa complète guérison, il va sans dire que le jour de l'opération nous étions là, spectateur très intéressé. Aussi, l'évacuation terminée, M. Duguet, à la gracieuse bienveillance duquel nous sommes heureux de rendre ici un éclatant hommage, nous invite à explorer la cavité déshabitée du kyste. Notre index droit introduit par la plaie nous apprend, que l'intérieur du kyste présente une configuration irrégulière, anfractueuse ; qu'il est constitué par plusieurs poches ou loges convergeant vers la partie centrale : une

supéro-interne représentant la forme et les dimensions d'un œuf de cane à grosse extrémité répondant au pôle supérieur et à grand axe légèrement oblique en bas et en dehors ; une supéro-externe, plus petite que la précédente, occupant un plan plus inférieur que celle-ci, ovoïdale, à grand diamètre oblique de haut en bas et de dehors en dedans; une moyenne, très irrégulière, située immédiatement au-dessous de la première poche dont elle est séparée par un cloisonnement fibreux, arciforme, sorte d'éperon membraneux, qui mesure environ 4 centim. de hauteur. Quant à la partie inférieure du kyste, elle est formée par deux demi-poches accolées l'une à l'autre par l'intermédiaire d'un tractus fibreux, semi-lunaire, peu proéminent, à concavité dirigée en haut ; la demi-poche interne formant une façon de diverticulum peu profond plongeant vers la crête sacrée. La loge moyenne est séparée de cette dernière par une forte cloison membraneuse transversalement dirigée du côté spinal du kyste à son côté externe. Considérée dans son ensemble, la paroi interne du kyste est inégale, rugueuse, couverte de tractus fibreux plus ou moins saillants qui s'entre-croisent sans ordre pour former une sorte de lacis alvéolaire.

Au cours de cette exploration, nous avons pu nous assurer également, que la paroi antérieure ou profonde du kyste reposait sur un plan musculaire. En effet, le patient n'ayant pas été soumis à l'anesthésie générale et l'exploration digitale étant douloureuse, il arrivait, qu'à chaque fois que le doigt se déplaçait dans la cavité, le malade, dans un mouvement instinctif pour se dérober à l'agent explorateur, cambrait sa taille, contractant ainsi ses muscles extenseurs, ce qui se sentait parfaitement sous le doigt. De plus, il était évident que la paroi postérieure ou superficielle du kyste était en connexion intime avec les muscles, puisque d'une part, ceux-ci faisaient hernie dans la plaie et que d'autre part, on les saisissait entre le pouce et l'index dans tous les points de la tumeur, l'épaisseur de paroi ainsi comprise variant de 1 à 3 centim. Le relâchement et la contraction musculaire y étaient également très appréciables. (*Note de l'auteur.*)

Obs. 46 (Inédite). — *Kyste hydatique suppuré de la région lombaire droite. — Injection de blanc de baleine. — Extirpation par dissection de la poche.* — Due à l'extrême obligeance de M. le Dr S. Pozzi, chirurgien des hôpitaux.

La nommée Du.... (Julie), veuve Iz..., âgée de 41 ans, domestique, entre, dans le service de M. le Dr Pozzi, à l'hôpital de Lourcine (annexe de la rue Pascal), salle A, nº 9, le 15 juillet 1885. Pas d'antécédents héréditaires. Rhumatisme articulaire aigu à 25 ans. Réglée à 13 ans ; ménopause à 40. Menstruation toujours régulière. Un enfant à l'âge de 18 ans, aujourd'hui en parfaite santé.

Il y a 8 ans environ, Du... éprouve de la gêne à se baisser, à la suite d'un grand effort pour porter un lourd fardeau. Jamais elle n'a ressenti d'élancements.

Un an après, la malade s'aperçoit de la présence d'une tumeur dans la région lombaire droite, tumeur du volume d'un petit œuf de poule. Pendant deux ans cette tumeur reste stationnaire, et, depuis cinq ans, elle augmente progressivement de volume jusqu'à acquérir ses dimensions actuelles. Son accroissement a été un peu plus rapide ces trois derniers mois.

Cette tumeur fait actuellement, dans la région lombaire droite, une saillie arrondie, à peu près régulièrement hémisphérique, et mesurant verticalement 17 centimètres, transversalement 20 centimètres. L'extrémité supérieure correspond au rebord des fausses côtes, l'inférieure descend jusqu'à la crête iliaque. Par son bord gauche, elle se limite exactement sur la ligne médiane qu'elle ne dépasse pas. A droite, elle est moins nettement limitée par un bord qui arrive jusqu'à une ligne verticale correspondant à la partie moyenne des fausses côtes. La peau est distendue, sans rougeur, mais un peu variqueuse, et peut être facilement déplissée.

La palpation donne la sensation d'une poche complètement remplie par du liquide. La fluctuation est nette ; pas de frémissement hydatique ; immobilité sur les parties profondes. La tumeur paraît sous-jacente au feuillet superficiel de l'aponévrose lombaire.

La pression n'éveille pas de douleur vive ; mais la malade accuse une sensation de tension exagérée. Difficulté à marcher, à se baisser, à porter un fardeau. Œdème du membre inférieur droit dû à la présence de varices. Circulation et respiration normales. Depuis trois mois, diminution de l'appétit qui a entraîné un amaigrissement sensible pour la malade.

18 juillet. Purgation avec huile de ricin, 30 grammes.

Le 19. Grand bain.

Le 20. *Opération* : Anesthésie par le chloroforme. Ponction de la tumeur à l'aide d'un trocart de moyen calibre et issue d'un liquide purulent contenant des hydatides. La poche est vidée aussi complètement que possible, après quoi, on procède à son lavage avec de l'eau phéniquée ; puis on injecte du blanc de baleine fondu jusqu'à réplétion complète de la cavité kystique. Le retour du blanc de baleine à l'état solide se fait avec une très grande lenteur, ce qui oblige

de remettre la suite de l'opération au lendemain. La malade est réveillée.

Le 21. Reprise de l'opération sous le chloroforme. Incision cruciale des téguments jusqu'aux limites de la tumeur. Puis, la poche remplie par le blanc de baleine, aujourd'hui complètement solidifié, est soigneusement disséquée en suivant sa face externe. La résistance donnée au doigt par le blanc de baleine, facilite beaucoup cette manœuvre et permet d'éviter l'ouverture de la cavité. La paroi de la poche est sous-jacente à l'aponévrose de la région, et aussi, à la masse musculaire sacro-lombaire qu'il faut dévier pour l'atteindre. Par sa face profonde, la tumeur repose sur le feuillet moyen de l'aponévrose du muscle transverse, c'est-à-dire sur la face postérieure même du muscle carré des lombes. Il existe un prolongement profond allant au voisinage des lames vertébrales.

Le volume de la tumeur injectée est supérieur à celui d'une tête de fœtus à terme. L'extraction terminée, il reste une vaste cavité qui ne permet pas la réunion par première intention de la totalité de la plaie, elle est faite seulement à sa partie interne. On excise les nombreux lambeaux musculaires déchirés par la dissection qui a été faite en grande partie avec les doigts et la spatule. Il existe, après l'opération, une énorme cavité qu'on lave à la solution phéniquée forte et qu'on remplit de gaze phéniquée chiffonnée. Pansement de Lister. Le soir, suintement sanguin assez considérable ; le pansement est renouvelé. Température 37°,5.

Le 22. Température du matin 36°,8 ; du soir 37°,2. Plus de suintement sanguin. Troisième pansement.

Du 23 au 26, la température oscille entre 37°,2 le matin et 38° le soir.

La température reste désormais normale. Les points de suture sont enlevés. Toute la moitié interne de la plaie est réunie par première intention. L'autre moitié bourgeonne et se cicatrise peu à peu.

La cicatrisation complète n'est produite que vers le 15 septembre.

La malade sort complètement guérie le 8 octobre.

Nota. — En raison des anamnestiques et des caractères physiques présentés par la tumeur, M. Pozzi avait tout d'abord cru qu'il se trouvait en présence d'un abcès froid. Mais le résultat inattendu donné par la ponction exploratrice, — pus mélangé de nombreuses hydatides, — vint fixer ses idées sur la nature intime de la collection liquide, dont le mode opératoire et thérapeutique fut, du même coup, instantanément modifié.

Obs 47 (Inédite). — *Kyste hydatique de la masse sacro-lombaire.— Extirpation, probablement incomplète. — Cicatrisation. — Production d'un fibrome embryonnaire au voisinage du kyste récidivé.* — Due à la gracieuse obligeance de M. le Dr Tuffier, chirurgien des hôpitaux.

Madame P..., 27 ans, couturière, ayant toujours joui d'une excellente santé; sans aucun antécédent syphilitique ou scrofuleux, femme de haute stature, robuste, bien constituée, se présente, dans le courant du mois de juin 1884, à la consultation de l'hôpital Necker, pour se faire soigner d'une tumeur de la région du dos.

Sept mois auparavant, elle vit survenir, sans cause connue d'origine récente, une tuméfaction qui augmenta peu à peu, puis devint gênante par son volume et par sa situation, au niveau de la partie moyenne du dos.

Interrogée sur les faits pathologiques antérieurs qui pouvaient de près ou de loin se rapporter à l'apparition de cette grosseur, la malade nous apprend que quelques mois auparavant, c'est-à-dire vers la fin de l'année 1883, elle avait fait une chute dans un escalier, dégringolant plusieurs marches et les reins portant sur l'arête vive de l'une d'elles. Cet accident n'ayant pas présenté de suites sérieuses, la malade n'y attacha aucune importance. Cependant remarquons, en passant, que le point précis, du coup reçu alors, répondait exactement au siège de la tumeur actuelle.

Nous trouvons, au niveau de la région latérale gauche de la colonne dorsale, en un lieu correspondant à la pointe de l'omoplate, mais assez rapprochée des apophyses épineuses, une tuméfaction dont la convexité représente le relief d'un demi-citron. La périphérie se confond avec les parties voisines, la saillie est d'environ trois centimètres. La peau, normale à ce niveau, glisse sur la tumeur. Cette dernière est elle-même parfaitement lisse, résistante, nettement fluctuante dans tous les sens et adhérente aux parties profondes. Pas de frémissement hydatique. Pas de douleur ni spontanée, ni provoquée. Si l'on vient à faire contracter successivement les muscles trapèze et grand dorsal on sent que la tumeur est immobilisée et que les muscles font saillie à sa surface; dans l'extension de la colonne vertébrale cette immobilisation est également obtenue. Rien du côté du squelette.

A quel diagnostic devions-nous nous rattacher? L'intégrité du système osseux au voisinage de la tumeur, l'état exceptionnellement florissant du sujet, l'absence absolue d'antécédents pathologiques personnels ou héréditaires faisaient rejeter l'idée d'abcès froid. La netteté de la fluctuation, le caractère lisse et l'homogénéité de la tumeur ne permettaient pas non plus de penser à l'existence d'un lipome. Nous posons dès lors le diagnostic de kyste hydatique de la masse sacro-lombaire gauche et nous proposons une intervention qui est acceptée.

La malade refuse de se laisser endormir. Incision parallèle à la colonne vertébrale, dans le sens du grand axe de la grosseur. La

peau, le tissu cellulaire sous-cutané, les muscles superficiels sont coupés ; on tombe sur la poche kystique. Elle est d'abord facilement disséquée, mais arrivé à la partie profonde les adhérences sont si intimes avec les fibres musculaires que la poche est ouverte et qu'elle s'affaisse, en laissant écouler un liquide transparent et clair comme de l'eau de roche. La membrane est lisse en certains points, granuleuse en d'autres points. On enlève avec précaution la partie la plus profonde de la poche qui était restée adhérente aux muscles

Antisepsie de la plaie ; gaze iodoformée ; réunion par première intention. Au bout de 15 jours, cicatrisation complète. La malade sort de l'hôpital.

A l'examen microscopique la membrane du kyste s'est présentée avec tous les caractères propres aux membranes des kystes à échinocoques. On a trouvé dans son intérieur quelques débris de membranes d'hydatides flétries. Le liquide contenu dans la poche kystique s'étant brusquement écoulé, n'a pu être soumis à l'examen microscopique ni chimique.

Un an après, la malade se représente à notre examen. Nous constatons au lieu et place de la cicatrice, mais indépendante d'elle, une tumeur du volume d'un gros œuf, bosselée, irrégulière, fluctuante en certains points, rénitente en d'autres. Indolence parfaite ; santé générale excellente ; pas d'engorgement ganglionnaire. Pensant à une récidive du kyste incomplètement enlevé, nous pratiquons une nouvelle opération.

Chloroformisation. Incision sur l'ancienne cicatrice, dissection d'une poche kystique siégeant au niveau de la masse sacro-lombaire, et extirpation. Cette poche de 5 millimètres d'épaisseur est dense et contient dans sa cavité du sang pur et liquide. La poche enlevée on sent sur sa partie supérieure et interne des masses dures, mamelonnées que l'on dissèque et que l'on extrait les unes après les autres. Il en existe quatre, présentant chacune le volume d'une petite noix.

Le doigt introduit dans la plaie tombe sur les apophyses transverses qui ne sont pas dénudées. L'examen de la plaie ne montrant plus de trace de néoplasme, on fait la réunion. Antisepsie, iodoforme. Réunion en 6 jours. Au dixième jour la plaie est complètement cicatrisée.

Examen histologique de la pièce. — L'examen microscopique démontre que les parties solides de la tumeur étaient constituées par du fibrome fasciculé contenant dans certains points des nids de cellules embryonnaires. Quant à la poche elle était formée par une paroi fibreuse très vasculaire. (Laboratoire de M. Lancereaux.)

La malade revue six mois après est restée complètement guérie de cette dernière opération.

Obs. 48 (Inédite). — *Kyste hydatique de la région lombaire gauche.* — Communiquée gracieusement par notre excellent ami M. le Dr Tapie, professeur à l'Ecole de médecine de Toulouse.

Le nommé Zéphirin, pêcheur de Palavas, âgé de 45 ans, entre le 4 mars 1882, dans le service de M. le professeur Dubreuil, à l'hôpital St-Eloi de Montpellier, salle St-Eloi, n° 42, pour une tumeur de la région lombaire gauche.

Cet homme qui n'a jamais fait de maladie, ne présente pas non plus d'antécédents héréditaires. Il y a 4 ans, pendant l'hiver, il glissa sur la neige et dans sa chute il se contusionna le côté gauche à l'endroit où se trouve présentement la tumeur. A la suite de cette chute il dut garder le lit pendant un mois, se plaignant beaucoup de douleurs dans la région lésée. Puis il alla mieux, se remit à son travail, ressentant néanmoins toujours quelques douleurs vagues dans cette région.

C'est environ un an après cet accident que la tumeur fit son apparition là même où le sujet avait reçu le coup. Cette grosseur grandit peu à peu, et bien qu'il en souffrit peu, il en éprouvait cependant une gêne assez marquée pendant son travail et dans la marche. Cette gêne croissante l'amène à consulter M. Dubreuil qui lui conseille d'entrer à l'hôpital.

Cette tumeur, qui occupe la masse sacro-lombaire gauche, a le volume d'un gros œuf de dinde ; elle ne gêne le malade que par ses dimensions ; elle est indolente. La peau qui la recouvre est saine, mobile, normale. Il y a une fluctuation évidente, mais pas de frémissement hydatique.

Une exploration minutieuse de la région révèle un point douloureux au niveau de la dernière fausse côte. Ce qui porta M. Dubreuil à faire le diagnostic d'abcès par congestion. L'opération décidée fut : ouverture et grattage de la poche. Mais au cours de l'opération, après l'incision de la peau, de l'aponévrose lombaire et d'une mince couche musculaire, on tombe sur la poche qui contenait non pas du pus, mais de superbes hydatides au nombre de trois seulement : une grosse et deux plus petites : la plus volumineuse comme un œuf, les deux petites, comme des noisettes. Dans la poche mère presque pas de liquide. Les hydatides sont retirées intactes et placées sur la main font nettement percevoir le frémissement hydatique. Les membranes blanchâtres ressemblaient à de l'albumine cuite : Le liquide légèrement citrin examiné au microscope, montre des crochets et des échinocoques.

La cavité est nettoyée, on y place un drain. Pansement antiseptique à l'eucalyptole. Les suites furent simples. Le malade resta en tout une cinquantaine de jours à l'hôpital, sortit presque entièrement guéri, dut néanmoins prendre encore quelques soins chez lui pendant un mois.

Depuis, la grosseur n'a pas reparu. Cependant le malade ressent, dit-il, de temps en temps, quelque chose dans l'endroit de la tumeur, ce qui d'ailleurs ne l'empêche pas de travailler.

Le malade n'a jamais eu de chiens. Il buvait de l'eau de citerne.

† Obs. 49. — *Kyste hydatique de la région lombaire droite.* — Jannin. *Journ. général de méd. de chir. et de pharm. de Sédillot,* 1805, IXe année, t. XXIII, p. 254.

Le 10 pluviôse an XII, une fille âgée de 20 ans, domestique, se présente, portant une tumeur assez volumineuse à la région lombaire droite. La santé n'était en rien altérée. La tumeur s'était considéra-

blement accrue depuis un an ; peu douloureuse dans le principe, elle était devenue le siège d'élancements insupportables. Accroissement insensible. Tumeur bien circonscrite, offrant une fluctuation manifeste, quoique profonde. Peau de coloration normale.

On crut d'abord à un abcès, mais l'excellent état de santé de la malade fit rejeter cette idée ; d'ailleurs, dit Jannin, « le balancement de cette fluctuation me parut plus prompt et conséquemment plus fluide que celui que l'on ressent dans un dépôt purulent ».

Douleur assez vive à la pression, mais limitée à l'étendue de la tumeur. La profondeur du foyer fit voir que la collection siégeait, « sous les parties tendineuses et aponévrotiques du muscle transverse, en bordant le muscle carré des lombes et qu'il s'appuyait sur le péritoine qui en soutenait la base ».

L'incision fut reconnue nécessaire. « Au premier coup de bistouri, je sentis très distinctement que j'incisais transversalement l'aponévrose du muscle transverse ; au second j'ouvris le dépôt. Il sortit d'abord avec jet, une liqueur très limpide et jaune. Cette liqueur écoulée, il se présenta à l'ouverture une pellicule blanchâtre et sphéroïde qui la fermait ; j'agrandis l'ouverture, et par ce moyen, il sortit d'abord une hydatide de la grosseur d'un œuf de poule, qui fut suivie d'une foule d'autres de différentes grosseurs, et contenant une liqueur limpide aqueuse, claire, transparente et d'un goût salé, toutes ces hydatides n'avaient aucun pédicule et flottaient isolées dans le liquide jaune qui s'était d'abord échappé. Je pensais bien que cette quantité d'hydatides devait être enfermée dans un kyste, aussi je fis bien attention au fond de la plaie, et apercevant un côté de ce kyste, je pris mes pinces et en fis l'extraction sans nul effort. Ce kyste renfermait encore une quantité assez nombreuse de petites hydatides flottantes dans un liquide jaune, épais, tenace et gras au toucher. » Pansement avec des bourdonnets de charpie.

Le jour suivant issue d'une douzaine d'hydatides. Injections tièdes d'eau et de vin. Exploration de la plaie qui montre « que le foyer ne descendait en aucune manière dans le bassin, mais se portait sous le muscle transverse ».

Les jours d'après quelques hydatides sortirent encore. Le cinquième jour qui suivit l'opération, un érysipèle phlegmoneux se déclara. Les injections et les pansements sont continués de la même manière en y ajoutant un peu d'alcool. Guérison complète en peu de temps.

† Obs. 50. — *Kyste hydatique de la région lombaire droite.* — Soulé. *Gazette des hôpitaux*, 1852, t. XXV, p. 142.

Deboyssien (Hyacinthe), de Chaudes-Aigues (Cantal), 65 ans, entré le 15 avril 1848, salle 10, n° 5. Ancien militaire ; pas de maladies graves, pas de syphilis. Il y a deux ans, douleurs vagues dans la région lombaire considérées comme rhumatismales. Quelques mois après, légère tuméfaction dans ce point.

Etat actuel. — « Constitution détériorée, teinte comme cachectique, flaccidité des chairs ; peu d'appétit ; souvent de la diarrhée ; peu

de sommeil. Dans la région lombaire droite, on remarque une tumeur oblongue située tranversalement et bilobée; son volume est à peu près celui d'un œuf de dinde. La peau qui la recouvre a la coloration normale; point de sensibilité lorsqu'on la palpe avec une certaine force. La fluctuation y est évidente, quoique le liquide qu'elle renferme paraisse cependant être séparé de la peau par une couche musculaire d'une certaine épaisseur. » Aucun point douloureux sur les apophyses épineuses. La tumeur ne reçoit aucune modification de la toux, ni de la position horizontale. On pense à un abcès froid. Une ponction faite le 17, donne un flot de sérosité argentine. On fait le diagnostic de kyste hydatique, qui est corroboré par cette circonstance, que l'écoulement s'arrête brusquement. Débridement de 6 centim. sur la sonde cannelée; issue d'environ la valeur d'un verre de table d'hydatides de volume variant entre un grain de maïs et une cerise.

« L'exploration à l'aide du doigt confirma mes prévisions sur la position profonde du kyste, ainsi que sur sa nature intramusculaire; il me parut siéger dans l'épaisseur du muscle carré des lombes, à en juger par l'épaisseur de tissus que soulevait mon indicateur. Je fus moins renseigné sur son étendue, qu'il ne me fut pas possible de délimiter. » Second débridement sur les fibres les plus profondes et sortie encore de quelques hydatides.

Le soir même violent accès de fièvre ; réaction très difficile à déterminer.

Les jours suivants la suppuration s'établit, entraînant à chaque pansement quelques débris d'hydatides; continuation et aggravation de la fièvre et de l'état général. Malgré cette situation grave et les observations qui lui sont adressées, le malade demande son exeat qui lui est accordé très à regret le 29.

Contre toute attente, l'auteur revit son malade quelques mois après parfaitement guéri, Il apprit, qu'à sa sortie de l'hôpital, du délire survint, puis tout le cortège des accidents s'amenda, la suppuration diminua, éliminant encore par intervalles quelques hydatides ; enfin la guérison eut lieu avec une cicatrice solide.

† Obs. 51. — *Kyste hydatique de la région sacro-lombaire.* — Nélaton. *Gazette des hôpitaux*, 1860, p. 153.

Un homme âgé de 34 ans, présentant toutes les apparences d'une bonne santé, entre à l'hôpital des Cliniques, dans le service de Nélaton, pour une tumeur volumineuse de la région sacro-lombaire gauche.

« Cette tumeur, située immédiatement au-dessus de la crête iliaque, venant recouvrir un peu par son bord interne la série des apophyses épineuses des vertèbres lombaires, offre à peu près le volume de deux poings réunis. Elle a une forme presque hémisphérique, un peu plus étendue cependant transversalement que dans son diamètre vertical ; ses limites ne sont d'ailleurs pas très nettes, elles sont un peu diffuses ; la peau qui la recouvre conserve sa colo-

ration normale, et le tissu cellulaire sous-cutané de cette région est sain ; il n'y a ni œdème, ni induration. »

« Sa consistance est assez ferme, elle est plus dure que les tumeurs liquides ordinaires, on y perçoit une fluctuation manifeste. En outre, sur différents points, le palper fait reconnaître une sensation qui n'existe pas partout, celle de mamelons un peu plus saillants, un peu plus solides, donnant à comprendre que la masse générale est formée par plusieurs petites sphères groupées les unes auprès des autres. Le début de cette tumeur remonte à 6 ans ; elle est restée longtemps stationnaire, puis elle a pris un développement rapide surtout pendant ces derniers dix-huit mois. Enfin, elle a toujours été indolente jusqu'à ces derniers temps, ce n'est que depuis une quinzaine de jours environ qu'elle est devenue un peu douloureuse, et c'est là ce qui a décidé le malade à se faire traiter. »

L'idée d'un abcès par congestion est rejetée eu égard à l'excellent état de santé du malade et à l'absence de toute lésion osseuse. Celle de lipome également rejetée par le défaut de délimitation bien nette de la tumeur, l'absence de mobilité et d'indolence, et la résistance trop grande. On n'admet pas davantage l'idée d'une tumeur encéphaloïde en raison de la longue durée, de la diffusion des limites de la grosseur, etc...

Enfin, la constatation très nette du frémissement hydatique par la percussion, établit le diagnostic de kyste hydatique. Quant au siège « tout portait à penser ici que c'était dans la masse commune des muscles sacro-lombaire et long dorsal que la tumeur s'était développée ». Car l'exploration attentive des reins permit de constater que tous deux étaient sains.

Comme « on trouvait dans certains endroits une forme mamelonnée et une consistance un peu plus ferme, » on conclut à l'existence d'une tumeur multiloculaire. Plan opératoire : incision large de la poche, évacuation et suppuration de la cavité. « L'opération, pratiquée comme il vient d'être dit, a confirmé de tous points le diagnostic posé par le professeur. La tumeur étant largement incisée, il en est sorti une trentaine d'hydatides. »

† Obs. 52. — *Kyste hydatique de la région lombaire gauche.* — Talini. *Gazz. med. itali. lomb.*, Milano, 1883, 8 s. V, p. 247.

Ilario Benetti, de Asiago, 26 ans, employé de commerce, bonne santé, est pris, le 1er mai 1881, d'une vive douleur dans le côté gauche de l'abdomen, au niveau du carré des lombes, douleur intermittente et variable comme intensité, disparaissant parfois.

Au commencement d'août, un beau matin réapparition de la douleur, très aiguë, dans la région lombaire gauche ; elle dure 15 jours, après quoi le malade y constate, pour la première fois, une légère tuméfaction qui demeure stationnaire et sans le gêner jusqu'en septembre. Les douleurs étant revenues, entrée à l'hôpital civil de Venise, et 15 jours après disparition des douleurs et sortie. Il y revient le 7 novembre, dans le service du chirurgien Minich.

« Le patient se présentait maigre, pâle et visiblement affaibli. A l'examen physique de la région malade, on constata : à peine au-dessous de la douzième côte, dans la région lombaire gauche, et à quelques centimètres en dehors de la colonne vertébrale, une tuméfaction franchement fluctuante, siège de la douleur. On fit immédiatement l'incision de l'abcès, donnant ainsi une large issue à une grande quantité de pus. La cavité purulente mesurait environ 5 centimètres de profondeur, présentant une direction oblique de la colonne vertébrale vers le dehors. » Tube à drainage, pansement à l'iodoforme.

Tout va bien jusqu'au 27 novembre où la température s'élève à 38° C. ; elle dure 10 jours avec suppuration plus abondante. « Le matin du 7 décembre, en enlevant le pansement, on trouva, sous celui-ci, un kyste d'échinocoques, vidé de son contenu, et qui regonflé atteignit le volume d'un œuf d'autruche. » Suppuration tantôt abondante, tantôt faible; quelques douleurs iliaques, de temps à autre.

« Lentement, à mesure que l'état général s'améliorait, le patient s'achemina vers la guérison, de sorte que le 1er avril, la cavité fistuleuse étant tout à fait cicatrisée, le malade quittait l'hôpital. »

Nota : Comme confirmation du siège du kyste dans les muscles de la région nous devons ajouter que Talini a intitulé son article : « Quelques cas d'échinocoques à siège musculaire et osseux »; il publie en effet sous ce titre, trois observations dont deux musculaires et une osseuse, accompagnées de considérations sur ces cas.

Obs. 53. — *Kyste hydatique de la région lombaire gauche.* — Delpech. *Bulletin de la Société anatomique de Paris,* 1842, t. XVII, p. 303.

Delpech rapporte qu'un raffineur sentit dans la région lombaire gauche, à la suite d'un effort, une douleur qui cessa pour se reproduire peu de temps après. Bientôt on voit du gonflement, puis une tumeur fluctuante. On avait cru d'abord à un épanchement de sang, puis, à cause de sa persistance, à une collection purulente. Une ponction exploratrice donna issue à des fausses membranes, qui ne laissèrent pas de doute sur la nature hydatique de la tumeur. Depuis, une seconde ponction fut suivie d'inflammation, de douleur très vive, avec stupeur, etc. On incisa largement et l'on découvrit d'abord du pus infiltré dans les muscles, puis une vaste poche pleine de pus et d'hydatides. De l'eau injectée ne ressortit pas. La tumeur était placée à environ deux pouces au-dessous de la dernière côte à gauche, dans l'épaisseur des muscles longs dorsaux. Il est d'ailleurs difficile de reconnaître sa situation précise.

Il n'y a pas eu de frôlement hydatique.

Obs. 54. — *Kyste hydatique de la région sacro-lombaire.* — Velpeau : *Bulletin de la Société anatomique,* 1865, t. X, 2e s., p. 217.

Un homme d'une bonne constitution avait vu se développer, à la suite d'un coup reçu plus d'un an auparavant, une tumeur située

dans la région lombaire du côté gauche. Le diagnostic était fort douteux, et l'on avait cru à une tumeur solide. L'ablation complète de la tumeur fut pratiquée, et on reconnut alors qu'il s'agissait d'un kyste hydatique multiloculaire développé dans l'épaisseur du muscle sacro-lombaire. Les hydatides ne furent pas examinées au microscope.

Obs. 55. — *Kyste hydatique de la région dorso-lombaire.* — Jackson. *The Lancet*, Lond., 1862, t. II, p. 89.

Mary R..., institutrice, vient consulter pour une tumeur qu'elle porte dans les reins du côté droit et qu'elle croit provenir de l'épine dorsale. A l'examen, on constate une tumeur siégeant dans la masse profonde dorso-lombaire, présentant un diamètre d'environ 4 pouces 1/2. Pas de douleur, un peu de gêne seulement dans les mouvements de flexion; marche très lente. On croit d'abord à un lipome, mais la tumeur n'est pas assez circonscrite pour laisser subsister ce diagnostic. Une ponction est faite : un liquide blanchâtre s'échappe en grande quantité. Le doigt introduit dans la plaie s'enfonce dans un large kyste. On élargit la plaie, mais de celle-ci s'échappe une masse charnue qui, ponctionnée, laisse couler une grande quantité de liquide contenant de nombreuses hydatides. La tumeur, sans aucun doute, se prolongeait dans les muscles extenseurs de la colonne vertébrale, mais n'avait aucun rapport avec les côtes voisines. La tumeur vidée est remplie de charpie. La malade sort après 19 jours de traitement.

L'examen du kyste n'offre rien de saillant.

Obs. 56. — *Kyste hydatique sacro-lombaire.* — Sadler. *Medical Times and Gazette*, 1885, p. 711.

Eliza B..., âgée de 37 ans, entre à l'hôpital au mois de décembre 1884. Elle souffre d'une tumeur dure qui siège à gauche de l'épine dorsale, à la région lombaire. Cette tumeur a débuté en 1880. A cette époque, un chirurgien l'a ouverte et vidée. On voit encore la cicatrice de l'incision. Cette femme souffre beaucoup de la jambe gauche et dans le bassin ; elle a de plus beaucoup maigri. Une première ponction est faite ; il en sort un liquide contenant beaucoup de chlorure de sodium. La malade se refuse ensuite à toute espèce de traitement.

Au mois de février 1885, elle entre de nouveau à l'hôpital. Son état est très grave ; elle est très amaigrie. Sa jambe gauche est complètement paralysée, et anesthésiée. De plus, elle est sous l'influence de l'opium dont elle a contracté l'habitude pour calmer ses douleurs.

Le 13 mars, sur la demande du Dr Sadler, M. Lancaster ouvrit le kyste d'où s'échappèrent de nombreuses hydatides de différentes tailles. L'enveloppe kystique était très épaisse, et paraissait s'étendre depuis le sacrum jusqu'à la première vertèbre lombaire. Le kyste avait de nombreuses adhérences voisines. Exostose de la cinquième vertèbre lombaire. La cavité du kyste (environ 3/4 de litre) après avoir été nettoyée, fut remplie d'une solution d'iodoforme.

Après l'opération fièvre continuelle. Température 105° F. Rétention d'urine, puis incontinence complète d'urine et de matières fécales. Des kystes très petits sortaient continuellement de la cavité kystique qui cependant au toucher, ne paraissait pas en contenir. Eschares sur la hanche et le genou, et paralysie complète des membres.

Premier avril mort.

Nécropsie. — (Sadler et Maude). Le kyste ouvert se trouvait dans la substance même du muscle érector spinæ, il mesurait environ 4 pouces de hauteur sur 2 de largeur. Ses parois étaient très épaisses. Un kyste adjacent, mais plus petit, intramusculaire également, s'ouvrait dans le précédent, et sur le prolongement de celui-ci, s'étendait jusqu'à la symphyse sacro-iliaque qui était complètement nécrosée. La cinquième vertèbre lombaire était nécrosée dans son corps et dans ses lames qui renfermaient beaucoup de kystes hydatiques. Les viscères thoraciques et abdominaux étaient sains, à l'exception du foie et de la rate qui étaient hyperhémiés, mous et friables, ainsi que les reins. Les deux reins renfermaient de plus, de petits abcès pleins de pus. Pas d'hydatides d'autre part. Rien à signaler dans la moelle épinière, ni dans son canal.

Au microscope, on ne peut découvrir aucun crochet dans les kystes hydatiques.

Obs. 57. — *Kyste hydatique dorso-lombaire.* — Chance. *Medical Times and Gazette*, 1858, t. I, p. 451.

M. Chance a soigné, à l'Infirmerie métropolitaine, une femme qui présentait, dans la région dorso-lombaire, une énorme tumeur. On crut d'abord avoir affaire à un abcès lombaire, mais l'absence de symptômes inflammatoires fit écarter cette idée. La fluctuation fut évidente pendant quelque temps, mais la malade ayant refusé la ponction, une ouverture ulcérée se produisit spontanément. Le jour suivant, on aperçut à travers la plaie une membrane blanchâtre qui enveloppait un kyste hydatique. Par la pression, une quantité considérable d'hydatides de la grosseur d'un œuf à celle d'un pois s'échappa. Ces hydatides étaient transparentes et évidemment vivantes. Cette tumeur était en connexion intime avec le tissu conjonctif intramusculaire, et ne communiquait avec aucun organe interne.

Obs 58. — *Kyste hydatique de la région lombaire.* — Bullmore. *British medical journal*, 1883, p. 1064.

E. G..., agent de police, âgé de 57 ans, reçut il y a environ 18 ans, dans le service, un violent coup sur le dos qui le fit souffrir considérablement. Un an après, il s'aperçut de la présence, au-dessus de la crête iliaque, d'une grosseur qui eut bientôt le volume d'un œuf. Peu après, une autre tumeur se forma au-dessus de la première et s'étendit jusqu'à la dernière côte. La pression de son ceinturon le fait

considérablement souffrir. Je passe un séton sans résultats. Je me résous alors à l'enlever complètement.

Le 1er mai 1883, ayant fait une franche incision depuis la dernière côte jusqu'à la crête iliaque, je vis que la tumeur était profondément située et qu'elle était en plein dans les muscles. En ouvrant le kyste il s'en échappe de nombreuse hydatides de grosseur variant d'un pois à une prune.

En introduisant le doigt, je vis que les deux tumeurs communiquaient ensemble. En raison de sa profondeur, je ne pus ouvrir la dernière, mais j'y injectai une solution iodée. Au microscope, on voit de nombreux échinocoques avec leurs crochets.

Le malade est en bonne voie de guérison.

Nous complétons ces observations, qui sont, comme on peut le juger, d'une inégale importance, par l'énumération de quelques faits qui, soit par l'incertitude de leur siège, soit par la trop grande brièveté de leur narration, ne se prêtent à aucune considération profitable à notre étude.

Nous commençons par l'exposé succinct de deux cas inédits qui nous ont été communiqués.

Nous devons le premier à l'obligeance de M. le Dr Dumontpallier, médecin de l'Hôtel-Dieu.

Il s'agit d'un kyste hydatique de la région lombaire.

Mme de L..., âgée de 40 ans, habitant le département de la Sarthe, névropathe à l'excès, apparences débiles, eut connaissance, au commencement de l'année 1880, d'une tumeur siégeant dans la région lombaire droite. Au commencement de juin elle s'aperçut que les promenades et les occupations de son intérieur étaient suivies d'une grande fatigue, c'est surtout en balayant qu'elle ressentait de vifs tiraillements irradiant des reins au bas de la jambe.

Le 25 octobre 1880, une ponction est faite par un praticien du pays, elle donne issue à un liquide clair comme de l'eau de roche et absolument inodore.

Cette ponction diminue pour un temps le volume de la grosseur qui se représente quelque temps après avec les mêmes symptômes, si bien qu'en fin décembre 1884 elle avait acquis le volume de près des deux poings. En même temps la malade éprouvait de violents tiraillements dans la jambe droite.

A cette époque la patiente est vue pour la première fois par M. Dumontpallier qui constate une tumeur du volume des deux poings dans la région lombaire, répondant assez exactement au muscle carré des lombes mais plus rapprochée cependant du bord externe du muscle que de la colonne vertébrale, elle était également plus voisine des côtes que de la crête iliaque. La peau qui recouvrait

cette tumeur était normale, il n'y avait pas d'œdème, et elle glissait librement à sa surface. La tumeur était manifestement sous-aponévrotique, assez ferme et nettemcnt fluctuante. Le diagnostic était d'ailleurs établi de par la ponction faite trois ans auparavant. La malade faisait remonter l'origine de son kyste à un coup qu'elle aurait reçu à une époque antérieure, mais la preuve n'est pas convaincante.

M. Dumontpalier pratique une ponction suivie d'injection antiseptique, et place un drain après avoir établi une contre-ouverture. Une inflammation assez vive se déclare, la fièvre s'allume. Le drain est supprimé au bout de 4 jours et remplacé par des applications de cataplasmes émollients. Malgré cela, la malade ne pouvait rester longtemps debout et elle était obligée de se tenir courbée en deux.

Environ trois semaines après cette intervention, une belle nuit, il sortit par l'orifice du kyste une matière comparée par la malade à du macaroni (matière probablement adipocireuse ?), qui fut suivie de l'expulsion d'une poche. Celle-ci n'était rien autre chose que la membrane kystique altérée, répandant une odeur forte et pénétrante.

Six semaines après la patiente put aller au Mans où elle fut reprise de fièvre et de douleurs irradiant vers l'épaule droite, douleurs très vives qui ne lui laissaient ni trève, ni repos. Néanmoins à quelque temps de là, la malade put cntreprendre le voyage de Paris, et c'est à ce moment qu'elle fut vue, pour la dernière fois, par M. Dumontpallier qui cautérisa la poche et la plaie.

A la fin de mars, Mme de L... rentre chez elle, allant mieux, mais non complètement guérie, car, tout l'été et une partie de l'hiver suivant, elle ne put reprendre ses occupations accoutumées ni se livrer au plus léger effort. Avec cela l'appétit laissait à désirer. Les douleurs furent encore assez vives et persistèrent pendant un assez long temps dans les muscles du côté droit du tronc.

L'examen du liquide du kyste a montré la présence de crochets.

Le second cas est une communication verbale qu'a bien voulu nous faire M. le Dr Debove, médecin de l'hôpital Andral.

Au cours de l'année 1883, je fus mandé auprès de Mme X..., âgée de 50 ans, qui se plaignait d'un lombago. En explorant la région malade, je fus quelque peu étonné de constater une sorte d'empâtement, de tuméfaction assez bien limitée de la région lombaire droite, siège de la douleur. D'ailleurs, peau saine et nul phénomène inflammatoire. Ne pouvant me prononcer catégoriquement sur la nature de cette affection, je proposai sur l'heure, à la patiente, une petite ponction exploratrice qui fut acceptée. Donc, dans la partie la plus saillante, j'enfonçai jusqu'à la garde l'aiguille d'une seringue de Pravaz, et j'eus alors la satisfaction de voir sortir par l'orifice quelques gouttes d'un liquide absolument limpide. Le diagnostic était fait. Huit jours après, je fis au moyen d'un trocart de moyen calibre, une ponction aspiratrice, qui donna environ 60 grammes d'un liquide identique au premier. A la suite de cette petite opération, les douleurs disparurent immédiatement, et la malade guérit sans en-

combre. Le liquide extrait contenait beaucoup de chlorures, pas du tout d'albumine, mais on n'y observa pas trace de crochets.

Viennent les faits connexes des précédents relevés dans la littérature médicale :

a. — Boinet (1) montre un kyste hydatique qui s'était développé dans le muscle sacro-lombaire, au niveau des dernières vertèbres dorsales. La tumeur avait été prise pour un abcès par congestion et une première ponction avait donné du pus. A la suite d'une incision des hydatides sortirent.

b. — En 1819, Fischer apporta à Bremser des hydatides provenant d'une poche plus grosse que le poing, située dans la région lombaire d'un cadavre (2).

c. — Gilbert et Hall, ont observé chez un homme de 29 ans, un kyste hydatique qui fut pris pour un lipome et qui siégeait dans la région dorso-lombaire, datant de 6 ans, adhérant à l'aponévrose, il envoyait « un prolongement qui traverse l'épaisseur des muscles du dos et communique avec une autre tumeur presque identique qui est vidée par la compression » (3).

d. — Féron (4) cite une observation de kyste hydatique (à marche aiguë ?) qui était considérable et profondément situé au devant des masses musculaires de la région lombaire.

e. — Farradesche-Chaubasse (5) a vu chez un vieillard de 65 ans, dans la région dorso-lombaire, une collection inflammatoire qui donna issue à 600 hydatides.

f. — Déville (6), dit avoir rencontré un kyste hydatique dans la région lombaire.

g. — Lenoir (7) a eu occasion d'observer plusieurs fois des masses hydatiques dans le tissu musculaire, une fois entre autres, dans la masse sacro-lombaire.

h. — Bergmann cite un cas de kyste hydatique de la région lombaire publié par Kerst dans *Heelkundige Mengelingen*, Utrecht, 1835. Il nous a été impossible de nous procurer l'original de cette observation.

(1) *Bulletin de la Société de chirurgie*, 1860, 2e s., t. I, p. 58.
(2) *Deutsches, Archiv. f. d. Physiolog.*, Hall, 1820, t. VI, p. 295.
(3) *The Lancet*, 1883, t. I, p. 1089.
(4) Thèse de Paris, 1860, p. 42.
(5) *Journal de méd., de chir. et de pharm. de Sédillot*, 1818, juillet, t. LXIV.
(6) *Bulletin de la Société anatomique de Paris*, 1850, t. XXV, p. 60.
(7) *Gazette des hôpitaux*, 1852, p. 19.

D. — MEMBRES SUPÉRIEURS

1. — Kystes hydatiques du deltoïde.

Obs. 59. (Inédite.) — *Kyste hydatique du deltoïde droit.* — Recueillie et communiquée par M. A. Demoulin, interne des hôpitaux.

Brigant (Pauline), 22 ans, brodeuse, est entrée à la Charité, le 26 novembre 1884, salle Ste-Rose, lit 6, service de M. le Dr Ar. Després.

Antécédents héréditaires, rien. Parents bien portants ; frères et sœurs également. Antécédents personnels : rien dans l'enfance, aucune trace de strume. Réglée à 14 ans 1/2 ; fièvre scarlatine à 14 ans ; fièvre typhoïde à 17 ans.

Cette femme entre à l'hôpital le 26 novembre pour une petite grosseur du volume d'une noisette qui a débuté, il y a 8 mois, sur le bord antérieur du deltoïde droit. Au moment de l'apparition de cette grosseur, il y a eu une légère douleur qui a duré pendant 2 ou 3 jours seulement. La malade entre à l'hôpital, parce que depuis 2 jours la tumeur a grossi assez rapidement : elle a le volume d'une petite noix. A ce moment, il y a eu une douleur vive, puis la douleur s'est calmée, et ne reparaît que lorsque la malade fait des mouvements en rapport avec les fonctions du muscle.

A l'entrée, on trouve, située à trois travers de doigt au-dessus de la pointe du deltoïde, une tumeur rénitente, sans fluctuation nette. Pas de rougeur à son niveau ; peau saine, mobile sur la tumeur. La tumeur suit tous les mouvements imprimés au muscle et fait corps avec lui. Lorsqu'on fait agir le deltoïde, la tumeur ne change ni de consistance ni de relief. La malade examinée avec soin ne présente aucune trace de scrofule, ni de syphilis, et est parfaitement bien portante, fort gaillarde. En raison des symptômes nouveaux : douleur brusque survenue il y a 2 jours, augmentation rapide, pour ainsi dire instantanée, de la tumeur ; en raison des caractères négatifs des antécédents, M. Després élimine la tuberculose locale ; l'abcès froid sous-cutané ; la gomme syphilitique, affections diagnostiquées par d'autres chirurgiens. En interrogeant la malade, il apprend qu'elle a mangé souvent des viandes crues ou presque crues ; il diagnostique alors : un kyste hydatique du muscle deltoïde.

La malade est préparée pendant quelques jours pour l'opération : purgatifs, bains, etc., et opérée le mercredi 3 décembre. Chloroformisation. Incision de la peau, de l'aponévrose d'enveloppe non épaissie. A peine était-elle incisée au bistouri, qu'une hydatide du volume d'une noisette jaillit d'entre les lèvres de la plaie, comme un noyau de cerise pressé entre les doigts. En même temps, écoulement de quelques gouttes d'un liquide clair, comme de l'eau. Une fois l'hydatide sortie on vit appliquée dans l'épaisseur du muscle une membrane blanchâtre peu épaisse, circonscrivant une cavité du

volume d'une petite noix : c'était la paroi kystique. Elle est ensuite disséquée au bistouri sans de trop grandes difficultés. Léger écoulement sanguin, vite réprimé par le pansement. Plaie bourrée avec de la charpie imbibée d'alcool camphré, par-dessus pansement simple et bande. Les jours suivants, suppuration, apyrexie. Pansements répétés. Et la malade sort, un mois après l'opération, complètement guérie.

Obs. 60. (Inédite.) — *Kyste hydatique du deltoïde.* — Obligeamment communiquée par M. le Dr Ball, chirurgien de l'hôpital de sir Patrick Duns, à Dublin (Irlande).

M... C..., âgée de 20 ans, servante venant de la campagne, est admise à l'hôpital de sir Patrick Duns, le 22 septembre 1887, pour une tumeur, grosse environ comme un œuf de dinde, qu'elle présente à la partie externe du bras. D'après elle, cette tumeur a débuté il y a trois ans : à cette époque, elle était de la grosseur d'un petit nodule. Depuis elle s'est développée graduellement et sans douleur. Ce n'est qu'après des journées de rude travail qu'elle en a ressenti de la gêne. Elle n'a jamais demeuré dans des maisons où habitaient des chiens.

Cette tumeur était située sur le muscle deltoïde droit. La peau était manifestement mobile sur elle, mais la tumeur avait des attaches profondes évidentes qui se décelaient en faisant contracter le muscle. La sensation de fluctuation n'était pas distincte. La nature de la tumeur n'était pas diagnostiquée avant l'opération. Aussi se détermina-t-on à faire une incision exploratrice qui donna issue à environ six onces de pus clair, et à une vésicule à peu près de la grosseur d'un raisin volumineux. Le kyste d'enveloppe fut disséqué. Pansement sec. Guérison sans fièvre, après un seul pansement.

En examinant le kyste, on vit que les parois en étaient extrêmement minces et qu'elles s'étaient rompues pendant l'opération. On ne trouve pas de vésicules sœurs, ni de crochets. En étudiant l'intérieur du kyste, celui-ci offrit l'aspect d'une large capsule tellement opaque que l'on ne put en approfondir les détails. Les parois présentaient une structure stratifiée, mais peu définie. La membrane d'enveloppe était formée, comme d'habitude, de tissu connectif condensé. De plus, dans la cavité kystique se trouvait un agrégat de masses graisseuses du volume d'un gros pois.

Obs. 61. — *Kyste hydatique du deltoïde.*—Demarquay. *Gazette des hôpitaux*, 1870, t. XLIII, p. 162.

M. M..., âgé de 28 ans, palefrenier, né dans le département du Doubs, à Paris depuis huit mois seulement, est entré le 19 novembre 1868 à la Maison municipale de santé, pour une tumeur siégeant à la face externe du bras droit, au niveau de la partie moyenne du deltoïde. Cet homme raconte que le début de cette tumeur remonte à un an environ, qu'il n'y a jamais éprouvé de douleur et qu'elle a grossi surtout dans les trois derniers mois. A l'entrée cette tumeur

présente le volume d'une petite orange. Elle est indolore ; elle ne détermine qu'une gêne légère dans les mouvements. La peau n'offre aucune coloration anormale à son niveau. Le palper y fait percevoir une fluctuation obscure. On conclut à l'existence d'un lipome et à l'ablation de cette tumeur.

Le 23 novembre, M. Demarquay porte sur elle le bistouri et tombe dans une poche qui donne issue à un liquide jaunâtre puriforme. En même temps que celle du liquide, on constate l'issue d'une hydatide incolore du volume d'une noisette. Le doigt porté au fond de la tumeur constate dans l'épaisseur du deltoïde une excavation qui servait à loger l'hydatide. On place dans la plaie un peu de charpie recouverte d'un linge glycériné ; le même pansement est renouvelé pendant tout le séjour du malade. La cicatrisation se fait sans particularité notable, et le malade sort guéri le 18 du mois suivant.

Obs. 62. — *Kyste hydatique du deltoïde.* — Gross. *System of surgery.* vol. I, p. 597.

Il est rare de trouver des hydatides dans les muscles, et pour ma part, je n'en ai trouvé qu'un cas. Le malade était un ouvrier, âgé de 25 ans, qui s'était aperçu par hasard, 6 mois auparavant, d'une grosseur siégeant dans la substance même du muscle deltoïde droit, et grosse à cette époque, à peu près comme une noisette. Quand je l'examinai, elle etait du volume d'une amande avec son enveloppe, oblongue, un peu mobile, de consistance ferme et fibreuse, et légèrement élastique. Depuis quelques semaines cette tumeur était devenue quelque peu douloureuse, surtout après son travail, et la pression nécessitée par mon examen provoquait beaucoup de gêne. La peau qui la recouvrait était absolument saine.

Il était, bien entendu impossible, de prime abord, d'établir un diagnostic certain. Elle offrait de nombreux points de ressemblance, sous le rapport de consistance, avec un ganglion lymphatique enflammé, mais la rareté d'une telle affection dans un pareil endroit me fit écarter cette opinion, et me laissa dans un doute complet au sujet de ce cas et de sa nature. Elle était située trop profondément pour un kyste sébacé, et elle ne possédait aucun des caractères propres aux tumeurs fibreuses, fibro-plastiques et graisseuses. Pendant l'incision, le bistouri fut porté perpendiculairement sur la tumeur, puis dans son intérieur. A ce moment, une quantité de pus se mettant à s'écouler me fit penser, qu'après tout, ce pouvait bien être un ganglion altéré. Néanmoins, en continuant la dissection, je vis bientôt, que j'avais affaire à un kyste distinct que j'eus beaucoup de peine à détacher des fibres du muscle avec lesquelles il était en rapport intime. L'opération ayant été achevée, un petit corps fut ramassé sur le parquet, et, en l'examinant, on s'aperçut que c'était une hydatide sphérique, ne dépassant pas 6 millimètres de diamètre et pourvue d'une enveloppe spéciale. Le kyste lui-même était mou, peu épais, à parois internes polies et plus fibreuses à l'extérieur.

Obs. 63. — *Kyste hydatique du deltoïde.* — Fischer. *Zeitschrift für Wundärzte und Geburtshelfer*, Stuttgard, 1866, XIX, 3, Hft, p. 164.

Un garçon chapelier était entré dans le service de chirurgie de l'hôpital, pour se faire enlever une tumeur, que l'on avait ponctionnée plusieurs fois à Berlin, et badigeonnée après avec de la teinture d'iode. Cette tumeur était située au milieu du deltoïde, et logée entre les faisceaux mêmes de ce muscle. Elle fut mise à découvert par une incision longitudinale et on tenta de l'enlever en disséquant; dans les tentatives que l'on fit pour la saisir avec une pince, sa membrane mince se déchira, et un liquide limpide s'en écoula. En y regardant de près, on trouvait que le fond était constitué par plusieurs poches communiquant entre elles. Elles furent détachées à l'aide des ciseaux de Cooper. Il fut impossible d'enlever la membrane entière en raison de la minceur de sa paroi et de l'existence des poches du fond. La cavité fut donc remplie avec de la charpie dans le but de provoquer la suppuration, qui se déclarait en effet cinq jours après. La guérison ne tarda pas à se faire sous un pansement avec de la charpie sèche et après quelques attouchements au crayon de nitrate d'argent (La tumeur avait le volume du poing.)

† Obs. 64. — *Kyste hydatique du deltoïde.* — Dolbeau. Orrillard, thèse de Paris, 1869 (Obs. 8).

X..., 42 ans, cocher, entre le 30 décembre 1868, à Beaujon, service de M. Dolbeau, salle Saint-Félix, n° 25. En fin septembre 1868, le malade s'est aperçu « qu'il portait à l'union du tiers supérieur et des deux tiers inférieurs de la face externe du bras gauche une petite tumeur dont le volume pouvait égaler celui d'une noisette ». En deux mois et demi, la tumeur triple de volume quoique toujours indolente. Pas de ganglions dans l'aisselle.

Etat actuel. — Homme de constitution vigoureuse, n'accuse d'antécédents morbides d'aucune sorte. Tumeur du volume d'un œuf de poule, fluctuante, non réductible, située à 2 centimètres au-dessus du V deltoïdien. Peau de coloration et de structure normales qui glisse bien sur la tumeur. « Quand on fait contracter au malade son muscle deltoïde, on sent que la tumeur est beaucoup plus dure, tendue, et par conséquent bien moins fluctuante. Quand on veut lui imprimer des mouvements de latéralité, on ne peut la déplacer qu'en haut ; en bas et sur les côtés on ne peut en obtenir. Cette tumeur semble située dans les fibres musculaires du deltoïde. »

Le 7 janvier. — Ponction, au bistouri, de la tumeur ; incision, issue d'un liquide séreux blanchâtre, qui contient des petits points blanchâtres (échinocoques ?). « Cette incision faite, on continue, en disséquant avec soin, et se servant alternativement du bistouri ou des ciseaux, le kyste dont les parois sont épaisses, fibreuses, résistantes

et intimement adhérentes aux fibres du muscle deltoïde. Lavage à l'alcool, pansement avec charpie et alcool, taffetas gommé, etc.». — L'examen microscopique révèle la constitution lamineuse du kyste et la présence d'échinocoques adhérents à sa face interne. — Même pansement ; suite simple. Guérison complète, le 27 janvier. Exeat.

Obs. 65.—*Kyste hydatique du deltoïde droit.*—Paschen. Madelung, *Beiträge mecklenb. arz. z. Leh. v. d. Echinocokk.*, 1885, p. 146.

Femme W..., de Schwérrin, femme de peintre décorateur, âgée de 50 ans environ. Portait un kyste simple échinocoque, de la grosseur d'un œuf d'oie, dans le muscle deltoïde du côté droit. Opérée en janvier 1882. La vésicule, à parois minces, presque transparentes, un peu plus grosse qu'un œuf d'oie, s'échappa d'elle-même, après l'incision des téguments et se déchira. Guérison.

Arrivent en sous-ordre, dans la série, et pour simple mention, les faits qui vont suivre :

a. — Nous tenons de M. Tapie, professeur à l'Ecole de médecine de Toulouse, qu'il y a 4 ans environ, le Dr Roustan, suppléant alors le professeur de clinique chirurgicale de Montpellier, opéra un kyste hydatique du deltoïde qu'il avait pris pour un lipome. La mort de M. Roustan nous a privé de l'observation complète de ce cas.

b.— En 1883, M. Mariage, interne des hôpitaux, disséquant à l'Ecole pratique, a rencontré, sur le cadavre d'un homme, une tumeur du volume d'une grosse noix, qui était située dans l'épaisseur du deltoïde gauche. Elle occupait la partie moyenne et externe du muscle. était sphérique, extrêmement tendue, rénitente. C'était un kyste hydatique qui, ouvert, s'est montré rempli de très nombreuses et très petites hydatides dont la grosseur ne dépassait pas celle d'un grain de millet ; elles nageaient dans un liquide assez abondant et d'une limpidité parfaite.

c.— Erichsen (1) parle d'un homme de 31 ans, qui portait une tumeur, ayant pris naissance à la partie externe du deltoïde près de son insertion ; elle avait 3 pouces de diamètre au bout de 2 ans, et était devenue douloureuse ; elle était élastique, molle et insensible au toucher, et semblait provenir de dessous le deltoïde. Opérée, le sac s'est trouvé s'étendant le long de l'os et sous les gros vaisseaux. Abandonné à la suppuration, ce kyste hydatique guérit en un mois.

d.—« Jobert (de Lamballe) a observé un kyste hydatique du deltoïde; le kyste ne renfermait qu'une hydatide et l'on perçut parfaitement le frémissement hydatique. » (2).

(1) *Medical Times and Gazette*, 1860, mars, p. 267.
(2) Cité par Orrillard. *Thèse de Paris*, 1869.

e. — Forget (1) dit qu'il se souvient d'un kyste hydatique occupant le deltoïde, et qui donna lieu à des accidents formidables.

f. — Busch (2) rapporte qu'un kyste hydatique se trouvait dans le muscle deltoïde d'une jeune fille de 21 ans, et que la tumeur fut extraite avec la poche de tissu conjonctif qui l'entourait.

g. — A Forbes hospital (3), on vida par l'aspiration un kyste hydatique qui siégeait sur le deltoïde.

h. — Gross (4) parle d'un homme de 70 ans, qui portait dans le deltoïde un petit kyste hydatique, qui avait le volume d'une noix et durait depuis 6 mois.

C'est à tort qu'Orrillard (5) attribue à Teewan, un cas de kyste hydatique du deltoïde. Ce cas fait ici double emploi, car il appartient à Gross, et Teewan ne fait que le citer dans son travail, nº 51.

2. — Kystes hydatiques du biceps brachial.

Obs. 66. (Inédite.) — *Kyste hydatique du biceps droit.* — Due à la bienveillante obligeance de M. le Dr Decès, professeur à l'École de médecine de Reims.

Vers 1876, je fus appelé par une jeune femme de 28 à 30 ans, pour donner mes soins à son enfant malade. Profitant de ma présence, cette dame, habituellement bien portante, me montra alors une tumeur du volume d'un œuf, siégeant dans la masse charnue du biceps droit. Cette tumeur, dont elle souffrait peu, provoquait surtout de la gêne. Je conseillai des badigeonnages de teinture d'iode, sans faire, je l'avoue, ni un examen suffisant, ni un diagnostic précis. Quelque temps après, elle me rappela parce que la tumeur était devenue douloureuse. La peau avait rougi, il y avait de la fluctuation et pensant qu'il s'agissait d'un abcès, je fis une incision assez large qui donna issue à de nombreuses hydatides de petit volume, variant de la grosseur d'un grain de blé à celui d'un gros pois, mélangées de sérosité purulente. Je constatai que la poche s'engageait bien réellement dans le muscle biceps, puis je fis des lavages d'eau alcoolisée, pansai la plaie avec des mèches de charpie (c'était encore l'ancien régime) et la guérison fut obtenue en 3 ou 4 semaines. J'ai revu depuis cette femme, elle est encore aujourd'hui bien portante.

(1) *Bulletin de la Société de Médecine de Paris*, 1878, t. XIII, 2e s., p. 130.
(2) *Archiv. für Klinische Chirurg. von Langenbeck*, Berlin 1871, t. XIII, p. 36.
(3) *Austr. med. Jour.*, Melbourne, 1882, p. 111.
(4) *Surgical path.*, t. I, p. 747.
(5) Orrillabd. Th. de Paris, 1869, p. 9.

Obs. 67. (Inédite.) — *Kyste hydatique du biceps.* — Communiquée par M. le Dr Péan, chirurgien de l'hôpital St-Louis.

G... (Léontine), 49 ans, ménagère, entre le 3 juin 1882, nº 43, salle Ste-Marthe, à l'hôpital St-Louis. Pas d'hérédité. Pas d'antécédents scrofuleux, tuberculeux ou syphilitiques. Bonne santé habituelle. Il y a six semaines, sans causes connues, elle remarqua que le bras gauche augmentait ; accroissement rapide.

Etat actuel. — Le bras gauche est déformé par une tumeur du volume d'un œuf d'autruche, masquant la face antérieure et les bords interne et externe ; étendue du pli du coude au sommet du V deltoïdien. Le bras gauche mesure à la partie moyenne 39 centimètres de circonférence alors que le bras droit au même niveau a seulement 29 centimètres. La forme de la masse morbide est globuleuse, sa surface est lisse, unie, convexe, sans bosselures apparentes. Peau amincie et tendue, non adhérente. La tumeur paraît située profondément ; l'aponévrose brachiale, les muscles biceps et coraco-brachial s'étalent à sa surface ; elle est mobile sur les couches profondes. Sa consistance est molle, liquide, franchement fluctuante au centre, mais il existe à la périphérie une zone d'empâtement et d'œdème qui rend ses limites un peu diffuses. Il semble que l'on ait affaire à une collection liquide avec inflammation des tissus ambiants. Pas de mouvements d'expansion et d'affaissement. Pas de battements. Irréductibilité. La tumeur qui ne gêne que par son volume devient douloureuse à la pression. Les mouvements du coude sont conservés. Rien dans les ganglions axillaires. Etat général très satisfaisant.

3 juin 1882. — Chloroforme. Incision verticale longue de 5 centimètres comprenant la peau, l'aponévrose. Nous relevons le bord externe du biceps, et ponctionnons la tumeur ; issue de 250 grammes d'un liquide transparent comme de l'eau de roche. Nous enlevons ensuite la poche par voie de dissection. Au-dessous de ce kyste volumineux en existe un second plus petit que nous ouvrons et que nous traitons par la suppuration. Drainage. Suture. Pansement phéniqué. L'examen de la poche montre qu'il s'agit d'un kyste hydatique avec ses trois enveloppes. La membrane interne est hérissée de petites granulations grisâtres du volume d'une tête d'épingle. Pas de complications ; toutefois la réunion immédiate n'est que partielle. Exeat, au bout de quelques jours, en voie de guérison.

† Obs. 68. — *Kyste hydatique du biceps huméral.* — Picqué. *Gazette médicale de Paris*, 1883, t. V, 6e s., p. 136.

« La nommée Ch... (Geneviève), âgée de 53 ans, ménagère, entre dans le service de M. le professeur Gosselin, le 7 septembre 1882, salle Ste-Catherine, nº 14, pour une tumeur volumineuse siégeant à

la partie antérieure du bras gauche. Cette malade nous raconte que la tumeur a débuté, il y a environ dix ans, par une petite grosseur au niveau de la partie antérieure du bras; que depuis cette époque elle a augmenté progressivement, mais lentement, en restant constamment indolente. Il y a deux mois cette tumeur a éprouvé un accroissement subit de volume sans production de douleurs. En ce moment la malade n'est gênée que par le gros volume de son bras. »

Etat actuel. — A la partie antérieure du bras gauche, on constate une tumeur du volume d'une tête de fœtus à terme, s'étendant depuis le coude, dont elle masque la région antérieure, jusqu'à l'empreinte deltoïdienne; elle est régulièrement arrondie sur la partie antérieure, mais, sur la face interne, on trouve deux tumeurs surajoutées, petites et arrondies, situées l'une en haut, l'autre en bas, et séparées par un sillon transversal facilement appréciable à la vue. A son niveau, la peau ne présente aucune modification de coloration, ni d'épaisseur et n'est en aucun point adhérente aux parties sous-jacentes; il existe surtout, en avant, une vascularisation veineuse sous-cutanée assez prononcée. A la palpation, on ne constate ni dureté, ni point ramolli. La consistance est uniformément élastique. En comprimant simultanément la tumeur en deux points suffisamment rapprochés, on constate qu'il y a de la fluctuation, et que ce phénomène s'accentue quand les mains se rapprochent davantage; ce n'est pas un déplacement en masse, car, en mettant une main de champ entre les deux points comprimés, le même effet persiste. Ajoutons que la tumeur ne fluctue que dans sa portion principale et nullement dans les deux tumeurs accessoires. La masse est absolument mobile sur les parties sous-jacentes et nullement adhérente à l'os. Quand on invite le malade à contracter le biceps, la tumeur devient moins mobile et durcit sans qu'il se forme au-dessus d'elle de saillie longitudinale. Elle est donc située dans l'épaisseur du biceps. Le squelette est intact, du moins dans sa portion accessible. Pas d'œdème du membre. Le pouls radial n'offre aucun retard sur celui du côté opposé. La sensibilité est partout intacte, sauf sur l'annulaire, qui est insensible, sur toutes ses faces, au niveau des deux dernières phalanges seulement, et qui est le siège de quelques fourmillements. Pas d'engorgement ganglionnaire dans l'aisselle, Etat général excellent.

S'agissait-il d'une tumeur solide ou liquide? Dans la première hypothèse l'idée de lipome doit être rejetée; ce pourrait être à la la vérité un sarcome. Si c'est une tumeur liquide, ce à quoi se rallie M. Berger, il y a plus de probabilité pour un kyste hydatique, ce qui ne peut être tranché que par la ponction.

« Le 15 septembre, une ponction fut pratiquée avec l'appareil Potain; le liquide recueilli est un pus épais, jaunâtre, contenant des membranes caractéristiques et des crochets. C'était bien un kyste hydatique à parois épaisses, avec cette particularité qu'il était suppuré. La poche secondaire supérieure communiquait avec la poche principale, et s'était vidée; mais la poche inférieure était indépendante. Le lendemain, ponction de la poche isolée, le kyste est également hydatique et suppuré. On prend la décision d'ouvrir le kyste, ce qui est fait le 24, par une incision pratiquée à sa partie antérieure, depuis l'insertion deltoïdienne jusque près du pli du coude. La

poche intérieure et interne est d'abord ouverte et vidée : elle communiquait par un très petit pertuis avec la poche principale. Cette poche adhère si fortement au tissu musculaire qu'il est impossible de l'en détacher. Il existe, de plus, deux prolongements dans chacun des chefs supérieurs du biceps et un dans le chef inférieur. Ainsi donc cette tumeur, fortement adhérente au tissu musculaire, occupe toute l'étendue du corps du biceps et chacun de ses chefs. Il ne pouvait être question d'énucléation, M. Berger se contenta de vider la cavité des hydatides qu'elle contenait et de gratter à la cuillère tranchante les parois du kyste de façon à en détacher la membrane granuleuse. Après le grattage, lavage avec la solution forte, application de douze points de suture, drainage et compression. Les suites furent très bénignes. La guérison était complète le 15 octobre. — La malade revue en novembre, on a pu constater l'intégrité de tous les mouvements de l'avant-bras sur le bras, mais qu'en réalité l'action du biceps était supléée par celle du brachial antérieur. »

Obs. 69. — *Kyste hydatique du biceps brachial.* — Dupuytren. *Journal universel et hebdomadaire de médecine et de chirurgie pratiques*, 1833, t. XII, p. 108.

Dans le cours de janvier 1833, le nommé N..., âgé de 28 ans, imprimeur, employé à la presse, entra à l'Hôtel-Dieu, et fut couché au nº 34 de la salle Ste-Marthe. Cet homme, assez fort et assez bien constitué, était occupé à la presse lorsque, faisant un effort un peu violent, il ressentit une vive douleur à la partie moyenne et interne du bras gauche, sur le biceps et sur le trajet de l'artère brachiale. Une tumeur, suivant le rapport du malade, s'y forma subitement. Jamais il ne s'en était aperçu avant cet accident. Elle avait le volume d'un œuf de poule, était sans chaleur, sans changement de couleur à la peau ; immobile, elle disparaissait seulement un peu quand on fléchissait le bras.

Lorsque le malade entra à l'Hôtel-Dieu, il disait que cette tumeur datait seulement de huit ou dix jours. M. Dupuytren n'admit point comme vraie cette supposition du malade ; il crut que la maladie datait d'un temps beaucoup plus long, et que c'était une hydatide développée dans l'épaisseur du muscle biceps.... Chez le malade dont nous rapportons l'histoire, on appliqua inutilement, pendant quinze jours, des résolutifs et des astringents sur la tumeur. On fit alors une ponction exploratrice ; un grande quantité de sérosité limpide s'écoula par cette ouverture. Une compression légère étant établie sur les côtés de l'ouverture, on fit sortir un corps blanchâtre, vésiculeux, ovalaire, et à parois très minces et transparentes. Une inflammation légère s'empara des parties, une suppuration peu abondante eut lieu, et, huit jours après, le malade était tout à fait guéri.

† Obs. 70. — *Kyste hydatique du biceps gauche.* — Cruveilhier fils. *Bulletin de la Société de chirurgie de Paris*, 1873, 3e s., t. II, p. 216.

S... (Marie), 22 ans, couturière, présente tous les attributs d'une bonne santé; pas d'antécédents pathologiques. « Il y a un an, la malade vit se former au niveau de la partie moyenne et antérieure du bras gauche une tuméfaction qui s'accrut peu à peu, sans toutefois causer de douleur appréciable, ni de gêne des mouvements. »

Etat actuel. — L'examen attentif de la région nous montre une tumeur du volume d'un gros œuf, occupant la région antérieure et un peu interne du bras; elle s'étend depuis le pli du coude jusqu'au niveau d'une ligne passant par les insertions brachiales du deltoïde; son grand axe est oblique, c'est-à-dire que correspondant en haut à la face profonde du muscle et ne dépassant pas son bord interne, la tumeur déborde en bas le bord interne, et n'est séparée de la peau que par l'aponévrose brachiale; c'est même cette saillie de la tumeur en dedans du muscle biceps qui avait pu faire penser que l'origine de la formation pathologique était non dans la gaine, mais au-dessous du muscle biceps, entre ce dernier et le brachial antérieur. L'examen des rapports de la tumeur nous la montrait superficielle, ou du moins sous-aponévrotique, au-dessous de la portion charnue du biceps et sous-jacente à ce muscle dont la contraction la fixait dans sa moitié supérieure. On pouvait hésiter au point de vue du siège anatomique précis, car si la tumeur paraissait être contenue dans la gaine du biceps en haut, elle dépassait les limites de cette gaine dans sa moitié inférieure; le point de départ dans le tissu cellulaire, situé entre le biceps et le brachial antérieur, paraissait rendre compte de tous ces signes. La consistance du produit pathologique variait suivant le point de la surface que l'on explorait; tandis qu'à la partie supérieure, même pendant le relâchement du muscle, on sentait une surface très dure, analogue à un ganglion induré ou à une production fibreuse; la partie la plus superficielle de la tumeur donnait la sensation d'une fluctuation ou d'une élasticité très nettement caractérisée. La percussion et la palpation pratiquées à plusieurs reprises, ne déterminèrent aucune sensation spéciale. Disons enfin que l'artère humérale était repoussée en arrière au niveau du point le plus saillant de la tumeur.

La netteté de la fluctuation, l'absence de douleur et le développement lent, font admettre un kyste hydatique. Confirmation du diagnostique, le 9 avril, par le résultat d'une ponction exploratrice: liquide limpide, sans albumine, ni sucre; pas de crochets. Le lendemain, la poche était tendue, douloureuse. Pendant cinq jours, phénomènes réactionnels sans fièvre.

Le 18. Opération : « Je fis une incision de 9 centimètres, suivant le bord interne du biceps, et je disséquai avec beaucoup de peine le kyste sur lequel s'implantaient les fibres charnues du muscle; j'avais donc bien affaire à une tumeur intramusculaire; pendant la dissection, un coup de bistouri ouvrit le kyste fibreux, et deux ou trois

petites hydatides du volume d'un pois s'échappèrent. Accollement de la tumeur par sa face interne à l'artère humérale et au nerf médian. Une fois la poche kystique enlevée, on vit qu'elle se composait d'un kyste fibreux, d'une épaisseur de 2 à 3 lignes, rempli en presque totalité par une hydatide qui contenait à peu près 30 grammes d'un liquide louche et trouble; le dépôt est formé de fibrine, dont la présence s'explique par la poussée inflammatoire déterminée par la ponction exploratrice ; quatre ou cinq petites hydatides, du volume d'une groseille, sont appendues à la face interne du kyste fibreux. » Absence de membrane germinale, d'échinocoques et de crochets dans aucune hydatide.

† Obs. 71. — *Kyste hydatique du biceps huméral.* — Soulé. *Gazette des hôpitaux*, 1852, t. XXV, p. 141.

Jean Sabana, 31 ans, cultivateur, entre à l'hôpital St-André, salle 11, nº 26, le 10 mars 1847. Constitution robuste, pas de maladie antérieure. Il y a six mois s'est aperçu de l'existence d'une tumeur au bras gauche. « Il est parfaitement certain que nulle contusion, nulle cause physique n'en a été le point de départ étiologique. » La tuméfaction d'abord diffuse, et sans limites exactes, prit peu à peu de l'accroissement, devint plus distincte et enfin offrit le volume d'un œuf. « Plus tard, la tumeur acquit de la sensibilité et plus de volume. La rupture eut lieu spontanément et livra issue à une grande quantité de pus.» Soulagement pour le malade, mais la suppuration continue sans tendance à la cicatrisation. C'est alors qu'il entre à l'hôpital.

« Lorsque je le vis pour la première fois, je constatai à la partie interne du bras gauche une ouverture fistuleuse, par laquelle s'écoulait une suppuration onctueuse et filante, analogue à celle que fournissent assez généralement les parois d'un kyste enflammé par l'action de l'air. Une induration périphérique paraissait limiter le décollement qui néanmoins s'étendait au delà. Le stylet donnait une circonférence d'environ 4 centimètres de rayon. Huit jours après l'entrée du malade l'orifice fistuleux s'oblitère ; la tuméfaction augmente et acquiert son volume primitif. Ponction qui donne un liquide analogue à celui de l'écoulement antérieur. Divers moyens sont tentés pour obtenir le recollement, mais en vain, lorsqu'un matin on trouve entre les lèvres de l'incision un corps blanchâtre qui obstrue la plaie. Ce corps amené à l'extérieur est reconnu pour une acéphalocyste du volume d'une petite noix. Le lendemain, l'incision de tout le décollement permit de se convaincre que le kyste siégeait dans l'épaisseur même du muscle biceps et qu'il était complètement évacué. » Le malade sort guéri le 7 mai 1847.

† Obs. 72. — *Kyste hydatique du biceps brachial.* — Boyron. *Gazette des hôpitaux*, 1870, t. XLIII, p. 162.

Vers fin 1866, M. Demarquay fut appelé à voir une dame de 40 ans environ qui portait une tumeur au pli du coude datant d'environ deux

ans. Tumeur du volume d'une grosse orange, indolore et fluctuante. Pas de changement de coloration à la peau. Elle n'était ni pulsatile, ni dépressible. Pas de bruit anormal : le pouls avait ses caractères habituels. Le développement de la tumeur avait été lent et progressif ; elle causait seulement un peu de gêne dans les mouvements. « M. Demarquay assez embarrassé de la physionomie toute spéciale de cette tumeur, prit l'avis de M. Denonvilliers. » Il ne fut pas porté de diagnostic définitif, mais l'ablation fut décidée. Quelques instants avant l'opération Denonvilliers émit l'avis que ce pourrait bien être une hydatide des muscles.

Incision de la peau dans l'étendue de la tumeur, dissection attentive des tissus. « Tout à coup, à la profondeur de un centimètre environ, le bistouri pénétra dans une sorte de kyste plein d'un liquide blanchâtre et tapissé par une fausse membrane que tous les assistants furent unanimes à considérer comme une hydatide. La cavité de ce kyste avait le volume d'une petite pomme. Il était difficile, sans disséquer les attaches de cette tumeur, de préciser son siège anatomique ; mais on jugea qu'elle devait être développée dans la partie inférieure du biceps, entre les muscles de l'avant-bras. » La cavité est remplie de charpie et recouverte d'un pansement à la glycérine. La suppuration s'établit, et trois semaines après la malade était guérie.

† Obs. 73. — *Kyste hydatique du biceps brachial.* — Bouillet. *France médicale* du 24 janvier 1880.

Descombes (Léontine), entrée le 4 décembre 1879 dans le service de M. le professeur Richet, salle Notre-Dame, n° 1. Agée de 36 ans, bonne constitution, pas d'antécédents pathologiques. Il y a 14 ans, à la suite d'un coup reçu à la partie inféro-interne du bras, elle vit apparaître, peu de temps après, une grosseur en ce point qui demeura 12 ans stationnaire atteignant à peine le volume d'une noix. Il n'y avait ni gêne, ni douleur. Depuis deux ans accroissement sensible et progressif, ce qui finalement détermine la malade à entrer à l'Hôtel-Dieu.

Etat actuel. — Tumeur de la grosseur d'un œuf de dinde, siégeant à la partie antéro-interne du bras droit, s'étendant jusqu'à une distance de trois travers de doigt de l'épitrochlée, comme limite inférieure. Peau normale, souple, glisse facilement sur la tumeur que l'on sent immédiatement au-dessous. La tumeur est facilement mobilisable dans le sens latéral, mais beaucoup moins de haut en bas quand l'avant-bras est dans l'extension. En faisant contracter le biceps la mobilisation de la tumeur est très gênée. Fluctuation très nette quand la tumeur est fixée latéralement. Consistance pas absolument homogène car vers la partie supérieure on semble sentir un point plus résistant. M. Richet pense à un kyste tout en faisant des réserves à l'égard d'un lipome.

6 décembre. — Ponction exploratrice : il ne s'écoule rien d'abord, puis quelques gouttes de pus viennent sourdre à l'extrémité de la canule, alors M. Richet déclare qu'il s'agit d'un kyste hydatique. Incision verticale : issue d'une hydatide transparente et de plusieurs

vésicules flétries, qui nageaient au milieu du liquide séro-purulent. Cautérisation de la poche au nitrate d'argent, pansement avec charpie alcoolisée. Suites simples. La malade demande sa sortie le 28 décembre, bien que la plaie ne soit pas tout à fait cicatrisée.

Pour faire suite à ces observations nous citerons :

a. — Une communication verbale dans laquelle M. le professeur Verneuil a bien voulu nous apprendre qu'il avait opéré, il y a quelques années, un kyste hydatique du biceps brachial qui était bien réellement intramusculaire.

b. — « Demarquay a vu un malade de Blandin qui avait dans le biceps brachial une tumeur dure que ce chirurgien voulut enlever ; pendant l'opération, l'on reconnut que cette tumeur contenait un liquide : c'était une hydatide développée au milieu du muscle (1). »

3. — Kystes hydatiques du brachial antérieur.

Obs. 74. (Inédite.) — *Kyste hydatique du brachial antérieur.* — Recueillie et communiquée par M. A. Demoulin, interne du service de M. A Després, hôpital de la Charité.

Il s'agit d'une femme Car... (Elisa), âgée de 34 ans, domestique, qui occupe le lit n° 9 de la salle Ste-Rose. Elle portait un kyste hydatique suppuré du muscle brachial antérieur du côté droit, siégeant à trois travers de doigt au-dessus du pli articulaire du coude. Jusqu'au moment de l'apparition de cette tumeur, cette femme ne révélait dans son passé aucun antécédent pathologique : ni syphilis, ni scrofule ; sa santé avait toujours été parfaite. Ce n'est qu'il y a deux mois, au commencement de mars 1884, que l'apparition soudaine d'une petite tumeur à la partie inférieure et médiane de l'extrémité inférieure du bras, attira l'attention de notre malade. Cette petite grosseur était alors du volume d'une noix et, point très important à noter, son apparition avait été aussi indolente que subite. Depuis lors elle a augmenté graduellement mais lentement de volume, si bien qu'aujourd'hui, nous la trouvons ayant acquis les dimensions d'un œuf de poule.

Voyons maintenant quels sont les autres caractères que nous présente cette tumeur. Elle est lisse et parfaitement unie à la surface ; nulle coloration à la peau qui est absolument mobile sur la grosseur. Celle-ci est globuleuse, arrondie, et présente à sa partie inférieure une petite bosselure, une manière de tumeur minuscule, beaucoup plus petite que la supérieure. Ajoutons à ces caractères physiques, l'existence d'une fluctuation typique et notons que, dans les mouve-

(1) *Union médicale*, 1861, 2e s., t. XI, p. 426.

ments de flexion de l'avant-bras sur le bras, alors que le biceps et le brachial antérieur entrent en contraction, la tumeur se tend en quelque sorte, et devient plus rénitente. On constate également et d'une façon absolument certaine que le muscle biceps, tant à l'état de contraction que dans le relâchement, est absolument mobile et indépendant de la tumeur. Le frémissement hydatique recherché méthodiquement, fait complètement défaut. Au reste, tous les mouvements du membre supérieur droit sont entièrement libres, ils n'ont rien perdu de leur amplitude et de leur souplesse et s'exécutent avec autant d'indolence que de facilité. Les explorations manuelles pratiquées soit sur la tumeur même, soit sur les parties molles du bras et la continuité de l'os huméral, n'ont jamais déterminé la moindre souffrance à la malade ni décelé le plus petit point douloureux sur le squelette. Ajoutons à cela l'absence complète de fièvre, un état général excellent, rien en un mot qui fasse penser à une affection phlegmasique locale.

On se trouvait donc en présence d'une tumeur, et cette tumeur était fluctuante. Quel diagnostic pouvait-on bien porter ? Il s'agissait bien évidemment d'une tumeur liquide incluse dans le muscle brachial antérieur ; mais à quelle sorte de tumeur liquide avait-on affaire ? M. Després, passant en revue et rapprochant des caractères présentés par la précédente tumeur, les signes et les symptômes que l'on a coutume d'observer soit dans les tumeurs vasculaires, soit dans les lipomes, ou bien dans les abcès froids, les gommes syphilitiques, voire même les hydropisies du tissu cellulaire (Morel-Lavallée), rejette ces différentes tumeurs liquides pour admettre la possibilité d'un kyste hydatique.

Ce diagnostic admis, l'extirpation de la tumeur fut décidée et l'opération entreprise le 7 mai. Chloroformisation. L'opération est conduite selon les préceptes de l'ancienne chirurgie. L'extirpation du kyste présente quelques difficultés tenant à ce que la tumeur avait des connexions très intimes avec le muscle brachial antérieur au sein duquel elle était enfouie. Même comptant sur les bienfaits naturels de la suppuration éliminatrice, M. Després laisse quelques fragments de la poche au fond de la plaie. On ne trouve pas d'hydatides dans le liquide purulent du kyste, seulement la membrane interne qui tapisse la poche se présentait sous l'aspect granuleux caractéristique des membranes proligères ~~hyd~~atiques. Drains dans la plaie, charpie et bandes. Quinze jours après l'opération, la malade allait à merveille, la suppuration était bonne. Notons, entre parenthèses, que les explorations souvent répétées, dont la tumeur avait été l'objet de la part des assistants, avant l'opération, avaient probablement amené la suppuration du kyste. C'était là, selon l'interprétation de M. Després, une heureuse circonstance, favorable aux destinées futures du kyste, attendu que la suppuration était — du moins pour les anciens — le mode propre de guérison des kystes hydatiques. La malade sort complètement guérie le 26 juin 1884.

A notre observation, nous n'avons trouvé à ajouter qu'une citation de Nélaton, ayant trait à un malade de Gerdy ; nous la reproduisons in extenso :

« Il s'agit d'un malade qui était placé dans le service de Gerdy et qui portait une tumeur de ce genre (hydatique) dans le brachial antérieur ; elle simulait parfaitement une tumeur encéphaloïde, et la nature de la maladie ne fut reconnue que pendant l'opération (1).

4. — Kystes hydatiques du triceps brachial.

Obs. 75. (Inédite.) — *Kyste hydatique suppuré du triceps brachial droit.* — Obligeamment communiquée par M. le Dr Bazy, chirurgien des hôpitaux, ex-chef de clinique chirurgicale de l'Hôtel-Dieu.

Jung (Brigitte), née à Fribourg-en-Brisgau, âgée de 25 ans, domestique, entrée à l'Hôtel-Dieu, dans le service de M. le professeur Richet, salle Notre-Dame, lit 19, le 27 août 1884.

Cette jeune fille, d'une florissante santé, n'a jamais fait aucune maladie. Elle raconte qu'il y a 15 jours, elle s'aperçut fortuitement qu'elle portait à la partie postérieure du bras droit une tumeur. En même temps, elle constate que cette grosseur est douloureuse, non seulement sous la pression de la main exploratrice, mais encore spontanément. A ce niveau, la peau, qui avait au début conservé sa coloration et sa souplesse normales, devient, quelques jours après, le siège d'une rougeur et d'une sensibilité notable. Mais tout cela se passe sans grande réaction générale, presque sans mouvement fébrile, la jeune fille continuant à vaquer, comme à l'ordinaire, à ses occupations habituelles.

Le jour de son entrée, cette jeune fille, d'une forte constitution, et d'une musculature vigoureusement dessinée, présente à la partie postérieure du bras droit, à peu près à l'union du tiers supérieur avec les deux tiers inférieurs, une plaque rouge dont la teinte se fond en se perdant sur les parties voisines, jusqu'à la moitié supérieure du bras, et dont la surface totale, circulaire, est de 8 centimètres de diamètre. Cette rougeur répond à un gonflement de la région qui explorée à la main fait reconnaître d'abord, que la peau est complètement mobile sur les parties sous-jacentes ; que l'intumescence appartient exclusivement au muscle triceps brachial ; que l'on sent très nettement, dans l'épaisseur de ce muscle, une tumeur du volume d'un petit œuf de poule, oblongue, à grand diamètre vertical, complètement indépendante du squelette, puisque le triceps étant dans le relâchement on peut imprimer à la tumeur de très amples mouvements de latéralité et que, de plus, en la saisissant à sa base on l'isole absolument de l'humérus, sans que l'on puisse sentir entre elle et cet os la moindre connexion. A un examen attentif, la tumeur elle-même est très manifestement fluctuante lorsque les fibres charnues sont dans le relâchement ; elle devient rénitente et

(1) *Gazette des hôpitaux*, 1851, p. 349.

la fluctuation obtuse lorsque le triceps se contracte pour ramener l'avant-bras dans l'extension et que l'on fait obstacle à ce mouvement, dans cette manœuvre, la mobilité latérale est nulle. L'exploration minutieuse du squelette ne décèle aucune altération, aucune lésion osseuse, pas le plus petit point douloureux, et cependant la tumeur elle-même est douloureuse, avons-nous dit, et spontanément et par exploration.

En raison des caractères et des signes précédents, et du manque absolu d'autres phénomènes, M. Bazy, qui, en l'absence de M. le professeur Richet, était chargé du service, fut amené par éliminations successives à porter le diagnostic de kyste hydatique enflammé, développé dans le muscle triceps brachial droit. En effet, la situation de la tumeur franchement musculaire, son enkystement et son allure sub-inflammatoire, permettaient d'éliminer l'abcès froid, très rare dans l'épaisseur des muscles et surtout chez une jeune fille absolument bien portante et qui ne présentait pas le moindre antécédent strumeux.

Le traitement consista en une incision de 15 millimètres d'étendue, que M. Bazy pratiqua sur la partie la plus saillante du kyste. Par l'ouverture de cette petite incision jaillit un liquide épais, couleur chocolat foncé qui entraîna avec lui deux vésicules-filles du volume d'un haricot. Le liquide écoulé, il fut procédé au raclage de la poche pour en détacher la membrane germinative. Puis une injection d'eau phéniquée forte, fut poussée dans la plaie, et un drain fut placé avec un pansement simple dessus. Quelques jours suffirent à la guérison, car la malade sortait guérie de l'Hôtel-Dieu le 11 septembre.

† Obs. 76. — *Kyste hydatique du triceps huméral.* — Brassart. Thèse de Paris, 1877 (Obs. 2).

Retournard, 49 ans, chauffeur, entre à l'hôpital Cochin, le 18 juin 1877. — Antécédents : manifestations scrofuleuses dans l'enfance ; pas de syphilis.

« Il y a 2 mois environ, cet homme s'est aperçu par hasard qu'il existait à la partie externe de son bras gauche, une petite tumeur, du volume d'une noisette, roulant sous le doigt. Absolument indolente, elle grossit progressivement ; au moment de l'entrée du malade dans la salle, elle atteint à peu près le volume d'une noix ; à son niveau la peau a conservé sa couleur et sa souplesse normales ; elle n'est pas adhérente. A la palpation la tumeur est très élastique et semble un peu lobulée vers sa partie inférieure. Pendant que les muscles sont dans l'inaction, elle jouit d'une très grande mobilité, qui persiste pendant la contraction du biceps, mais diminue pendant les mouvements d'extension forcée, pendant que le triceps se contracte, la tumeur semble adhérer au muscle. M. Després hésitait dans son diagnostic entre un kyste hydatique et un fibro-lipome mais penchait plutôt vers un kyste hydatique, pour cette raison que la tumeur siégeait sur le bord du muscle. »

12 juillet. — Opération sans chloroformisation. Incision de la peau, dissection de la tumeur qui tenait par un pédicule assez large à l'aponévrose intermusculaire et au vaste externe, il fallut enlever avec elle une certaine quantité de fibres musculaires. La poche à parois épaisses contenait un liquide transparent et une hydatide solitaire.

A ajouter la courte note suivante de M. P. Reclus (1):

« Nous avons opéré un kyste du triceps huméral ; il existait deux lobes séparés par une sorte de goulot très étroit ; lorsqu'on refoulait le liquide d'une poche dans l'autre, on éprouvait une sensation absolument semblable à celle que donnent les synovites à grains riziformes. »

5. — Kystes hydatiques des muscles de l'avant-bras.

† Obs. 77. — *Kyste hydatique suppuré de l'avant-bras droit.*—Gosselin. *Clinique chirurgicale de l'hôpital de la Charité*, Paris, 1879, t. III, p. 136.

« Au numéro 18, est couché un garçon de 25 ans, qui nous présente une tumeur considérable siégeant à la partie antérieure de l'avant-bras droit. Cette tumeur, qui s'est développée depuis six à huit mois et sans souffrance, ne paraît pas sous-cutanée. Elle est située assez profondément et bridée par les muscles superficiels de l'avant-bras. Ce qui le prouve, c'est que, si l'on examine la région pendant que le malade contracte ses fléchisseurs, on sent moins distinctement la tumeur que lorsqu'on prend soin de fléchir la main sur l'avant-bras et celui-ci sur le bras, en recommandant au patient de ne rien contracter; si on palpe alors la tumeur, on la trouve très nettement fluctuante, ce qui porte à croire qu'elle est formée en grande partie, sinon en totalité, par du liquide. »

Le professeur expose les raisons qui lui font rejeter successivement le diagnostic de kyste hydatique, d'abcès froid symptomatique d'une lésion du squelette, d'une collection séreuse consécutive à une tumeur hématique de Velpeau ; il se rallie à l'idée d'un kyste séreux simple, tout en admettant que la ponction seule pouvait trancher la question. La ponction exploratrice faite, donna issue à un liquide citrin qui traité par l'acide nitrique et la chaleur s'est coagulé. La conclusion fut qu'il s'agissait d'un kyste séreux, bien que le cas fût

(1) *Manuel de pathologie externe*, par Paul Reclus, t. I, p. 492.

considéré comme tout à fait insolite. Comme moyen thérapeutique, une injection iodée au tiers est décidée. La ponction faite, et quoique le trocart se mût bien dans une grande cavité, il ne sort rien malgré les essais de désobstruction qui sont tentés. Le trocart retiré, on trouve l'orifice de la canule, qui était engagé, oblitéré par un petit lambeau membraneux flottant, grisâtre et homogène, stratifié comme sont les enveloppes hydatiques. Malgré cela le professeur ne s'arrête pas à l'idée d'une tumeur hydatique, à cause de la couleur citrine et la nature albumineuse du liquide.

Cette deuxième ponction amène la suppuration du kyste, ce qui modifie le plan d'intervention. Le malade est endormi, et sur la partie antérieure de la tumeur, une incision de cinq centimètres est pratiquée. « J'ai traversé l'aponévrose et un interstice musculaire avant d'arriver dans le foyer, d'où vous avez vu s'échapper une notable quantité de pus. A mon grand étonnement, ce pus a entraîné avec lui beaucoup de pellicules blanchâtres analogues à celles qui avaient obstrué la canule de mon trocart. Leur présence ne permet pas de douter qu'il s'agit d'un kyste hydatique suppuré. » L'examen microscopique du pus n'a révélé que des globules de pus, sans mélange de crochets caractéristiques des échinocoques. — Malgré l'absence de ces derniers le diagnostic réformé de tumeur hydatique n'en subsiste pas moins.

« Les pellicules membraneuses étaient tellement caractérisées que nous n'avons pu conserver aucun doute sur leur nature, et conséquemment sur la forme très insolite de tumeur hydatique à laquelle nous avons eu affaire. »

L'opération fut faite le 15 mars, mais les jours suivants le malade fut consumé par la fièvre et une suppuration fétide dans un foyer immense où, « malgré l'étendue de l'incision, la présence d'un tube à drainage en anse et les lavages réitérés avec l'eau phéniquée, le pus stagnait et croupissait toujours ». Du 25 mars au 9 avril, un érysipèle du membre supérieur vient compliquer encore et aggraver l'état du malade. Il en guérit cependant, mais la suppuration très abondante et très fétide continue son œuvre d'épuisement, et le 17 avril le malade est pris d'un grand frisson, début d'une infection purulente des plus prononcées qui se termine par la mort le 9 mai.

Autopsie. — Nombreux abcès métastatiques dans le foie seulement.

Obs. 78.—*Kyste hydatique du long supinateur.*—Bourel-Roncière. Thèse de Paris, 1884 (obs. 2).

La femme Bouret, veuve Teulon, âgée de 59 ans, entre à l'hôpital Beaujon, salle Ste-Clotilde, lit 26, dans le service de M. Tillaux, le 26 janvier 1884.

Cette femme présente les caractères extérieurs d'une bonne santé, elle prétend n'avoir jamais été malade et entre à l'hôpital pour se faire traiter d'une petite tumeur qu'elle porte à l'avant-bras, à deux centimètres environ au-dessous du pli du coude, à la région antéro-externe. Cette tumeur est située sous l'aponévrose antibrachiale, du

volume d'un petit œuf de poule, arrondie, indolente, mobile et molle pendant que l'avant-bras est dans le relâchement, mais quand on fait contracter les muscles de l'avant-bras, elle devient dure et paraît manifestement dans le long supinateur. Pas de frémissement hydatique.

Une ponction exploratrice est faite, le 27 janvier, à l'aide de l'appareil aspirateur de Dieulafoy, et il sort la valeur d'un verre à Bordeaux d'un liquide limpide, clair comme de l'eau de roche, ne se coagulant pas par l'acide nitrique ni par la chaleur. Deux gouttes de ce liquide examinées au microscope ne laissèrent pas voir de crochets, mais des cristaux de chlorure de sodium. Il ne sort pas de membranes hydatiques. On diagnostique un kyste hydatique du long supinateur. Le liquide évacué, on fait un bandage compressif avec de la ouate et la malade sort le 31 janvier sans que la tumeur se soit reproduite. Elle paraît guérie, mais on la prévient que la tumeur pourrait reparaître et qu'elle devrait alors se représenter dans le service.

Nous ne faisons que signaler :

a. — Une observation de kyste hydatique de l'avant-bras due à M. Piéchaud (1), à cause de la grande incertitude qui pèse sur son siège réel.

b. — M. Nicaise (2) a trouvé sur le cadavre d'une femme de 63 ans, un kyste hydatique, situé à la partie postéro-supérieure du muscle fléchisseur profond. Il y avait également un kyste dans le biceps crural.

E. — MEMBRES INFÉRIEURS

1. — Kystes hydatiques du psoas-iliaque (3).

† Obs. 79. — *Kyste hydatique du muscle psoas-iliaque.* — Blandin. *Gazette des hôpitaux*, 1844, p. 66.

Un homme de 45 ans, de tempérament bilioso-sanguin, exerçant la profession de charron à Lieusaint, entra le 28 octobre 1843, dans le service de Blandin, salle St-Jean, n° 39.

Il avait toujours joui d'une bonne santé avant la maladie pour laquelle il vient demander des soins. « Il y a un an environ, au milieu de toutes les apparences de la santé, il crut sentir pendant la nuit

(1) Paul Boncour. Thèse de Paris 1878 (obs. 9).
(2) Orrillard. Th. de Paris, 1869, p. 9.
(3) Nous rapportons au membre inférieur tous les muscles qui s'insèrent sur le fémur.

une grosseur dans la fosse iliaque gauche, mais cette sensation un peu vague ne fit d'abord qu'une impression légère sur son esprit. Cependant au bout de quelques jours, il éprouva dans la même région un sentiment de gêne et de malaise qui le portèrent à l'examiner avec plus de soin, et lui firent constater d'une manière positive la présence de la tumeur qu'il n'avait fait que soupçonner. Il n'en continua pas moins de se livrer aux pénibles travaux de son état, car la tumeur restait stationnaire, et la douleur était si légère qu'il n'en avait conçu aucune inquiétude. Pendant l'été dernier des changements importants se manifestèrent. Cette même tumeur fit de rapides progrès et devint le siège de douleurs beaucoup plus vives, s'irradiant dans toute la face antérieure de la cuisse gauche. Quelques soins opposés à cet état n'apportèrent pas le moindre soulagement. Les douleurs ne firent que s'accroître, le malade perdit le sommeil et l'appétit, ses digestions devinrent difficiles, ses forces subirent une diminution progressive, et un amaigrissement assez notable vint témoigner du degré de ses souffrances. » C'est alors qu'il vint à Paris, chercher un remède à son mal.

« Voici les phénomènes que nous avons constatés à son entrée : La fosse iliaque gauche était occupée dans toute son étendue par une tumeur volumineuse faisant une saillie considérable à l'extérieur, limitée inférieurement par le ligament de Fallope, dépassant un peu supérieurement la crête iliaque, dirigée obliquement de haut en bas et d'arrière en avant. Le diamètre transversal de cette tumeur s'étendait de l'épine iliaque antérieure et supérieure à la ligne blanche. La peau qui la recouvrait était lisse, tendue et mobile ; la palpation et même la pression s'exerçait sans grande douleur; il y avait une fluctuation obscure; enfin la cuisse du côté malade était fléchie sur le bassin et portée dans l'adduction et de plus notablement amaigrie. Rien de particulier dans le pli de l'aine ni dans la région du petit trochanter. Il a déjà été question plus haut des douleurs vives et spontanées dont la tumeur était le siège, douleurs qui s'irradiaient dans la direction des nerfs inguino-cutané et génito-crural.

« Le diagnostic était assez difficile ; il devait porter sur deux points : 1° Déterminer le siège primitif, le lieu d'origine de la tumeur; 2° en déterminer la valeur. » Il y avait des raisons de croire que la tumeur était née dans la fosse iliaque, restait à déterminer dans quelle partie de cette région : l'os des îles, le muscle psoas iliaque, les ganglions lymphatiques sous-péritonéaux ou dans le péritoine. On penche pour l'origine dans le tissu cellulaire de la région iliaque et dans les ganglions sous-péritonéaux. Le diagnostic porté par Blandin fut : « Tumeur enkystée de la fosse iliaque gauche, siégeant dans le tissu cellulaire de cette région. »

Une première tentative est faite pour évacuer le liquide, au moyen du trocart aplati de Guérin, elle demeure infructueuse. Mais en enlevant la seringue on constate que la canule en est obstruée par un débris d'hydatides. Une seconde tentative est faite avec un trocart arrondi pour vider la poche mais sans plus de succès que la première fois. On décide alors de pratiquer une incision analogue à celle qui est faite pour la ligature de l'artère iliaque, pour donner issue aux hydatides. « Il en sortit en effet une quantité énorme de l'intérieur du kyste ; elles étaient mêlées à une faible quantité de liquide, les

unes grosses comme un œuf de pigeon, d'autres au contraire égalant à peine un grain de chènevis ou de millet ». Malgré plusieurs injections journalières faites dans le but d'éviter la stagnation du pus, la suppuration épuisa le malade qui succomba cinq semaines environ après l'opération.

Autopsie. — « La fosse iliaque gauche est presque entièrement remplie par un kyste développé dans l'épaisseur des muscles psoas et iliaque. Ces muscles sont détruits à l'exception du faisceau le plus voisin de la colonne vertébrale et des fibres les plus externes. Le kyste s'étend de la crête iliaque jusqu'au petit trochanter; cette prolongation jusqu'au petit trochanter ne s'est établie qu'après l'opération et probablement par le fait même des injections... Les parois du kyste sont d'ailleurs assez minces, si ce n'est dans le point le plus rapproché de l'épine iliaque antérieure et supérieure où elles renferment dans leur épaisseur une écaille osseuse. L'os des îles et la colonne vertébrale sont intacts. Le péritoine ne présente non plus rien de particulier ». Dans les autres organes aucune lésion.

† Obs. 80. — *Kyste hydatique du muscle psoas-iliaque.* — Cailleux. *Gazette des hôpitaux*, 1868, p. 366.

G... (Louise), 32 ans, cuisinière à Paris, revient chez ses parents à Ausonvillers, le 8 août 1867, pour se faire soigner d'une tumeur du ventre qui s'étendait jusque dans la partie interne de la cuisse gauche.

« Lorsque je fus appelé auprès de Mlle Louise G..., le 9 août 1867, voici ce que j'ai observé et les renseignements que j'ai obtenus : « La malade a joui d'une bonne santé jusqu'à l'âge de 15 ans; à partir de ce moment, elle a commencé à sentir une grosseur qui se développait dans l'hypocondre gauche. « Cette grosseur, dit-elle, me rendait ce côté très sensible, ce qui faisait que je ne pouvais rien souffrir sur le ventre. » Réglée à 15 ans, elle l'a toujours été très irrégulièrement jusqu'à 32 ans. De 15 à 18 ans la tumeur est restée presque stationnaire, mais à dater de ce moment accroissement continuel jusqu'à 31 ans. Ce n'est que dans les trois derniers mois qu'elle envahit la partie interne de la cuisse.

Etat actuel. — Aspect émacié et cachectique. Aucune lésion du côté des voies digestives et respiratoires. La tumeur abdominale est dure, légèrement fluctuante, a envahi tout l'hypocondre gauche et une partie de l'hypocondre droit, elle remonte dans la région épigastrique et descend jusque dans la partie interne de la cuisse après avoir subi une sorte d'étranglement par l'arcade de Fallope. « Comme je sentais dans la tumeur de la cuisse une fluctuation peu marquée et profonde, je me décidai à faire une ponction, bien persuadé aussi que j'avais affaire à un abcès par congestion. » La ponction est faite en dedans de l'artère fémorale; il ne sort rien, mais le trocart retiré est reconnu obstrué par des débris d'hydatides. « Alors, je résolus de faire une ouverture plus grande et je pratiquai une incision de 6 centim. à l'endroit où j'avais enfoncé mon trocart, c'est-à-dire en dedans de l'artère fémorale, à 4 centim. au-dessous du pli

de l'aine; je disséquai successivement la peau et le tissu cellulaire; et, me servant du bout du doigt pour ne pas m'exposer à blesser l'artère fémorale, je disséquai toujours et je laissai en dehors le muscle couturier, en dedans le premier adducteur et le droit interne, et après avoir fait la ligature de deux artères musculaires, je tombai sur la poche kystique, qui était située dans le plan musculaire profond, dans la gaine du psoas, c'est-à-dire entre le triceps fémoral et les adducteurs. Après avoir largement ouvert la tumeur avec mon bistouri, j'en vis sortir en grande abondance des débris d'hydatides, puis un flot de liquide mêlé à des acéphalocystes de tout volume (depuis le volume de l'œuf de poule, jusqu'au volume du pois). J'évalue à huit litres la quantité de liquide mêlé aux acéphalocystes que j'ai retiré de tout le kyste. J'introduisis le doigt dans la poche kystique, je passai sous l'arcade crurale en suivant la gaine du psoas iliaque, et j'entrai dans la poche kystique abdominale; la membrane qui tapissait les parois du kyste était rugueuse et donnait au toucher la sensation de grains de sable. Je fis plusieurs injections d'eau tiède dans la poche, et à chaque fois j'en faisais sortir des acéphalocystes de différent volume. » Puis injection à la teinture d'iode iodurée diluée.

Les jours suivants symptômes de péritonite partielle et de parésie vésicale. Écoulement purulent par la plaie. Injections tièdes dans la poche qui ramènent des débris d'acéphalocystes. Amélioration du 18 août au 8 septembre. Le 10 septembre, injection iodo-iodurée qui est répétée les 17, 20, 29 octobre et une dernière le 17 novembre. Rétablissement long et difficile, depuis le 29 novembre l'urination est facile. « Le 2 décembre, la suppuration disparaît, les lèvres de la plaie sont adhérentes et l'on ne sent plus qu'un léger empâtement dans la région iliaque gauche. Ultérieurement la tumeur a disparu sans laisser de trace; restauration d'une santé excellente.

Nous jugeons trop hypothétique, comme siège, le cas de Hermann Maas (1), pour pouvoir lui assigner une place légitime parmi les observations de kyste hydatique du psoas-iliaque. Nous nous contentons de reproduire ce fait dans ses principaux traits.

† Richard R..., commerçant, 20 ans, remarque au commencement de 1870, au côté droit de l'abdomen, une tumeur profonde de la grosseur d'une noix, indolente, sans gêne, à développement régulier. A l'examen on constate : procidence arrondie dans la région droite de l'abdomen, étendue du ligament de Poupart à la région ombilicale. Tumeur située au-dessous de la paroi abdominale légèrement fluctuante, saillante sous la région ombilicale gauche ; limite inférieure indécise : elle semblait s'étendre à l'intérieur du bassin. Limite supérieure 3 cent. au-dessus de l'ombilic ; latérale : ligne blanche. La percussion mate sur la tumeur, donnait des intervalles tympaniques entre elle, le foie et le rein droit. Tumeur fixe, du volume d'une tête d'enfant, à contenu liquide.

(1) Hermann Maas. *Deutsche Klinik*, 1875, t. XXVI, n° 1, p. 2.

Une ponction exploratrice donne 100 grammes d'un liquide hydatique caractéristique. Ponction suivie peu de temps après de douleurs violentes dans le bas-ventre qui cèdent à l'application d'onguent cinabrique et autres ; mais la tumeur augmente rapidement au dire du malade, ce qui n'est pas confirmé par l'examen. Quelques mois après la ponction exploratrice, double ponction d'après la méthode de Simon, incision entre les deux trocarts : issue de liquide hydatique mélangé de pus ; pas d'hydatides. Au moyen du doigt introduit dans la plaie on parvient à détacher la vésicule hydatique tout entière. Elle avait 3 à 4 millim. d'épaisseur et était de la grosseur de la tête d'un enfant. La cavité qu'elle occupait avait une paroi lisse régulière, les os du bassin étaient indemnes. « Ce n'est que dans les muscles voisins de la symphyse sacro-iliaque droite, que l'on sentait des creux irréguliers, à bords rugueux, ce qui permet peut-être de penser que la poche échinocoque a eu son origine dans ces muscles ». Antisepsie listérienne ; drains, injections phéniquées. Cours de la guérison très favorable. Faible sécrétion séro-purulente. Vingt et un jours après l'incision, la guérison était obtenue.

2. — Kyste hydatique du couturier.

Obs. 81. — *Kyste hydatique du muscle couturier.* — Konig. Madelung. *Beiträge meckl. aerz. z. Lehr., v. d., Echinoc.-Kk.*, 1885, p. 144.

F... de Qualitz, charpentier, âgé de 49 ans. Le malade entra le 15 décembre 1874 à la clinique chirurgicale de Rostock pour un kyste hydatique dans le muscle couturier. Sorti guéri le 10 janvier 1875.

3. — Kystes hydatiques du triceps crural.

Obs. 82 (Personnelle). — *Kyste hydatique du droit antérieur de la cuisse.* — Recueillie dans le service de notre excellent maître M. le Dr Bucquoy.

M..., Françoise, âgée de vingt et un ans, cuisinière, entre à l'Hôtel-Dieu, dans le service de M. Bucquoy, salle Ste-Anne, n° 27, le 31 mars 1885, pour se faire soigner des suites d'une fausse-couche.

Jusqu'à ces derniers temps, la malade a toujours joui d'une santé parfaite; pas de strume dans l'enfance ; pas de syphilis, seulement un peu d'éthylisme. Père et mère, frères et sœurs tous bien portants.

Près de 4 ans auparavant, Françoise M..., étant au bain, s'apercut qu'elle portait à la partie antérieure et inférieure de la cuisse gauche, une petite grosseur du volume d'un œuf de pigeon, siégeant à

environ quatre travers de doigt au-dessus de la rotule, le membre étant dans l'extension. Elle nous raconte, que cette petite tumeur était arrondie, qu'elle la sentait tout à fait sous la peau qui glissait dessus ; que la grosseur se déplaçait bien dans le sens transversal, point de haut en bas ou vice versâ, sauf dans les mouvements de flexion ou d'extension de la jambe sur la cuisse. Quant à la différence de consistance de la tumeur dans ces diverses positions, elle ne peut rien en dire. A partir de cette première constatation, la tumeur a augmenté progressivement mais très lentement de volume puisque avant de venir à l'Hôtel-Dieu elle n'était guère plus grosse qu'un œuf de poule. Au reste, nulle gêne dans les mouvements d'extension, de flexion ou d'adduction du membre inférieur gauche ; nulle douleur spontanée ni provoquée.

Il y a dix jours, le 21 mars, la malade, grosse de 6 mois et demi environ, remontant un escalier de cave, — elle était en place chez un marchand de vin, — fit un faux pas et roula d'une hauteur de dix-huit marche. Dans cette chute, le ventre et les reins furent fortement contusionnés ; malgré cela elle n'en continua pas moins son pénible service, encore qu'elle éprouvât fréquemment du malaise, des vertiges, des sueurs froides.

Les choses en étaient là, lorsque le 28 mars, vers midi, sans cause immédiatement appréciable, la patiente se sentit brusquement inondée. Elle avertit sa patronne de ce qui se passait et, sur le conseil de celle-ci, se rendit à l'Hôtel-Dieu où elle fut examinée et de là adressée à une sage-femme de la ville. Cette dernière l'accueillit sur un palier où elle eut froid, puis l'introduisit dans une chambre glaciale où elle la fit mettre au lit. A peine couchée, Françoise M..., dont le malaise allait grandissant, mit au monde un enfant qui vécut trois heures environ. Le soir même la patiente était prise de frissons violents et répétés, suivis d'une forte fièvre. Au bout de trois jours, la malade voyant que loin de s'améliorer sa situation empirait, demanda à être transportée à l'Hôtel-Dieu où elle fut admise d'urgence.

C'est là que nous la trouvons en proie à une affection puerpérale de la plus haute gravité. Sans nous attarder dans la narration de détails oiseux en l'espèce, nous dirons seulement que, durant deux mois et demi, notre malade présenta les accidents les plus divers : déterminations articulaires à l'épaule gauche, aux poignets, aux genoux, aux jointures tibio-tarsiennes ; abcès aux régions trochantériennes, un autre au niveau du sacrum, abcès qui furent ouverts, s'agrandirent néanmoins et donnèrent lieu à des eschares. Et nous en passons pour arriver rapidement au fait qui nous intéresse plus particulièrement.

Vers le milieu de mai, alors que l'état de la malade était déjà des plus précaires, survient, précédée d'un frisson intense et d'hyperthermie, une inflammation érysipélateuse des téguments occupant la partie inférieure de l'abdomen et supérieure de la cuisse. Les jours suivants, cette inflammation abandonnant l'abdomen, se rapproche du genou et se fixe sur la partie moyenne et antérieure de la cuisse gauche. Le 16 mai, l'exploration pratiquée en ce point décèle une fluctuation manifeste au milieu des parties tuméfiées, chaudes et rouges. Rien, depuis l'entrée de la malade, n'ayant particulièrement

attiré l'attention du côté de cette région, la présence d'une tumeur préexistant à la maladie actuelle n'avait pu être soupçonnée. Aussi bien, était-il présentement très difficile, pour ne pas dire impossible, eu égard à l'état œdémateux des tissus enflammés, d'établir le diagnostic rétrospectif d'une tumeur fluctuante, confondue et comme noyée au milieu des parties phlogosées. M. Bucquoy pense donc, en l'absence d'anamnèse suffisante,—état subdélirant de la malade,— qu'il se trouve en présence d'un érysipèle devenu phlegmoneux, et se met en devoir de l'inciser sur le point qui lui paraît le plus fluctuant. Mais, contre toute attente, au lieu de pus, on voit émerger, d'entre les lèvres de l'incision, une vingtaine de petites boules d'un blanc nacré, dépressibles, quelques-unes de la grosseur d'une cerise. Le plus grand nombre beaucoup plus petites, se poussant les unes les autres vers l'orifice de sortie, comme un égrènement de verroteries. Pour tant de globules à peine s'échappe-t-il une cuillerée à café de liquide clair et limpide comme du kirsch. La plaie lavée et détergée soigneusement, on constate que la poche kystique est profondément enclavée dans l'épaisseur des fibres musculaires du droit antérieur. Un pansement antiseptique phéniqué est appliqué.

Le surlendemain, le pansement est levé. En pressant méthodiquement sur les deux côtés de la plaie on voit sortir une véritable grappe d'hydatides agglutinées, de grosseur variable, pressées les unes contre les autres à la manière des grains de raisin. Le tout représente bien le volume d'un œuf de poule. A chaque fois que le pansement était renouvelé (et il l'était régulièrement tous les deux jours) quelques hydatides sortaient. Le dixième jour, sort encore une sorte de chapelet, formé d'hydatides accolées, long d'une douzaine de centimètres : il est suivi de quelques autres plus petites et isolées. Ce furent les dernières.

Les pansements antiseptiques sont scrupuleusement continués, et, malgré le très mauvais état général de la malade, la plaie se comble peu à peu. La cicatrisation se fait à peu près normalement, bien qu'à un moment donné la plaie eût pris un aspect croûtelleux, noirâtre, sorte d'eschare qu'il fallut modifier par des cautérisations répétées au nitrate d'argent. Depuis lors tout a bien marché de ce côté, et six semaines après l'incision, la plaie était entièrement comblée.

Le 20 septembre, la patiente quittait l'Hôtel-Dieu, remise de ses terribles accidents et en pleine convalescence.

Dans les premiers mois de 1886, nous avons eu l'occasion de revoir Françoise M... dans le même service de notre cher maître M. Bucquoy.

Elle rentrait à l'Hôtel-Dieu pour se faire soigner d'une affection syphilitique. Nous avons pu nous assurer que la plaie était bien cicatrisée. Elle se présentait sous l'aspect d'une ligne brunâtre, parallèle à l'axe de la cuisse, légèrement déprimée, longue de deux centimètres et demi, et large d'un et demi. Chose curieuse et intéressante, en explorant la cicatrice on sent, vers son extrêmité inférieure, roulant sous le doigt, une petite masse arrondie, régulière, lisse, rénitente, peu mobile, grosse comme un noyau de cerise. La peau glisse à sa surface, elle est par conséquent complètement indépendante des téguments, par contre elle adhère intimement au mus-

cle droit antérieur dont elle suit tous les mouvements. Cette petite tumeur incluse dans le tissu musculaire est, selon toute vraisemblance, une petite hydatide qui est restée enclavée dans la plaie où la cicatrisation l'a surprise. Depuis plus de deux mois que la malade s'est aperçu de la présence de ce petit corps, elle n'a pas pris garde qu'il eût augmenté de volume. En outre on observe qu'à ce niveau, le tissu cicatriciel, plus mince, étalé sur la petite tumeur, permet de voir celle-ci, à travers le tissu rendu diaphane par tension, comme une petite sphère de couleur nacrée. En pressant un peu fortement on provoque une légère souffrance. A part cela, nulle douleur. nulle gêne, toutes les parties voisines sont normales. La malade ne veut pas être débarrassée quant à présent; si cependant plus tard, cette rudimentaire tumeur prenait un développement insolite ou l'incommodait par trop, elle accepterait une intervention chirurgicale.

Entre temps, Françoise M... nous raconte qu'un mois environ après sa sortie de l'Hôtel-Dieu, se trouvant à la campagne, dans le jardin de ses maîtres, elle sentit tout à coup, sans cause appréciable, quelques gouttes de liquide qui coulaient le long de sa cuisse. En recherchant quelle pouvait bien être la raison de ce phénomène, elle pût s'assurer que ce liquide était constitué par des gouttelettes d'une eau absolument limpide qu'elle voyait sourdre d'un petit pertuis creusé dans la partie la plus inférieure de la cicatrice. Puis pressant légèrement elle fit sortir encore quelques gouttes auxquelles succédèrent 7 à 8 petites boules blanchâtres de la dimension d'un petit pois qui, en émergeant de l'orifice, se rompaient en laissant écouler quelques gouttelettes d'eau de roche ; une fois crevées, il ne restait plus qu'une fine pellicule excessivement ténue et fragile qui tombait à son tour. Depuis ce jour il ne sortit plus rien ; l'orifice en œil-de-poule se remplit peu à peu et la cicatrisation se compléta dans les conditions où nous la retrouvons maintenant.

Obs. 83 (Personnelle). — *Kyste hydatique du droit antérieur de la cuisse.* — Recueillie dans le service de M. le Dr Tillaux.

V... (Charles), 43 ans, valet de chambre (1), entre à l'Hôtel-Dieu, le 20 mai 1887, salle St-Côme, lit 22, dans le service de M. Tillaux.

Nous n'avons pas à revenir sur les antécédents du malade qui ont été amplement relatés dans l'obs. 89 dont il a déjà fait le sujet, nous nous bornerons à mentionner ce qui a trait au cas actuel.

Vers la fin de mars dernier, étant couché, et, passant par hasard sa main sur sa cuisse droite, il fut très surpris d'y rencontrer une petite grosseur qui, quoique de date plus ancienne apparemment, n'avait pas encore attiré son attention. Lorsqu'il en fit la découverte, la petite tumeur avait les dimensions d'une petite aveline, elle était indolente et la peau parfaitement saine glissait à sa surface. Elle

(1) C'est par erreur que dans l'obs. 89, notre malade est qualifié de cocher ; nous tenons à la distinction, parce qu'elle a son importance, en l'espèce, attendu qu'en sa qualité de valet de chambre chargé du frottage des parquets, V... fatiguait beaucoup ses muscles fémoraux.

occupe la partie antéro-externe de la cuisse et est située sensiblement à égale distance de l'épine iliaque antéro-supérieure et de la rotule.

Le malade qui, il y a 3 ans et demi, avait eu déjà une tumeur dans cette région, et éprouvait, de temps à autre depuis 2 mois, tantôt au voisinage de la rotule, tantôt au niveau de l'ancienne cicatrice, de légères douleurs, surtout quand il avait frotté les parquets ou beaucoup marché, et qui était inquiet sur le développement ultérieur de cette grosseur, vint consulter M. Tillaux qui l'engagea à entrer dans son service.

Etat actuel.— Le malade étant dans le décubitus dorsal, les membres inférieurs dans l'extension flasque, on remarque, tout d'abord, sur le côté externe de la cuisse droite, une longue cicatrice linéaire de 23 cent., et située sur une ligne qui, partant du bord antérieur du grand trochanter, irait se perdre sur la tête du péroné ; elle répond aux tiers moyen et inférieur de la cuisse. Sauf cette cicatrice la peau est absolument normale, sans saillie appréciable ; de plus, en explorant attentivement la cuisse avec la main on ne perçoit rien d'anormal. La région inguinale ne révèle aucun engorgement ganglionnaire. Mais, la jambe étant fléchie sur la cuisse et celle-ci sur le bassin, si, y faisant opposition, on dit au malade de ramener son membre inférieur droit dans l'extension première, on voit assez nettement se dessiner à la partie moyenne et antéro-externe de la cuisse, un soulèvement mamelonné, saillant à peine de 2 à 3 milimm., et la main qui explore cette proéminence y sent manifestement sous la peau, qui est mobile sur elle, une petite tumeur rénitente, oblongue donnant la sensation d'une olive, dont elle représente la forme et les dimensions, qui serait incluse dans les muscles. Immobile de haut en bas, on peut légèrement la déplacer dans le sens latéral ; mais vient-on à faire contracter fortement les muscles, on observe, qu'en même temps que la tumeur durcit et devient plus appréciable, elle s'immobilise complètement. On constate alors que la petite grosseur est très dure, non fluctuante, indolente, irréductible, sans frémissement. Si le malade relâche graduellement ses muscles on la sent diminuer légèrement de résistance, s'évanouir peu à peu sous les muscles, comme si elle se fondait dans leur substance, au point de disparaître complètement lorsque le muscle se trouve dans le relâchement absolu.

Du reste le membre a conservé tous ses mouvements avec leur souplesse et leur amplitude normale. Rien du côté du fémur et du bassin. M. Tillaux s'inspirant du précédent, fait le diagnostic de kyste hydatique intramusculaire du droit antérieur de la cuisse.

Opération le 25 mai. Chloroformisation. Incision de 9 cent. faite sur la tumeur parallèlement à l'axe du membre comprenant la peau, le tissu cellulaire sous-cutané, l'aponévrose fémorale et une couche assez épaisse de muscle avant d'arriver sur la petite tumeur qui se trouve bien être un kyste hydatique, du volume d'une olive, enfoui au sein des fibres musculaires du droit antérieur. La nature hydatique de la tumeur fut reconnue par la qualité limpide du liquide, clair comme du kirsch, et l'aspect caractéristique de la membrane interne qui tapissait le kyste adventif. L'ablation terminée M. Tillaux explore la plaie avec l'index et sent vers la profondeur et un peu en dedans,

des petits corps ronds qui en occupent le fond, il les enlève en ayant soin de réséquer une petite portion du muscle auquel ces corps adhèrent. La pièce est recueillie et envoyée au laboratoire d'histologie du Collège de France où elle sera examinée (voir p. 95). Le plus scrupuleux examen n'avait pu auparavant déceler l'existence de ces kystes minuscules.

Lavage de la plaie à l'eau phéniquée; trois points de suture au crin de Florence en réunissent les lèvres, et un tout petit drain est placé à l'angle inférieur. On saupoudre d'iodoforme; gaze iodoformée ouate et bandes. La journée se passe très bien, aucune réaction ni générale, ni locale ; sommeil et nuit calme. L'apyrexie, le bon état tant général que local se continuent les jours suivants. L'appétit n'a pas cessé un seul instant d'être excellent.

Lundi 30 mai, cinquième jour après l'opération, on lève le pansement : réunion par première intention ; les trois points de suture sont enlevés, le petit drain supprimé. Un petit pansement à l'iodoforme est encore appliqué.

Mercredi 1er juin. Aucune trace de suppuration, le pertuis inférieur de la plaie est presque comblé par les granulations réparatrices. Suppression du pansement qui est remplacé par une légère couche d'iodoforme recouverte de collodion. Le patient se lève et marche sans souffrance.

Vendredi 3 juin. Plaie entièrement cicatrisée. Le malade sort complètement guéri.

Avant de terminer, nous relèverons dans le genre de vie de notre malade une particularité intéressante à signaler au point de vue étiologique, détail qui avait échappé à l'auteur de la première observation. Il y a toujours eu, dans la maison à laquelle le malade est attaché depuis longtemps, un certain nombre de chiens, tant de chasse que d'appartement ; or, parmi ces derniers il s'en trouvait un de très petite taille que notre valet de chambre avait pris en affection si singulière qu'il tolérait qu'il couchât avec lui.

† Obs. 84. — *Kyste hydatique du droit antérieur de la cuisse.* — P. Segond. Boncour, thèse de Paris, 1878 (obs. 4).

Milliet (Louise), 24 ans, domestique, entre le 22 décembre 1876, salle St-Jean, n° 11, à la Pitié, service de M. Labbé. Forte et bien constituée, réglée à 14 ans et toujours très régulièrement depuis. Il y a un an, elle s'aperçut que « sa jambe droite avait facilement froid » et que sa cuisse droite était manifestement plus volumineuse que la gauche. Jusqu'à il y a deux mois, indolence absolue et volume stationnaire. A cette époque, à la suite d'un excès de travail « sa cuisse est devenue douloureuse, chaude, et plus volumineuse, sans changement de coloration à la peau ». Le repos et des applications topiques font tout rentrer dans l'ordre, la cuisse récupère son volume précédent.

« Lorsque nous examinons la malade le 2 janvier nous constatons les signes suivants : La cuisse droite présente à sa partie antérieure et moyenne une tuméfaction assez considérable dont les contours

sont mal limités. La coloration de la peau est normale. La palpation démontre l'existence d'une tumeur profonde ayant le volume de deux poings et présentant une rénitence kystique manifeste. Sa forme est celle d'un ovoïde dont le grand diamètre est vertical et parallèle au muscle droit antérieur. « Son extrémité inférieure est située à quatre travers de doigt au-dessus de la rotule et son extrémité supérieure à deux travers de doigt au-dessous de l'épine iliaque antérieure et supérieure. Il n'existe pas la moindre adhérence avec la peau, et la tumeur est tout à fait mobile sur les parties profondes. « Cette indépendance est manifeste lorsqu'on vient à mobiliser la tumeur dans le sens transversal, mais si l'on cherche à la déplacer de haut en bas, ou de bas en haut, on ne peut y réussir. » La tumeur est donc indépendante du fémur et fait corps avec le droit antérieur, « vers la partie profonde duquel elle paraît située ». Le triceps fémoral en se contractant la durcit et l'immobilise complètement. « Lorsqu'on pratique l'examen pendant le repos de la malade, on constate une fluctuation très nette dans tous les points de la tumeur qui paraît absolument régulière et homogène. » Indolence complète. Un peu de faiblesse seulement dans le membre correspondant et léger sentiment de froid perceptible pour la malade seulement. Ganglions inguinaux nullement engorgés. On pense à un kyste de la cuisse probablement hydatique.

Ponction exploratrice avec l'aspirateur Dieulafoy et issue de 30 à 40 gr. d'un liquide jaunâtre, citrin, ne présentant pas traces de crochets. A la suite de cette ponction la malade, ayant marché et fatigué, des phénomènes inflammatoires se déclarent. Leur accentuation nécessite une intervention chirurgicale. Trois larges incisions sont faites sur les parties latérales de la tumeur. « Elles conduisent dans une large poche profondément située dans le triceps et présentant des parois lisses et comme veloutées au toucher. » Tubes à drainage et lavages fréquents. Le diagnostic demeurait encore incertain, lorsque, quelques jours après, en explorant la cavité de la poche, on put à l'aide des doigts et de pinces extraire par l'une des incisions « toute une poche kystique, blanchâtre, présentant tous les caractères cliniques d'une poche hydatique ». Depuis ce moment la guérison a marché rapidement. A la fin de février la malade quitte l'hôpital parfaitement guérie.

Obs. 84 *bis* (inédite). — *Kyste hydatique du droit antérieur de la cuisse droite.* — Très gracieusement communiquée par notre excellent ami M. le Dr Verchère, ex-chef de clinique chirurgicale de la Pitié.

Mme G..., 49 ans, vient me consulter le 17 avril dernier, pour une tumeur qu'elle porte au niveau de la partie antérieure de la cuisse droite. J'ajoute que cette dame est manifestement arthritique : gonflement des chevilles le soir ; parfois douleurs articulaires, craquements nombreux et caractéristiques dans les genoux, etc.

La tumeur a débuté il y a 8 ou 9 ans ; elle siège au niveau de la partie moyenne et antérieure de la cuisse et manifestement mobile avec toute la masse des parties molles. La malade connaît si bien sa

manière d'être, qu'elle fixe sa tumeur en contractant son muscle quadriceps. Si on la prend entre les doigts pendant l'état de flaccidité des muscles on peut l'entraîner dans tous les sens et elle se manifeste très nettement par sa consistance bien facile à distinguer dans la mollesse du muscle ; si celui-ci se contracte elle disparaît et c'est très difficilement qu'on peut la reconnaître. J'avais donc affaire à une tumeur intra-musculaire.

La forme était ovoïde ; elle était rénitente, non dure, ligneuse, non plus fluctuante ; mais on percevait une certaine élasticité lorsqu'on la pressait assez fortement. Son volume semblait être assez grand, 10 à 12 centimètres verticalement et 5 à 6 transversalement. Néanmoins faisant la part du revêtement musculaire qui peut faire paraître exagéré ce volume, je pense qu'elle est grosse à peu près comme un gros citron.

Tenant compte de ces caractères et me souvenant de la phrase de Denonvilliers que rappelait naguère M. Trélat à la Société de chirurgie, par exclusion, je portai le diagnostic de kyste hydatique du droit antérieur et l'écrivis sur la consultation que je remis à la malade ; la tumeur avait été déjà vue et on avait porté le diagnostic de tumeur fibreuse. Je conseillai une ponction exploratrice.

Je fis celle-ci le 27 avril 1888, avec le trocart Dieulafoy n° 2, j'entrai dans la tumeur qui me parut être très profonde et séparée de la peau par une forte épaisseur de muscle; en retirant mon trocart rien ne sortit par la canule. Pour m'assurer que j'étais bien dans la tumeur je fis mouvoir celle ci et les mouvements étaient communiqués à la canule. J'appliquai alors la pompe et fis le vide. Rien ne sortit davantage et je désesperais de mon diagnostic ; mais en retirant ma canule sans l'avoir séparée du tube aspirateur, j'entendis l'air, en pénétrant dans le corps de pompe, produire un gargouillement caractéristique, indiquant que du liquide était passé de la tumeur dans le tube. Je regardai dans le corps de pompe et je vis un petit paquet de membranes hydatiques cristallines baignant dans une petite quantité, un dé à coudre, de liquide transparent, eau de roche, mais légèrement épaissi, presque sirupeux que je pus faire sortir du corps de pompe et examinai à loisir. J'étais bien en présence d'un kyste hydatique et sa situation dans le muscle droit antérieur n'était pas douteuse.

Je donnai le conseil d'extirper la tumeur et j'attends la décision de la malade qui ne tardera pas certainement à être prise.

Obs. 85. — *Kyste hydatique du triceps fémoral.* — Bide. Boncour, Thèse de Paris, 1878 (obs. 3).

Davasse (Julien), 39 ans, homme d'équipe, entre le 7 janvier 1878, salle St-Augustin, n° 24, hôpital Lariboisière, service de M. Labbé. C'est un homme fort bien constitué et qui n'a jamais fait aucune maladie. Il y a trois ans, il reçut un violent coup de pied de cheval sur la partie antérieure de la cuisse droite, il en résulta un épanchement sanguin et une vaste ecchymose. Depuis, douleur continue dans la cuisse. C'est quinze mois environ après l'accident qu'il remarqua, en prenant un bain, à la partie antérieure de la cuisse, une

petite grosseur du volume d'un œuf de poule, roulant sous la peau et sur les tissus profonds

Le 12 novembre il entra à la Pitié. A cette date, la tumeur était du volume du poing environ. M. Labbé fit avec l'appareil Dieulafoy une ponction qui ne donna issue à aucun liquide. A partir de ce moment la tumeur augmenta rapidement de volume et occupa bientôt tout l'espace que l'on peut apprécier aujourd'hui. La partie moyenne de la cuisse présente un gonflement fusiforme s'étendant en haut presque jusqu'au pli de l'aine et en dehors jusqu'à trois travers de doigt au-dessous du grand trochanter. En bas elle se perd sur les confins du genou qui est déformé. L'articulation du genou est très peu mobile. Actuellement dans ses deux tiers supérieurs, dans le point de son plus grand volume, on constate une fluctuation des plus manifestes, puis au-dessous de cette partie dont les limites inférieures sont irrégulières et dures, on sent le fémur très augmenté de volume et placé pour ainsi dire sous la peau. Dans le sens vertical, cet os paraît creusé de sillons séparés par des saillies verticales également. A la partie interne de la cuisse près de sa partie moyenne et sur le trajet des vaisseaux fémoraux, on trouve deux ou trois plaques rouges dans leurs points maximum et violacées à la périphérie. A ce niveau la peau est chaude et la pression y est douloureuse. A la face externe et près du grand trochanter, il existe une autre plaque rose. Cette teinte disparaît sous la pression du doigt. Le 15 janvier le malade est conduit à l'amphithéâtre.

M. Labbé hésite entre un abcès ostéopathique et un sarcome. Il n'émet l'idée d'un kyste qu'à l'état d'hypothèse. Le malade endormi, un bistouri est plongé profondément au point le plus fluctuant de la tumeur; il ne sort que du sang. Le plus mauvais pronostic allait être porté, quand par l'incision faite au bistouri, sort une, puis deux vésicules hydatiques. Dès lors plus d'hésitation. A l'aide du thermocautère porté au rouge sombre, M. Labbé fait, suivant le grand axe de la tumeur, une incision de 30 à 35 centimètres. Il tombe sur la masse musculaire du triceps, qu'il incise avec le cautère jusqu'à la poche kystique, qui, complètement ouverte, laisse échapper des flots de liquide et des quantités considérables de vésicules hydatiques. Le kyste se continue en haut et au dehors du côté des interstices musculaires du triceps, du couturier, du tenseur du fascia lata. Là se trouve une poche secondaire qui est ouverte. Il en sort des hydatides et un pus phlegmoneux. A ce niveau la peau était rouge, comme on le sait. Même phénomène en dedans à l'union du tiers inférieur et des deux tiers supérieurs sur le trajet de l'artère fémorale. Là est une poche isolée et suppurée qui est ouverte. Après avoir bien vidé la tumeur, on éteint dans cette grande poche kystique 20 à 30 cautères de tout calibre et de toute forme jusqu'à ce que tout écoulement sanguin ait cessé et jusqu'à ce que les parois du kyste aient été totalement détruites par la cautérisation. Il en résulte une immense plaie ovalaire profonde, mais sans aucun clapier, sans aucun diverticulum Pansement avec des gâteaux de charpie trempée dans l'huile phéniquée. Les suites sont très simples et absolument apyrétiques. La cicatrisation est presque complète le premier avril.

† Obs. 86. — *Kyste hydatique du droit antérieur crural.* — Held. *Litterärische Annalen der gesammten Heilkunde.* Berlin, 1830, t. XXII, p. 426.

Jeune fille de 16 ans, jouissant d'une bonne santé quoique d'une constitution un peu délicate, fait une chute, dans l'été de 1823, en portant deux seaux d'eau. La face antérieure de la cuisse droite porta sur le bord tranchant de l'un des seaux; douleurs très violentes qui empêchèrent la blessée de se relever, il fallut l'emporter. Tuméfaction de la partie douloureuse, et amendement rapide des douleurs. « Après la contusion, il resta une petite tumeur indolente et sans gêne pour la liberté des mouvements de la cuisse. » Rien jusqu'en janvier 1824, où la malade sentit une impression de sourde tension dans le membre lésé. Elle vit alors que la petite tumeur « avait acquis la grosseur d'un œuf de poule et s'était enfoncée dans l'intérieur de la cuisse ». Couleur normale de la peau, indolence de la tumeur à la pression, gêne inappréciable. En mai, la tumeur avait triplé de volume, sans douleur et sans augmentation de la gêne. A la suite de travaux pénibles la sensation d'effort ou de tension éprouvée jusque-là se changea en une véritable douleur, très vive le soir. A la fin d'août, les souffrances et la tumeur s'étaient tellement accrues que la malade dût cesser son service.

« Le 1er septembre, quand je vis la malade pour la première fois, elle ne pouvait à cause de ses violentes douleurs, ni se tenir debout, ni marcher. Je trouvai, en examinant la face antérieure de la cuisse, une tumeur élastique, qui s'étendait tout le long de la face antérieure du fémur, correspondant au trajet du muscle de la cuisse. Cette tumeur était si grosse que la circonférence en était de 1 1/4 d'aune, tandis que la cuisse restée saine n'avait que 3/4 d'aune de tour. La peau, qui recouvrait la tumeur, avait son aspect normal. » Held pense à un abcès lymphatique; sangsues et embrocations à l'onguent mercuriel.

Le 15 octobre, la tumeur est trouvée grossie, la peau rougie, les veines gonflées, résultats de l'intervention de moyens empiriques extra-médicaux. Alors on fait appliquer une pierre à cautère de la largeur de 2 groschen qui pénétra jusque sur les aponévroses. A la suite les douleurs diminuent, mais la tumeur ne cesse de se développer. La santé générale s'altère : frissons, fièvre, inappétence, etc.. Les moyens empiriques sont remis en œuvre. « Cependant, la peau s'enflammait toujours de plus en plus; on ne sentait pas de fluctuation, mais un mouvement élastique et tremblotant, qui avait quelque rapport avec le tremblement d'une gélatine très consistante, ce qui conduisit un chirurgien très expérimenté et très bon opérateur à conclure à une excroissance de chair. Le volume de la tumeur mesurait au commencement de février 1 2/3 d'aune, et elle s'ouvrit d'elle-même le 7. Après la rupture de l'abcès, ce dernier évacua, pendant les premières douze heures, un liquide sanguinolent et purulent, et pendant les cinq jours qui suivirent, un liquide jaunâtre, aqueux, contenant des milliers de vessies dont la plus grosse avait le volume d'un œuf de poule et les plus petites, celui d'une tête

d'épingle. La tumeur était formée par une cavité close dans laquelle le doigt ou la sonde pouvait aller aussi loin que l'indiquait extérieurement la forme de la tumeur. Les vésicules nageaient dans son intérieur. Elles étaient elles-mêmes incolores et il n'y avait aucune trace de vaisseaux ; elles contenaient un liquide transparent, incolore; elles n'étaient unies ni entre elles, ni à la cavité qui les renfermait toutes, mais toutes s'échappèrent avec le liquide par l'ouverture de la poche. »

Held pense qu'il s'agissait là d'un abcès froid qui dans ce cas particulier renfermait les contenus les plus divers : « une sécrétion sanguine, purulente, un sérum jaunâtre et des milliers de vésicules, dont on ne peut expliquer la formation que par la coagulation de la lymphe plastique et qu'on doit compter parmi les hydatides auxquelles Laënnec à donné le nom impropre d'acéphalocystes. » L'absence d'échinocoques fut constatée dans quelques vésicules qui furent examinées. La malade guérit au bout de neuf mois, à partir de la rupture de la tumeur.

Obs. 87. — *Kyste hydatique du triceps crural.*— Nélaton. *Gazette des hôpitaux*, 1851, p. 349.

« Ces tumeurs (hydatiques) ne sont pas fort rares. Ainsi l'année dernière encore à l'hôpital St-Louis, j'en ai vu une très volumineuse située à la partie inférieure de la cuisse dans l'épaisseur du triceps; elle était molle, fluctuante, indolore, et contenait une vaste poche hydatique. »

Obs. 88 (Inédite). — *Kyste hydatique du vaste externe crural.* — Obligeamment communiquée par M. le Dr O. Guelliot, chirurgien de l'Hôtel-Dieu de Reims.

Ph... (Victor), âgé de 34 ans, entré à la salle St-Bernard, service de M. Guelliot, le 3 juillet 1887.

Cet homme n'avait eu d'autres maladies qu'une variole en 1869, lorsqu'il entre au service militaire en 1874. L'année suivante, il passe la frontière et va s'engager dans l'armée hollandaise. Il réside à Batavia en 1875-76, et pendant près d'un an est atteint de la dysenterie; on le réforme. Rentré en France, il est envoyé aux compagnies d'Afrique et fait un séjour de trois ans en Algérie. Là, il est pris à plusieurs reprises d'accès de fièvres intermittentes à type tierce. Puis il passe les années 1882 à 1884 au Sénégal. Il marchait alors sur le sable, et avait aux jambes des abcès multiples dont sortaient des larves d'insectes, des « mulots ». Il constate à ce moment que ses selles renferment souvent des fragments blancs, qui sont évidemment des anneaux de tænia; ajoutons qu'il se nourrissait de viandes rôties ou bien cuites, buvait de l'eau filtrée au charbon et que le poste dont il faisait partie ne possédait pas de chiens. Il eut aussi à cette époque une fièvre bilieuse assez grave.

A la fin de 1884, il rentre en France et s'empresse de gagner une syphilis à forme grave qui l'amène à l'Hôtel-Dieu de Reims en mars 1885 (chancre, roséole, iritis, alopécie, psoriasis palmaire). Nouveau séjour en mars 1887, dans les salles militaires : il eut des plaques muqueuses buccales ; on le réforma définitivement.

Enfin, il nous revient le 3 juillet dernier. Ce qui l'engage, cette fois, à entrer dans nos salles, c'est une gêne assez notable de la marche causée par une tumeur de la cuisse. Il n'y a que deux mois qu'il s'est aperçu, par hasard, de la présence, à la partie postéro-externe de la cuisse gauche, d'une grosseur ayant à peu près le volume d'une noix. Mais, quelques jours avant son entrée à l'Hôtel-Dieu, il a fait une marche assez longue (20 kilom.) ; à la suite la tumeur a grossi beaucoup ; elle est devenue légèrement douloureuse.

Voici ce que l'on constate à ce moment : à la région externe et postérieure de la cuisse, existe une tuméfaction très appréciable à la vue, allongée dans le sens vertical où elle a une quinzaine de centimètres. La peau est intacte et n'adhère pas : ni œdème, ni rougeur, ni douleur à la pression. La tumeur est un peu mobile dans le sens transversal, mais n'a plus aucun mouvement quand les muscles de la cuisse sont contractés. Il est facile d'y percevoir la fluctuation, bien que celle-ci ne soit pas absolument franche et donne la sensation d'un contenu incomplètement liquide. L'état général du malade est assez bon, malgré l'aspect misérable que lui donne une alopécie complète, sa figure trouée de petite vérole et sa peau terreuse. Le foie déborde les fausses côtes de trois travers de doigt, il est assez régulier, à bord épais ; la rate est également volumineuse. Ajoutons que cet homme est aussi entaché d'alcoolisme.

Le diagnostic exact était assez difficile à faire : on pouvait supposer, vu les antécédents du malade, une périostite ou une myosite gommeuse, car il était évident que la tumeur était profonde, sous-aponévrotique.

On fait, le 6 juillet, pour assurer le diagnostic, une ponction aspiratrice qui donne issue à deux cuillerées à peine de liquide jaunâtre, d'aspect purulent. Ce liquide sort difficilement par la grosse canule de l'appareil Dieulafoy, et en même temps sont expulsées quelques parcelles membraneuses qu'il est facile de reconnaître pour des débris de vésicules hydatiques. Examiné au microscope, le liquide ne renferme pas de pus, mais de nombreuses granulations de toutes dimensions ; on n'y trouve pas de crochets. Cette ponction n'est suivie d'aucune réaction ; le kyste qui s'était à peine affaissé reprend sa consistance. A diverses reprises on cherche, sans pouvoir jamais le constater, le frémissement hydatique. Une opération radicale est proposée et acceptée.

Le 12 juillet, M. Guelliot fait à la cuisse une incision de 18 centim. ; l'aponévrose d'enveloppe est incisée et au-dessous apparaît le kyste facile à isoler dans sa moitié superficielle. Il n'en est pas de même dans le reste de son étendue. Il faut, après l'avoir vidé des nombreuses hydatides qu'il renferme, enlever toute la moitié superficielle, puis disséquer les parties latérales, l'isoler dans sa partie médiane profonde, et, après avoir sectionné celle-ci transversalement, extirper successivement les deux extrémités, supérieure et inférieure. Elles sont toutes deux très adhérentes, l'inférieure surtout, se prolongeant

entre les faisceaux musculaires; à leur niveau la paroi est très épaisse, fibreuse, avec quelques noyaux calcaires. Il a fallu enlever d'assez nombreuses fibres musculaires, appartenant surtout au vaste externe. Le kyste est, en effet, situé entre la longue portion du biceps et le vaste externe avec lequel il se confond en avant; il repose profondément et sans lui adhérer beaucoup, sur la courte portion du biceps qui le sépare du fémur. Il contenait une centaine au moins de vésicules, ayant le volume d'un pois à une grosse aveline, sans liquide d'interposition. Quelques-unes de ces vésicules portent à l'extérieur leur pédicule rompu ; deux ou trois renferment des hydatides petites-filles. Les parois du grand kyste, qui atteint presque le volume des deux poings, sont épaisses, tomenteuses en dedans, friables par places. Après lavages phéniqués, on place deux drains aux extrémités de l'incision; un troisième, posé par transfixion, vient sortir à la région antérieure de la cuisse en traversant un cul-de-sac qu'occupait l'extrémité inférieure du kyste. Iodoforme; sutures profondes au fil d'argent et superficielles au crin de Florence. Pansement à l'iodoforme, coton antiseptique. Les suites de l'opération furent absolument bénignes : la température resta normale (37°,4 le lendemain et le surlendemain) ; la réunion superficielle se fit par première intention ; les sutures furent enlevées du 18 au 25 juillet ; les tubes, raccourcis à chaque pansement, n'ont plus aujourd'hui (29 juillet) que le quart de leur longueur primitive.

Un phénomène intéressant s'est produit la deuxième nuit qui a suivi l'opération : la face antérieure des avant-bras et des bras s'est couverte d'une éruption ortiée qui était encore très nette le matin. L'urticaire s'est reproduite la nuit suivante pour ne plus reparaître.

Le 23 juillet à la suite de l'administration d'huile éthérée de fougère mâle, Ph... a rendu un long tænia présentant les caractères de l'*inermis*; la tête n'ayant pas été expulsée, une nouvelle dose sera donnée dans quelques jours.

Obs. 89. — *Kyste hydatique du vaste externe crural droit.* — Bourel-Roncière. Thèse de Paris, 1884 (obs. 1).

Le nommé Verdun (Charles), âgé de 40 ans, exerçant la profession de cocher, entre le 4 janvier 1884 à l'hôpital Beaujon, pavillon n° 1, dans le service de M, Tillaux.

Le malade présente un aspect robuste et jouit d'une bonne santé habituelle, il n'a pas d'antécédents morbides ni diathésiques. En 1871, il s'est aperçu de l'apparition d'une petite tumeur à la partie inférieure et externe de la cuisse ; cette tumeur offrait le volume d'une grosse noisette, elle ne se réduisait pas par la pression, et son apparition était intermittente : les contractions musculaires la faisaient disparaître. Quand on interroge le malade au point de vue des antécédents locaux, il raconte qu'en 1864, étant soldat, il a reçu à cette même place un coup de pied de cheval. Cette tumeur est restée stationnaire et indolente jusqu'à il y a deux ans, mais depuis cette époque elle a subi une notable augmentation de volume et a com-

mencé à causer des douleurs au malade. Néanmoins il a pu continuer à travailler jusqu'au 28 octobre dernier ; mais à ce moment le volume de sa tumeur, les douleurs qu'il éprouvait le forcèrent à entrer à l'hospice Dubois, dans le service de M. Schwartz. La tumeur était devenue très volumineuse. M. Schwartz l'a incisée après avoir diagnostiqué un abcès froid musculaire. L'incision a donné issue à une notable quantité de pus crémeux, 30 gr. environ, sans aucun séquestre. On fait le curage de la cavité, et le doigt introduit dans l'abcès ne trouve aucune sensation de tumeur. On fait un pansement de Lister. Le malade a quitté l'hospice Dubois le 24 novembre, avec une fistule, pour entrer le 29 à Beaujon. Au moment de son entrée, la plaie suppurait toujours ; on y a placé deux drains. Dans la dernière semaine de décembre, elle était cicatrisée ; mais pendant que le travail de cicatrisation s'opérait, la tumeur s'était reproduite, son volume augmentait et le malade rentrait le 4 janvier dans le service de M. Tillaux.

Actuellement depuis le moment de sa rentrée, la tumeur n'a pas subi d'accroissement. Elle est située à la partie inférieure et externe de la cuisse. Elle offre le volume d'un œuf, elle est allongée de haut en bas. A la palpation, cette tumeur fait corps avec les muscles et donne une sensation de crépitation amidonienne très caractéristique. La peau est mobile sur la tumeur et n'offre aucun changement de coloration. Cette tumeur est indolente et ne devient douloureuse que par la marche et les mouvements pénibles. M. Tillaux diagnostique une tumeur hydatique. L'ablation a eu lieu le 16 janvier. M. Tillaux profite pour son incision de l'ancienne faite par M. Schwartz.

L'exploration fait reconnaître qu'elle est constituée par un kyste hydatique développé dans l'épaisseur du vaste externe ; on trouve, en outre, une seconde poche qui se prolonge en haut, d'un volume un peu moindre que le poing.

Cette tumeur n'a pas été ouverte le jour de l'opération, mais placée dans une solution de chloral pour être examinée ultérieurement. Lavage de la plaie, dans laquelle on laisse un gros drain et pansement de Lister. Les jours qui suivirent l'opération, l'état du malade s'est maintenu bon : pas de fièvre et pas de douleurs dans la cuisse.

Le 20. On change pour la première fois le pansement ; la peau est réunie par première intention sur toute la longueur de l'incision qui compte 23 centimètres, sauf à la partie inférieure qui donne passage au drain. M. Tillaux enlève les points de suture et diminue le drain de moitié. Compression à la partie supérieure et pansement de Lister. Cinq jours plus tard, le drain est ôté ; pansement ouaté, un peu d'écoulement par la partie inférieure.

1er février. L'écoulement a cessé, la plaie est fermée dans toute son étendue.

Le 4. Le malade quitte l'hôpital complètement guéri ; on constate facilement toutefois, que le muscle vaste externe, dans lequel est implantée la tumeur, est sensiblement atrophié et d'un volume moindre que celui du côté opposé, ce qui rend la marche du malade difficile.

La seconde tumeur qui prolongeait la première a été examinée

quelques jours après par M. Tillaux, à l'amphithéâtre. Elle mesurait 8 centimètres et demi de hauteur sur 5 centimètres de largeur. Elle était divisée en deux loges, l'inférieure beaucoup plus grande que la supérieure. Les deux loges étaient séparées par une cloison de un centimètre environ, très dure et elles communiquaient par un orifice assez étroit laissant seulement passer une sonde cannelée ordinaire. La face interne était très rugueuse. Sur la face externe on remarquait des fibres musculaires adhérentes à la tumeur. Elle contenait plusieurs vésicules molles, blanches, opalines, à liquide clair comme de l'eau de roche, qui étaient manifestement des hydatides. On n'a pas recherché de crochets. M. Schwartz pense que le kyste hydatique est resté latent comme évolution, jusqu'à la guérison de l'abcès froid qu'il avait développé autour de lui ; c'est alors qu'il s'est mis à s'accroître et à prendre la physionomie qu'il a eu lors de la seconde rentrée du malade à Beaujon.

† Obs. 90. — *Kyste hydatique sous le vaste externe crural.* — Abeille. *Gazette médicale de Paris,* 1872, t. XXVII, p. 420.

Mlle X... avait, de l'âge de 13 à 15 ans, ressenti des douleurs prises pour de la sciatique ; douleurs sourdes, ennuyeuses, gênantes. A l'âge de 16 ans, sa mère s'aperçut, un jour, qu'elle présentait une déformation de la région fessière droite, allant jusqu'à la partie supérieure de la face fémorale externe. A ce moment, marche pénible et parfois fièvre et quelques sueurs nocturnes. L'auteur, appelé, constate : « une fluctuation profonde bien perçue au tiers supérieur de la région crurale externe », et crut pouvoir diagnostiquer un abcès par congestion, malgré l'absence absolue de toute lésion appréciable du squelette. Pas non plus de coxalgie. Ce diagnostic fut confirmé par Velpeau. Le 8 octobre 1866, ponction avec trocart à thoracentèse. Rien ne sort. Un stylet introduit dans la cavité où il se meut très aisément laisse sourdre à l'instant quelques gouttes de liquide séreux, citrin. Le stylet retiré, il sort une quantité de vésicules hyalines de la grosseur d'un petit pois contenant elles aussi un liquide citrin. Par pressions graduées, la poche évacue 500 grammes de liquide et une quantité considérable d'hydatides. Il est fait une injection iodée aux trois cinquièmes. « Trois semaines après Mlle X... pouvait se regarder comme guérie, on ne retrouvait plus traces de la tumeur. A partir de ce moment, elle put marcher avec aisance sans ressentir la moindre douleur, et deux ans se sont complètement passés sans qu'elle se soit aperçue de la moindre gêne.

« En juin 1869, à la place même où la ponction a été pratiquée, apparaît une légère proéminence des téguments » : une collection très profonde s'est reproduite. La région fessière n'est point déformée. Pas de gêne pour la marche, pas de douleur. Santé florissante. Une intervention chirurgicale différente de la première est convenue mais ajournée. Deux années s'écoulent sans apporter d'autres modifications que l'extension de la tumeur qui, devenue plus proéminente, faisait une saillie anormale à la région fessière.

Le 15 novembre 1871, la famille se décide à faire opérer la jeune fille. Sur le centre de la tumeur, cinq applications successives de pâte de Vienne sont faites sur une longueur de 5 centimètres et une largeur de un et demi. A la dernière, l'eschare détachée, se montre la paroi kystique.

« Les cinq eschares avaient traversé la peau, le tissu cellulaire, l'aponévrose, toute l'épaisseur du crural externe, usé sur un point et soulevé par la tumeur, qui reposait sur l'os et remontait en haut et au dehors sous les couches musculaires et aponévrotiques. » Incision de haut en bas de la poche, sortie d'un flot de liquide séreux et limpide et d'une certaine quantité de vésicules hyalines, variant d'un petit pois à une noisette. La poche évacuée, l'exploration digitale apprend « qu'elle repose sur la face antéro-externe du fémur, ayant décollé les couches musculaires dans l'étendue de 6 à 7 centimètres ». Des lambeaux membraneux appartenant à la vésicule hydatique sont détachés. « Sur les points où le fémur peut être touché avec les doigts, je sens qu'il conserve son périoste. » Avec les doigts et la pince, toutes les parties du sac accolées aux couches musculaires, et accessibles sont détachées. Une injection d'eau tiède poussée vers le haut indique que la poche s'étendait jusque vers l'ouverture ischiatique, en contournant en arrière le grand trochanter. Une seconde injection simple est évacuée et suivie d'une autre à la teinture d'iode au tiers, laissée dix minutes. Une mèche de charpie est abandonnée dans la plaie pour déterminer l'inflammation suppurative. Pansement simple : Une suppuration louable s'établit rapidement. Le 25, une lymphangite se déclare ; rougeur érysipélateuse autour de la plaie ; ganglions inguinaux engorgés. Quatre jours après se présente entre les lèvres de la plaie, un lambeau des parois du kyste qui en obturait l'entrée ; extraction du lambeau. Injections iodées tous les 3 ou 4 jours. Le 15 décembre, la suppuration cesse ; il ne s'échappe plus par le pertuis cutané, gros comme une lentille, qu'une certaine quantité de sérosité tantôt claire, tantôt roussâtre. Injections iodées tous les 5 à 6 jours. Le 18 février la cicatrisation est complète. Huit mois après l'entière guérison ne s'était pas démentie.

Obs. 91. — *Kyste hydatique sous le vaste interne crural.* — Lawrence. *Medical Times*, 1860, p. 235.

Sarah G..., âgée de 27 ans, admise à l'hôpital Saint-Barthélemy, présente une tumeur au tiers inférieur de la partie interne et antérieure de la cuisse droite. A l'examen, cette femme raconte qu'elle a toujours été en bonne santé, mais qu'elle s'est aperçue, depuis dix mois environ, de la présence de cette tumeur, qui, quoique indolore, la gêne cependant beaucoup depuis huit jours. Cette tumeur est molle, élastique, mobile. Fluctuation vague : elle siège évidemment profondément sous le muscle vaste interne. Elle occupe entièrement la partie interne et antérieure de la cuisse droite. Une ponction exploratrice est jugée nécessaire. Depuis, la tumeur a été largement ouverte : de nombreuses hydatides se sont échappées en même temps

qu'un liquide séro-purulent. Malgré une hémorrhagie assez sérieuse, causée par la section de vaisseaux musculaires, la malade est en bonne voie de guérison.

4. — Kystes hydatiques des adducteurs.

Obs. 92 (Inédite). — *Kyste hydatique des adducteurs.* — Recueillie et communiquée par M. Francis Villar, interne du service.

Terrade, Guillaume, 38 ans, gainier, entré le 23 août 1886, dans le service de M. le professeur Lefort, suppléé par M. le Dr P. Segond.

Ce malade a été opéré par M. Segond le 28 septembre 1885, d'un sarcome mou de l'aisselle du côté gauche. Deux ou trois mois après l'opération, en passant la main dans le pli de l'aine correspondant, il constate l'existence d'une grosseur mollasse du volume d'une pomme d'api. Cette grosseur augmente de volume petit à petit et au mois de juin dernier elle avait acquis les dimensions qu'elle présente aujourd'hui. Le malade n'a jamais été incommodé par la présence de cette tumeur, il n'a éprouvé ni douleur, ni gêne des mouvements. Cependant depuis le mois de janvier, il se plaint de douleurs qui, parties de la face postérieure de la cuisse, sillonnent la fesse et remontent vers les lombes. Il faut ajouter que le malade a déjà eu des douleurs semblables en 1870. Nous ne trouvons aucun renseignement sur la pathogénie de la tumeur.

Etat actuel. — On constate dans l'aisselle du côté gauche une cicatrice, vestige de l'opération pratiquée en 1885.

Il existe, à la partie supéro-interne de la cuisse du même côté, une tumeur du volume d'une grosse orange. Cette tumeur est molle, mais ne donne pas nettement la sensation de flot. Elle paraît assez superficielle et jouit d'une certaine mobilité. La peau qui la recouvre est normale; la tumeur est indolente et irréductible. Se fondant sur les antécédents du malade, sur la marche rapide de la tumeur, M. Segond est amené naturellement à rapprocher la présente tumeur de celle qu'il avait opérée quelques mois auparavant, et porte le diagnostic de sarcome mou du pli de l'aine.

Opération. — Elle est pratiquée le 26 août 1886. Chloroforme, précautions antiseptiques : 1° Incision de la peau dans une étendue de 0,12 centim. ; 2° incision de l'aponévrose. On tombe sur une tumeur enkystée et l'on constate alors une fluctuation très nette. La tumeur est recouverte par des fibres musculaires ; 3° on enfonce un trocart, il s'écoule un liquide clair comme de l'eau de roche. On en retire un grand verre pour l'examen microscopique, on agrandit l'ouverture au bistouri et on voit sortir des quantités d'hydatides, de volume variable, les plus grosses représentant environ la grosseur d'un œuf de pigeon. On en retire presque plein un bassin ; 4° la poche est disséquée et détachée avec les ongles des parties environnantes ; ce travail est un peu pénible en raison des adhérences des fibres

musculaires avec le kyste. En effet, cette dissection montre, que les fibres musculaires du moyen adducteur sont refoulées en avant par la tumeur et étalées en une fine trame charnue sur sa convexité antérieure, tandis que sa face postérieure repousse en arrière les muscles petits et grands adducteurs auxquels elle est intimement unie. On constate en outre que la tumeur envoie deux prolongements : un en haut et en dedans vers le ligament de Gimbernat, qu'il déborde même d'un bon centimètre ; l'autre en bas et en arrière. Celui-ci, après s'être frayé un passage à travers les adducteurs, au voisinage de leur insertion fémorale, contourne l'os crural et s'insinue en arrière. La poche est extirpée en totalité, elle est épaisse et sa face interne rappelle celle d'une vessie à colonnes (voir pl. II) ; 5° avec le trocart de Chassaignac, on fait une contre-ouverture à la partie interne de la cuisse, dans un point déclive, on y passe deux gros drains ; 6° suture avec le fil d'argent, neuf points de suture ; on place deux autres tubes à la partie antérieure de la cuisse. Gaze iodoformée, gaze phéniquée, etc.. Le surlendemain premier pansement, pas de pus. On retire les deux tubes inférieurs et l'un des tubes supérieurs.

Les fils sont enlevés le 31 août. Les jours suivants, on constate un peu de suppuration due à l'occlusion incomplète de la plaie et à l'imprudence du malade qui s'est levé le lendemain même de l'opération. Le malade quitte l'hôpital complètement guéri le 11 septembre 1886.

Obs. 93 (Inédite). — *Kyste hydatique du muscle grand adducteur.* — Recueillie et obligeamment communiquée par M. le Dr Coudray.

Eps (Charles-Louis), âgé de neuf ans et demi, entre le 28 janvier 1888, à l'hôpital Trousseau, salle Denonvilliers, n° 16, service de M. le professeur Lannelongue.

Antécédents héréditaires nuls ; antécédents personnels, rien de bien particulier, sauf quelques éruptions herpétiques à la face.

Il y a un an environ, sa grand'mère s'aperçut, en l'habillant, que sa cuisse droite présentait à la partie postéro-interne et vers le tiers moyen, une saillie déjà très marquée puisqu'elle offrait bien le volume d'une grosse noix. L'enfant n'y avait jamais pris garde, parce qu'il n'en éprouvait ni gêne, ni souffrance, marchant et courant comme tous ses petits camarades. Remarquons cependant, qu'un mois environ avant l'époque précitée, l'enfant fit une chute sur le bord d'un trottoir, chute dans laquelle sa cuisse droite aurait porté par sa partie postéro-externe sur l'arête vive de la bordure ; en tout cas, il n'y eut aucune ecchymose au point contus et l'enfant ne s'en détourna même pas.

Durant les six premiers mois à dater de cette constatation de la tumeur, celle-ci subit un accroissement assez rapide pour atteindre sensiblement son volume actuel, les six mois qui suivirent marquant une période stationnaire. Toute cette évolution fut indolente et à l'abri de toute gêne ; l'enfant n'éprouva dans cette région aucune sensation anormale. Toutefois, voyant que cette grosseur n'avait aucune ten-

dance à disparaître et soucieuse de l'avenir, la mère accompagnée de son enfant vient demander conseil.

Etat actuel. — Dans la région postéro-interne et à mi-hauteur environ de la cuisse droite, se présente une saillie relativement considérable eu égard au volume du membre, car elle offre le relief d'une orange ordinaire à forme légèrement allongée dans le sens vertical. Cette tuméfaction oblongue est située au-dessus et en dedans du creux poplité. La peau qui la recouvre a conservé son aspect et sa coloration normale, elle est saine, sans élévation de température et glisse très librement sur la grosseur; elle ne présente aucune vascularisation anormale. L'exploratien manuelle de la tumeur, pratiquée pendant le relâchement des muscles de la cuisse, nous apprend qu'elle est uniformément arrondie, lisse et globuleuse à la surface; ses contours vers la profondeur sont moins nettement appréciables. Elle est manifestement enfouie au milieu des parties molles de la cuisse, qu'elle accompagne dans les déplacements transversaux qu'on leur imprime; dans le sens longitudinal ces déplacements sont beaucoup plus limités. La tumeur est complètement indépendante du fémur. Sa consistance n'est pas absolument dure ou plutôt pas uniformément, dans ce sens, qu'à sa superficie on perçoit une sensation de moindre résistance, une sorte de rénitence; il n'y a pas de fluctuation. Cette tumeur est bridée en avant par le droit interne, au dehors elle s'étend jusqu'au corps charnu du biceps, elle refoule ces muscles qui semblent s'étaler à sa surface. Mais c'est avec le grand adducteur qu'elle affecte les rapports les plus intimes, car si l'on fait contracter ces muscles en s'opposant à l'adduction du membre, on constate avec évidence, que la tumeur est absolument immobilisée dans tous les sens, tant que dure la contraction. Dans le pli de l'aine et le creux poplité aucun engorgement ganglionnaire ; pas d'œdème du membre inférieur.

En présence de ces symptômes et surtout en se fondant sur la marche rapide de la tumeur, M. le professeur Lannelongue crut devoir penser qu'on se trouvait en présence d'un sarcome fibro-plastique tout en faisant de formelles réserves pour un kyste hydatique.

Opération le 31 janvier. Anesthésie sous le chloroforme. Incision longitudinale de 11 cent. selon le grand axe de la tumeur. La peau et l'aponévrose incisées, on tombe sur une petite surface d'aspect blanc grisâtre, sans traces de fibres musculaires, puis on remarque de suite, que cette surface adhère très peu au dehors, tandis qu'il faut procéder en dedans à une dissection des plus minutieuses pour isoler la tumeur des fibres musculaires qui l'englobent et dont l'adhérence et l'abondance augmentent à mesure que l'on se rapproche des parties profondes et internes. Dans la crainte d'ouvrir la tumeur dont la nature kystique avait été reconnue au premier abord, on est même obligé de laisser adhérente à sa partie postérieure beaucoup de fibres musculaires dont quelques-unes appartiennent au demi-membraneux, mais qui, pour le plus grand nombre, dépendent du grand adducteur avec lequel le kyste affecte les rapports les plus étendus. Enfin, à sa partie supérieure et externe, la tumeur présente un pédicule fibreux, dépendant de l'aponévrose du grand adducteur lequel est sectionné, ce qui libère la tumeur. Le kyste est ainsi extirpé en totalité et dans son intégrité parfaite : il se présente

sous la forme et avec les dimensions d'un gros œuf de dinde ; sa couleur est d'un aspect brillant et nacré, là où les fibres musculaires n'adhèrent pas. Il est transparent et extrêmement distendu par le liquide intérieur, ce qui explique sa dureté. Placé sur la paume de la main, il donne, lorsqu'on l'agite, une sensation de tremblotement particulier : c'est évidemment un kyste hydatique. La tumeur n'avait aucune connexion avec le faisceau vasculaire fémoral.

Pansement antiseptique iodoformé. Gros drain. Cinq points de suture superficiels au crin de Florence. Suites extrêmement simples; toutefois le trajet reste un peu fistuleux pendant quelque temps. L'enfant complètement guéri sort le 18 mars, n'éprouvant aucune gêne dans les mouvemente de la cuisse.

Obs. 94 (Inédite). — *Kyste hydatique du moyen adducteur.* — Recueillie et communiquée par M. Marcel Baudouin, interne des hôpitaux.

La nommée Ferroud, femme Raymond, âgée de 63 ans, couturière, entre le 23 février 1888, dans le service de M. le Dr Terrier, salle Chassaignac, n° 30, hôpital Bichat.

Rien de particulier à noter dans les antécédents héréditaires. Réglée à 13 ans. Règles toujours régulières, pas de pertes d'aucune sorte. Pas de maladies dans l'enfance. Deux enfants vivants et bien portants.

Elle n'a jamais fait de maladies graves, sauf :

1° Une tumeur blanche au genou gauche, soignée à Beaujon, il y a 20 ans. Guérison spontanée ou bout d'un an. Il ne subsiste qu'une certaine gêne dans les mouvements d'extension au genou de ce côté, mais pas de douleur dans cette articulation.

2° Une pustule maligne à la tempe gauche, traitée par la pâte de Vienne. Il en résulta une cicatrice difforme de la tempe qui amena un peu d'ectropion de la paupière inférieure : il y a de la conjonctivite chronique et un peu d'opacité du segment inférieur de la cornée, mais la vue quoique un peu trouble est presque aussi bonne de ce côté que de l'autre.

Il y a trois mois que la malade s'est aperçue de l'affection qui l'amène à l'hôpital Bichat. C'est une tumeur qui apparut alors dans la région inguinale gauche, un peu en dedans de l'arcade crurale, d'une façon absolument spontanée. La malade n'a jamais souffert de cette tumeur qui s'est développée progressivement. Quand, pour la première fois, elle l'a remarquée, il y a trois mois, elle avait le volume d'une grosse noisette, était dure et mobile sous la peau. Cette tumeur en augmentant de volume s'est agrandie, par sa partie inférieure, d'une manière continue. La jambe gauche n'a jamais été enflée. Pas d'effort appréciable susceptible d'expliquer l'apparition rapide de la tumeur.

Etat actuel. — Bon état général. Pas de troubles fonctionnels. La malade vient se faire opérer parce que la tumeur devient gênante par son volume et l'empêche de marcher facilement. Pas de douleurs dans l'aine, ni d'élancements dans le membre inférieur ou ailleurs.

Pas d'œdème du membre du côté de la tumeur qui n'est pas douloureuse à la pression. Pas de crampes.

La tumeur de l'aine gauche est placée au-dessous du pli inguino-crural et du côté interne du triangle de Scarpa, tout entière en dedans de la ligne représentant la direction des vaisseaux fémoraux. Elle est ovoïde, à grand axe presque vertical, ou plutôt oblique en bas et en dedans, assez régulière; en un point elle fait une notable saillie sous la peau qu'elle soulève. Son extrémité supérieure représentant le gros bout de l'ovoïde est distant de 3 à 5 centimètres de l'extrémité interne de l'arcade crurale. En dedans elle va jusqu'à la partie interne de la cuisse. Elle a une longueur de 10 à 12 centimètres environ et une largeur de 8 centimètres à peu près. Aucune modification de la peau, au niveau de la tumeur. Elle fait une saillie notable et d'autant plus visible que le membre gauche est placé dans une abduction plus marquée. Elle est nettement arrondie, sans bosselure aucune. A la palpation, cette tumeur est lisse, pas très dure, et on reconnaît facilement qu'elle a un contenu liquide, surtout quand la cuisse est dans l'adduction. Elle n'est pas mobile sur les parties profondes, mais la peau glisse avec facilité sur sa face antérieure. Elle n'est pas tendue, cependant on ne peut pas dire que la fluctuation soit très nette. Elle n'est pas réductible. En appuyant dessus, elle ne diminue pas de volume; son contenu ne s'échappe dans aucun diverticule intra-abdominal, quelle que soit la position de la cuisse. On recherche le frémissement hydatique, mais on ne le perçoit pas du tout. Pas de crépitation amidonnée.

La cuisse placée dans l'extension et maintenue ainsi solidement par la main d'un aide, si l'on commande à la malade de rapprocher sa cuisse de l'axe du corps, on n'a pas avec la main placée sur la tumeur, la sensation nette d'une contraction musculaire dans les adducteurs. Un moment l'on pensa à un abcès froid, mais M. Terrier fit de suite le diagnostic de kyste hydatique intra-musculaire.

Le 27 février, une ponction exploratrice est faite, avec une fine aiguille de l'aspirateur Potain, au point le plus saillant de la tumeur, après avoir pris les mesures antiseptiques les plus rigoureuses. On peut retirer par cette ponction capillaire aspiratrice une petite quantité d'un liquide très clair, comme de l'eau de roche, environ une cuillerée à bouche ; quelques débris de membranes minces nagent dans ce liquide. Le diagnostic est vérifié. Il est évident qu'on a pénétré dans une hydatide qui seule s'est vidée. L'aiguille est retirée aussitôt. Collodion iodoformé avec ouate boriquée sur la petite plaie faite par l'aiguille. L'extirpation de la tumeur est décidée.

Opération le 1er mars. — Extirpation par M. le Dr Quénu. — Antisepsie du champ opératoire. Anesthésie chloroformique. Incision longitudinale suivant le grand axe de la tumeur, c'est-à-dire un peu oblique de haut en bas et de dehors en dedans. Elle part de la partie interne du pli de l'aine et descend jusqu'à l'extrémité inférieure de la tumeur. Dissection de la peau des deux côtés. On arrive de suite sur la tumeur dont la paroi paraît lisse, très régulière. On aperçoit à son pourtour une très mince lamelle de tissu musculaire qui l'enveloppe. Cette lamelle est facile à entamer, et on commence à isoler la tumeur, à la décortiquer de cette gaine musculaire à l'aide des doigts. Elle est, en effet, comprise dans l'épaisseur même du moyen

adducteur, les fibres de ce muscle sont éparpillées au pourtour du kyste, en dedans cependant il subsiste un faisceau assez important qui est conservé. Le kyste remonte jusque vers le pubis, son extrémité supérieure s'engage même dans l'intérieur des fibres tendineuses d'insertion du moyen adducteur. Au moment où l'on essaie de détacher l'extrémité supérieure du kyste, il se crève en haut et en dehors, il sort d'abord une, puis deux, puis trois, enfin toutes les hydatides qu'il contient. Il se vide tout à fait et on constate qu'il ne contient aucun liquide, sauf bien entendu celui qui est renfermé dans chaque hydatide. Celles-ci, au nombre d'une quinzaine ont sensiblement le volume d'un jaune d'œuf. La partie externe du kyste était presque en contact avec la gaine des vaisseaux fémoraux qui pendant la décortication ont été maintenus en dehors du champ opératoire. Ligature de quelques artérioles. On place un fort drain à la partie inférieure de la plaie. Sutures superficielles au crin de Florence. Pansement antiseptique : iodoforme, gaze phéniquée.

Le 4. Premier pansement, suintement sanguin assez abondant, absorbé par les bandes de gaze phéniquée. Plaie réunie par première intention. Pas de suppuration. Léger écoulement de sang. On change le drain. Même pansement. Depuis le jour de l'opération la température n'a pas dépassé 37°,4.

Le 16. La malade est en bonne voie de guérison.

Obs 95 (Inédite). — *Kyste hydatique des adducteurs.* — Due à la gracieuse obligeance de M. le Dr Léon Labbé, chirurgien de l'hôpital Beaujon.

Mlle, X..., âgée de 30 ans environ, m'est présentée par mon confrère M. le Dr Hervé de Lavaur, au mois de septembre 1871. Elle porte à la partie supérieure de la cuisse droite, une énorme tumeur, effaçant tout le triangle de Scarpa et faisant une saillie considérable. vers la partie interne et supérieure du membre. Cette tumeur est fluctuante, et depuis quelques jours, la peau qui la recouvre est devenue un peu rouge, luisante. Il existe un peu de douleur.

Je diagnostiquai un abcès de la région, sans pouvoir préciser son lieu d'origine. Je discutai cependant l'existence possible d'un kyste, sans émettre toutefois l'idée de la présence d'hydatides.

La peau est incisée, sans que le bistouri dépasse sa face profonde. Je rencontre alors une membrane d'enveloppe assez résistante, qui n'est autre que la membrane limitante d'un vaste kyste hydatique, d'où s'échappent aussitôt, après son incision, de nombreuses poches de volume variable. Je me mets en demeure de pratiquer la dissection complète de cette poche, et j'acquiers alors la conviction qu'elle a pris naissance au niveau des muscles adducteurs.

Les pansements furent faits avec l'alcool mélangé à l'eau, à parties égales, et la guérison s'opéra, par granulations, sans aucun encombre. Il fallut environ six semaines pour que la plaie fût comblée complètement.

Obs. 96 (Inédite). — *Kyste hydatique des adducteurs.* — Recueillie et communiquée par M. Barraud, interne du service.

M..., Marie, âgée de 36 ans, courtière en diamants, entre à l'Hôtel-Dieu, service de M. Tillaux, salle Ste-Marthe, lit nº 21, le 6 juillet, pour une tumeur siégeant à la partie supérieure et interne de la cuisse droite.

Le début de l'affection ne peut pas être précisé exactement ; cette malade qui est d'un tempérament très nerveux se plaignait de douleurs vagues dans le membre inférieur depuis un an. Elle n'avait jamais remarqué aucune lésion locale et ce n'est qu'au mois d'avril dernier qu'en l'examinant un médecin découvrit l'existence d'une petite tumeur dans le point qu'elle occupe actuellement ; depuis cette époque l'affection est restée stationnaire comme volume. Il s'agit d'une tumeur de forme ovoïde, de la grosseur d'un œuf de poule, absolument indolore à la pression et située à la partie supéro-interne de la cuisse droite, tout près du sillon génito-crural. Elle est très dure au toucher, non fluctuante et fait corps avec le deuxième adducteur.

Le diagnostic porté a été : fibrome ou fibro-sarcome développé aux dépens de ce muscle.

7 juillet : Incision couche par couche, conduite sur la face interne du muscle dont les fibres sont dissociées dans une très faible étendue. Le bistouri introduit par ponction dans la tumeur donne issue à un jet de liquide clair et transparent ; la poche ne s'affaisse pourtant pas et il faut la disséquer minutieusement pour l'isoler du muscle auquel elle est très adhérente. Lavage de la plaie, sutures et drainage ; la malade a parfaitement guéri et le 16 juillet elle quittait l'hôpital n'ayant présenté aucune complication.

La tumeur ouverte était remplie de pus ou du moins d'un liquide verdâtre offrant tous les caractères extérieurs du pus ; elle était formée par une poche contenant dans son intérieur une membrane ridée, flétrie qui renfermait le liquide. Quant au second kyste, à celui qui contenait le liquide sorti au premier coup de bistouri, il n'a pu être retrouvé ; peut-être son enveloppe étant très mince a-t-elle passé inaperçue dans ce liquide purulent ; peut-être était-il indépendant du premier et n'a-t-il pas été vu pendant l'opération, en raison de son tout petit volume, son contenu étant extrêmement peu abondant.

Obs. 97. — *Kyste hydatique du grand adducteur.* — Bourel-Roncière. Thèse de Paris, 1884 (obs. 4).

Torey (Charles), 23 ans, camionneur au chemin de fer de Lyon, entre le 5 août 1882, à l'hôpital Saint-Antoine, dans le service du Dr Terrier, suppléé par le Dr Peyrot.

Bonne santé antérieure. Il s'est aperçu, il y a six mois, qu'il avait à la partie interne et moyenne de la cuisse droite une tumeur grosse

comme une noix environ et à peu près indolente. Cette tumeur a grossi peu à peu et au moment de son entrée à l'hôpital elle avait atteint le volume d'un œuf de poule. Point de douleurs spontanées, la pression est facilement supportée; les chocs brusques, ceux par exemple que lui communiquent les secousses du camion, causent seuls des douleurs assez vives. La marche est un peu gênée et le malade trouve qu'il se fatigue plus facilement qu'autrefois.

L'examen de la tumeur montre qu'il s'agit d'une masse parfaitement arrondie, dure, rénitente, d'une consistance telle qu'il est bien difficile d'admettre ou de rejeter complètement l'idée d'une poche fluctuante.

La production semble placée dans l'épaisseur même du grand adducteur au niveau de son bord interne. Elle se fixe par la contraction de ce muscle. On fait le diagnostic de kyste hydatique ou de fibrome musculaire. Le jeudi 10 août extirpation de la tumeur qui siège bien dans le bord du grand adducteur; c'est un kyste hydatique entouré d'une épaisse couche de tissus indurés. Pansement de Lister. La réunion immédiate n'est pas obtenue, mais la cicatrisation se fait assez rapidement et le malade part guéri pour Vincennes le 9 septembre.

Obs. 98. — *Kyste hydatique des adducteurs.* — Sanné. *Bulletin de la Société anatomique de Paris*, 1865, t. X, 2e s., p. 214.

La nommée R...., âgée de 26 ans, entre le 29 février 1865, à l'hôpital Saint-Louis, dans le service de M. Voillemier, remplacé alors par M. Liégeois. Elle porte à la partie interne supérieure et un peu postérieure de la cuisse gauche, au-dessous du pli fessier, une tumeur qui paraît siéger au milieu du tissu cellulaire de la région. La malade fait remonter l'origine de la tumeur à sept ou huit ans. Le volume de la tumeur était alors celui d'une noisette. L'accroissement s'est fait peu à peu et sans douleur, si bien que la malade, au moment de son entrée dans les salles, déclara que la tumeur ne lui causait aucune douleur, mais seulement une gêne notable, en raison de son volume et de son poids.

L'examen de la malade fit constater l'existence d'une tumeur un peu dure résistante, sans fluctuation, mobile sans adhérences à la peau, et un peu irrégulière à sa surface. M. Liegeois diagnostiqua un lipôme. Cependant avant d'extirper la tumeur, il crut devoir pratiquer une ponction exploratrice. Cette opération donna lieu à un résultat tout à fait inattendu.

En effet on voit sortir de la canule une très petite quantité, environ une cueillerée à café, d'un liquide très limpide et très transparent. Etonné de la petite quantité du liquide obtenu par la ponction d'une tumeur aussi volumineuse, M. Liégeois fit mouvoir la canule dans tous les sens, mais sans succès. La canule fut alors retirée, et entraîna avec elle une pellicule blanchâtre, dont l'aspect était celui d'une enveloppe d'hydatide, et qui coiffait l'extrémité de la canule. Je dois ajouter, que le trocart, en se mouvant dans la tumeur, paraissait ren-

contrer des parois résistantes, et offrant dans certains endroits une dureté pierreuse. En présence de ces faits, malgré la petite quantité du liquide retiré, circonstance qui pouvait, d'ailleurs, être expliquée par la présence de la pellicule blanchâtre sur l'extrémité du trocart, et malgré l'absence du frémissement hydatique qui avait été recherché en vain, il était évident que l'on avait affaire à un kyste hydatique. M. Liégeois se décida à pratiquer l'ablation complète de la tumeur. L'opération eut lieu le 20 mars par incision et énucléation, et fit reconnaître que la tumeur était sous-aponévrotique et développée dans l'épaisseur de la masse musculaire de la partie interne de la cuisse. Il a été impossible de voir exactement dans quel muscle siégeait la tumeur ; on peut dire seulement que c'était dans l'un des adducteurs de la cuisse. La tumeur ayant été énucléée on constate qu'elle est ovoïde, transparente, et qu'elle présente le volume du poing. La face externe est lisse et l'on ne trouve rien dans l'épaisseur des parois qui explique la sensation de dureté pierreuse qui avait été perçue pendant la ponction.

La paroi se compose de deux membranes : l'une externe, de nature fibreuse, résistante, présente sur sa face externe de nombreuses insertions musculaires auxquelles elle adhérait, et qui ont été sectionnées. Cette membrane est doublée d'une autre plus mince, et peu résistante, dont la face interne est tapissée d'un grand nombre de bourgeons. La paroi étant incisée, on voit sortir de l'intérieur du kyste de nombreuses hydatides de toutes les grandeurs et appartenant à plusieurs générations, ainsi que des débris d'hydatides. Le tout est plongé dans un liquide blanchâtre, de consistance gommeuse et peu abondant. Les hydatides contiennent un liquide très limpide. On n'a pas constaté d'échinocoques dans aucune d'elles.

Obs. 98 *bis*. — *Kyste hydatique du moyen adducteur*. — P. Reclus. *Bull. de la Soc. de chirurg.*, Paris, 1888, p. 124.

Homme de 26 ans, observé par moi dans le service du professeur Richet, à l'Hôtel-Dieu, qui, à la suite d'un violent effort, et d'une sensation de craquement perçue à la partie supérieure de la cuisse, vit apparaître une petite tuméfaction dans le triangle de Scarpa ; le soir même, elle avait le volume d'une balle : au bout de quarante-huit heures, elle avait acquis les dimensions qu'elle possédait lorsque le malade se présenta à notre examen. Sa forme était bizarre. Située dans le triangle de Scarpa, paraissant tenir à la masse musculaire qui limite cette région en dehors, elle semblait constituée par deux cupules adossées, à la façon de deux cocons de ver à soie.

M. Guyon, qui vit le malade à propos d'un examen, crut à un abcès développé dans le ganglion, et, de fait, la tumeur occupait un siège qui est de prédilection pour les tumeurs ganglionnaires. Elle était nettement fluctuante ; en déprimant la tumeur inférieure, on refoulait son contenu dans la supérieure. Mais, de plus, en exécutant cette manœuvre, on percevait une sensation de crépitation amidonnée et parcheminée, analogue à celle que fournit le frottement des feuillets d'une séreuse enflammée. Je n'attachai pas à ce signe l'importance

qu'il fallait, et acceptai le diagnostic de M. Guyon. L'opération nous montra notre erreur. Lincision de la tumeur donna issue à des échinocoques très abondants.

Note de l'auteur. — Nous tenons de M. Reclus lui-même, auprès duquel nous nous sommes renseigné, que le kyste hydatique dont il est question dans cette observation, siégeait dans l'épaisseur même du muscle premier adducteur.

Obs. 99. — *Kyste hydatique des adducteurs.* — Croft. *Medical Times and Gazette,* 1883, p. 598.

R..., B., âgé de 40 ans, domestique, entre à l'hôpital pour une tumeur située à la partie interne de la cuisse droite. Son diamètre vertical l'emporte sur son diamètre bilatéral, soit quatre pouces de haut en bas et trois pouces de dehors en dedans. La peau n'y est pas adhérente, et elle semble mobile parmi les muscles qui l'entourent. Elle était croisée par le couturier et le gracilis. La veine saphène interne était dilatée et indurée, chose qui n'existait pas avant l'apparition de la tumeur. Elle était tendue, élastique et un peu fluctuante. Pas du tout pulsatile. Elle avait débuté trois ans auparavant, et était à cette époque, à peu de chose près, aussi volumineuse qu'en ce moment. Elle n'a jamais occasionné ni douleur, ni gêne. Les ganglions voisins sont sains. Le malade a toujours joui jusqu'à présent d'une bonne santé.

Le Dr Croft incise la tumeur en suivant la méthode antiseptique de Lister, et dissèque le kyste avec une certaine difficulté. En effet, il s'étendait en haut sous le court adducteur et nécessitait une dissection fort difficile. La gaine des vaisseaux fémoraux était, par suite, très exposée, et l'opérateur fut obligé de couper des fibres du muscle adducteur. La plaie fut traitée selon la méthode antiseptique, et un drain y fut placé. Le kyste lui-même était dépressible : ses parois profondes étaient très épaisses tandis que ses parois superficielles étaient remarquablement minces. Guérison après trois semaines de traitement.

Obs. 100. — *Kyste hydatique des adducteurs.* — Critchett. *Medical Times,* 1860, p. 343.

Une femme mariée, 31 ans, entre à l'hôpital et présente une tumeur qui siège à la partie interne de la cuisse droite. Elle est grosse comme trois poings d'adulte mis ensemble, et a débuté il y a environ 9 ans. Peau saine, fluctuation évidente. Elle comprime les vaisseaux et est solidement adhérente aux adducteurs. Actuellement elle est très douloureuse, et augmente à vue d'œil. Le diagnostic est très obscur et les limites de cette tumeur sont peu définies.

Le Dr Critchett fait une incision d'environ 8 pouces sur la partie la plus saillante de la tumeur. Le kyste ayant été coupé en deux par l'incision, un flot de pus survient, arrêté presque aussitôt par une

sorte de membrane, qui fut reconnue peu après pour l'enveloppe d'un kyste hydatique. L'ouverture élargie donna bientôt issue à de nombreuses hydatides de tailles différentes. Le kyste dont l'enveloppe était très épaisse adhérait intimement au muscle adducteur, et plus en arrière passait profondément sous l'os. On laisse ce kyste suppurer au lieu de l'enlever en totalité, chose difficile en raison de ses connexions intimes. La femme, qui est en bonne voie de guérison, affirme que depuis longtemps elle ne se nourrissait que de viande de porc.

Obs. 101. — *Kyste hydatique des adducteurs (récidive).* Jorwerth et Deeves. *Medical Times and Gazette*, 1877, p. 285.

Mme B..., veuve, 48 ans, mécanicienne, entre à l'hôpital pour se faire opérer d'une tumeur qu'elle porte à la partie supérieure et interne de la cuisse droite. La tumeur s'est ouverte spontanément il y a quelques jours par un très petit pertuis, et a laissé échapper un verre environ de liquide incolore. Cette tumeur est un peu mobile, fluctuante, peu douloureuse. Elle a environ trois pouces de diamètre et présente d'une façon remarquable le « thrill hydatique ». Cette femme raconte qu'elle a été opérée en 1860, par Critchett (1), pour une énorme tumeur semblable. Elle pense que c'est la même tumeur qui a récidivé. A part cela, cette femme jouit d'une bonne santé. L'opération étant décidée, une incision de deux pouces de long est faite sur la tumeur dans l'axe du membre. On découvre un kyste à parois jaunâtres, très épaisses, qui, incisé, laisse échapper de nombreuses hydatides. Une fois vidé, et injecté au chlorure de zinc à 1/20, la plaie est suturée après l'application d'un drain. Pas d'hémorrhagie. Anatomiquement cette tumeur était sous-jacente au fascia lata couvrant le muscle grand adducteur au-dessus duquel elle était croisée par le muscle couturier. Guérison.

N. B. L'association des tumeurs de nature hydatique avec les fascia et les muscles, quoique reconnue déjà, est cependant assez rare pour que ce cas soit rapporté, d'autant plus que cette malade a déjà été opérée il y a environ 16 ans pour la même affection.

† Obs. 102. — *Kyste hydatique entre le grand et le petit adducteur.* — Tavel. Inaugural Dissertation, Berlin, 1880, p. 5.

Le Dr L..., est bien portant jusqu'au commencement de 1879, puis il ressent des douleurs rhumatoïdes dans la cuisse droite, particulièrement sur le trajet du nerf sciatique. Il croit à un sciatique (?). Electrothérapie ; les douleurs cessent. Les douleurs reparaissent au printemps, insomnies, faiblesse ; probablement poussées fébriles. Cela s'accroît en octobre. Au commencement de décembre, il se donne un coup à l'intérieur de la cuisse gauche contre une grille : fortes douleurs qui passent. « Quelques jours après, en se baignant,

(1) Voir l'observation précédente (Obs. 100).

il remarqua à la cuisse gauche, dans la région des adducteurs, une enflure d'environ 25 centimètres de long sur 5 à 6 de large. A la partie la plus saillante la cuisse avait un périmètre de 8 centim. de plus que de l'autre côté. D'abord, il ne put porter de diagnostic : la tumeur était indolente au toucher, les douleurs n'étaient que passagères, l'intégrité fonctionnelle ne permettait pas d'accepter un abcès chronique partant du périoste. » Diagnostic incertain. Puis la fièvre apparut qui fut rapportée à la tumeur. Le professeur Bardeleben est consulté. « La tumeur était pâteuse, presque complètement recouverte par l'adducteur; à la partie la plus proéminente, entre l'adducteur grêle et le grand adducteur, on pouvait saisir la fluctuation. « On crut alors à la présence d'un abcès périostique, mais les autres symptômes faisaient défaut, de sorte qu'on adopta l'hypothèse d'un sarcome mou ou d'une tumeur échinocoque. »

Opération décidée. Le 6 janvier 1880, chloroformisation. Incision longue de 4 centimètres sur la partie la plus saillante entre le petit et le grand adducteur. « Les muscles apparurent comme séparés les uns des autres. La tumeur était tendue et élastique. Quand la poche eut été ouverte, il en sortit aussitôt un litre et demi d'un liquide brun clair, en partie grumeleux, gélatineux et purulent. La poche atteignait vers le haut presque le ligament de Poupart et vers le bas presque le genou. Elle était formée par une membrane forte et solide qui s'étendait avec sinuosités entre les différents muscles et qui, à sa partie la plus saillante, était amincie par l'effet de la tension; on sépara la paroi kystique des muscles là où la séparation était facile. Après cela, injections dans la poche, apposition de 2 tubes à drainage de 10 à 20 centimètres de long, puis d'un pansement d'ouate salicylée à 10 pour cent, et recouvert d'un pansement au chlorure de zinc. »

Le jour suivant, fièvre qui disparaît le troisième jour. La guérison suit un cours régulier avec légère suppuration, et à la fin de janvier la plaie était complètement fermée. On ne trouva pas de crochets dans le pus, mais d'après l'avis du professeur Bardeleben « l'aspect caractéristique du liquide évacué, et l'état des parties en général ne permet pas d'avoir le moindre doute sur la nature de la tumeur ». Détail intéressant, le Dr L.., une vingtaine d'années auparavant, s'était beaucoup occupé de chiens de Terre-Neuve.

† Obs. 103. — *Kyste hydatique entre les adducteurs.* — Wolff. Tavel. Inaugural Dissertation, Berlin, 1880, p. 3.

Augusta Lange, de Dalldorf, près Berlin, 56 ans, bonne santé jusqu'à 40 ans. A cette époque elle dit avoir souffert d'une enflure à la région hépatique. « Au printemps de 1879, un jour que la patiente se disposait à aller à la chaise, elle eut tout à coup comme la sensation de quelque chose qui se serait rompu en éclatant dans la région inguinale droite. » A ce moment elle remarque pour la première fois une tumeur dans la région des adducteurs de la cuisse droite, qui

double rapidement de volume et devient très pénible à la malade par son poids et par les douleurs qu'elle occasionne. Fin 1879, elle entre à la policlinique du Dr Wolff.

« A cette époque se trouvait, sous les adducteurs, une tumeur assez ferme, peu fluctuante, de la grosseur des deux poings.

« Une tumeur kystique fut présumée » ; ponction exploratrice qui donne un pus épais, gélatineux et floconneux. Le Dr Jürgens y trouva des crochets d'échinocoque. « A la ponction succéda une urticaire du corps tout entier qui dura huit jours. »

Le 17 décembre 1879, opération conduite selon la méthode de Lindemann après chloroformisation. Incision de la poche qui était masquée par les adducteurs ; issue d'un litre de liquide mélangé de quelques débris de membranes. La poche s'étendait vers le bas d'une façon irrégulière et sinueuse presque jusqu'à l'anneau de l'adducteur et vers le haut jusqu'à 5 centimètres du ligament de Poupart. Drainage et pansement antiseptique. Au bout de 10 jours suppuration abondante ; injections phéniquées. Au quatorzième jour fièvre qui dure 10 jours. Au bout de 4 semaines la patiente peut se lever et cinq semaines après l'opération guérison complète. Rétablissement intégral des fonctions du membre.

Obs. 104. — *Kyste hydatique des adducteurs.* — Thomas Bryant, *The Lancet*, 1862, t. II, p. 477.

Vaste tumeur hydatique développée entre les muscles adducteurs de la cuisse. Cas très intéressant par sa rareté et aussi par la difficulté du diagnostic. Un homme âgé de 36 ans, chauffeur à bord d'un steamer, entre à l'hôpital, le 2 juin 1862. Il s'était aperçu que, depuis environ 5 mois, un gonflement se produisait à la partie supérieure de la cuisse, et il l'attribuait à une entorse antérieure. A première vue la tumeur, de nature évidemment kystique, avait le volume d'une noix de coco et était située sous les adducteurs. Fluctuation peu appréciable, qui faisait hésiter entre un lipome, un abcès par congestion, ou toute autre tumeur. Le 3 juin, le Dr Bryant introduit une aiguille exploratrice : quelques gouttes de pus s'échappent. L'ouverture est alors élargie : un flot de liquide séro-purulent s'échappe, en même temps que de nombreuses hydatides. Il fut alors évident qu'on avait affaire à un kyste hydatique dont le sac enflammé était en suppuration. Depuis, la tumeur a considérablement diminué et le malade sort guéri un mois après.

Obs. 105. — *Kyste hydatique sous les adducteurs.* — Péan. *Cliniq. chirurg. de l'hôpital St Louis*, t. II, 1879, p. 681.

Gatinot (Julie), 25 ans, couturière, entre le 2 septembre 1875, salle Ste-Marthe, 56. Bien réglée depuis l'âge de 17 ans. Elle a remarqué, il y a dix-huit mois pour la première fois, à la partie supérieure et interne de la cuisse gauche, une tumeur alors du volume

d'un petit œuf qui s'est développée rapidement en restant indolente, mais elle produisait de la gêne pendant la marche à cause de la saillie qu'elle faisait entre les cuisses. Aujourd'hui la tumeur a le volume d'une tête de fœtus à terme, elle est lisse, arrondie, résistante, dure, non fluctuante et profonde. Les téguments qui la recouvrent sont normaux et mobiles à sa surface. Elle siège au niveau de la cloison intermusculaire interne et des adducteurs qu'elle refoule et dont elle suit les mouvements. Pas de douleurs. Rien dans les ganglions inguinaux ni dans le reste du membre ; état général excellent.

La dureté de la tumeur écarte l'idée d'un kyste et fait croire à un sarcome ; nous basant sur sa situation profonde, sur l'absence de complications, sur la marche lente, sur la surface lisse, sur la résistance, nous croyons à un kyste, mais nous n'hésitons pas à pratiquer une ponction pour mieux éclairer le diagnostic. Le 4 septembre, nous plongeons la pointe du bistouri à travers la peau et l'aponévrose, et la piqûre donne aussitôt issue à un jet de liquide limpide, transparent, manifestement hydatique. Nous agrandissons l'ouverture et nous introduisons des pinces qui ramènent aussitôt la poche qui contenait le liquide. Nous plaçons ensuite à la partie déclive de l'incision un tube fenêtré, puis, nous recouvrons d'un bandage ouaté alcoolisé. Les jours suivants, même pansement. Cicatrisation rapide. Le 5 octobre, la malade sort complètement guérie.

Obs. 106. — *Kyste hydatique sous les adducteurs.* — Bergmann. *Dorpater med. Zeitschr.*, 1871, t. I, 1, p. 73.

Une jeune fille de 22 ans, avait remarqué, depuis dix ans, à l'intérieur de ses cuisses, une tumeur qui n'avait d'abord que la grosseur d'une noix, mais qui, depuis deux ans, avait rapidement dépassé la grosseur du poing, et qui la gênait pendant la marche. La tumeur était placée au-dessus du milieu de la cuisse, entre l'adducteur et le vaste interne, à la pointe du triangle de Scarpa. Elle était peu mobile, en raison de la profondeur, présentait en divers points des résistances différentes, n'était fluctuante que d'une manière insignifiante, n'était pas pulsatile. Le diagnostic était obscur. Le plus probable était encore celui d'un lipome, en raison de l'aspect lobulé, bien que la peau qui le recouvrait ne fût pas amincie, mais garnie d'un tissu cellulaire graisseux ; on écarta l'hypothèse d'un abcès par congestion, à cause de l'état de santé florissant et de l'absence d'affection glandulaire et osseuse. Pendant l'incision du tégument un kyste émergea avec force, se rompit et évacua plusieurs centaines de grammes d'un liquide clair, visqueux. Je réussis en enfonçant le doigt à retirer une hydatide échinocoque épaisse non transparente, affaissée sur elle-même, après quoi une autre vésicule pleine, plus grosse qu'un œuf de pigeon s'évacua. L'extirpation du kyste fibreux s'opéra à grand'peine, car elle pénétrait profondément entre les faisceaux musculaires. L'examen des vésicules offrit tous les caractères de l'échinocoque : disposition parallèle de la paroi, têtes d'échinocoques et vésicules flottant librement. Le jour suivant vint une forte fièvre précédée de frissons, un érythème et un durcissement des cordons veineux dans le voisi-

nage de la plaie. Plus tard, les granulations devinrent d'un rouge vif, légèrement couvertes d'une couenne diphtéritique, jusqu'après l'évacuation de 180 grammes de pus, et l'absorption de quinine en doses de 0,3 grammes. La fièvre, les frissons et les autres accidents pyémiques disparurent alors, et, à partir du 10 juillet, un mieux régulier leur succéda. Au milieu d'août la patiente commença à marcher; mais elle était encore très amaigrie et présentait des accidents hystériques qui ne disparurent que vers la fin de l'année.

Obs. 107. — *Kyste hydatique des adducteurs.* — Gies (de Rostock) Madelung, *Beiträge meckl. ärz. z. Leh. v. d. Echinocc. Kk.*, 1885, p. 145.

P..., de Bentwisch, manœuvre, âgé de 32 ans. Des vésicules échinocoques se développèrent dans les adducteurs de la cuisse gauche. Incision en 1879. La même année le malade mourut de phtisie.

Obs. 108. — *Kyste hydatique du muscle grand adducteur.* — Weuzel Gruber. *Arch. f. patholog. Anatom., etc.*, Berlin, 1875, t. LXV, p. 233.

Ce cas s'est présenté dans le muscle grand adducteur de la cuisse, dans le membre droit du cadavre d'un homme qui présentait des crétifications dans les parois de toutes les artères, même dans leurs plus petites ramifications, et qui devait par conséquent être très vieux. Ce cadavre avait été remis en janvier 1875, à un candidat en médecine, pour une épreuve. On avait eu à temps des indications suffisantes sur l'existence de la tumeur pour qu'elle pût être soumise intacte à un examen.

Situation. — Entre deux couches des trois portions du muscle grand adducteur de la cuisse, c'est-à-dire dans le faisceau moyen entre les régions fémorales antérieure et postérieure. C'est en cet endroit où le muscle est recouvert par le petit adducteur que la couche enveloppant la poche est le plus mince. La poche s'étend, d'un point situé à 3 centimètres de l'origine de la branche ascendante de l'ischion, à la même distance du bord du grand adducteur, sous le pord inférieur du carré crural, et à 3 centimètres d'une ligne verticale bartant de la tubérosité de l'ischion; et elle s'étend d'autre part jusqu'en un point situé à 2,5 centimètres au-dessus de l'orifice inférieur du canal de Hunter. La distance qui sépare la poche du fémur diminue régulièrement de haut en bas; elle atteint au niveau de l'extrémité supérieure 7 centimètres, un peu au-dessous 5, et à l'extrémité inférieure 2 centimètres, là où la poche accompagne les vaisseaux fémoraux, en arrière du canal fémoro-poplité, dont elle est séparée par la couche du grand adducteur qui la recouvre par devant.

Configuration. — Celle d'une poche d'énorme longueur, d'une lar-

geur considérable, comprimée dans une direction verticale, amincie aux extrémités, surtout à l'extrémité supérieure, d'une forme par conséquent elliptique ; distendue, rebondie et élastique, à parois épaisses, divisée même extérieurement en quatre parties. Cette poche, malgré ses dimensions énormes, ne forme pas une tumeur qui frappe à première vue, à cause de sa position à l'intérieur du muscle. La partie inférieure est constituée par la moitié inférieure et légèrement plus grande de la poche, qui paraît presque régulière, à cause du peu de profondeur des dépressions en forme de sillons, et diffère par là de la moitié supérieure qui présente des étranglements. Dans la moitié supérieure, environ à sa mi-hauteur, sort de l'intérieur, en s'étendant plus loin que le milieu de la largeur de la poche, un étranglement qui présente l'aspect d'une tranchée ; à son extrémité touche une dépression en forme de sillon, qui part de la limite de la partie inférieure de la poche et s'étend sur les parois antérieure et postérieure de celle-ci. Cette dépression forme donc une partie centrale interne. La partie de la poche qui se trouve à côté et au-dessus de la partie inférieure de la poche, est séparée par le haut au moyen d'un étranglement circulaire et transversal, et forme la partie centrale externe. Plus loin, au-dessus de l'étranglement circulaire, s'élève la partie supérieure, qui présente la forme d'un T, s'élargit graduellement suivant une direction transversale, et se termine par un prolongement qui finit en deux pointes divergentes. La pointe supéro-externe, fort aiguë, occupe l'extrémité supérieure de la poche. La pointe inférieure, qui est plus longue et plus large, se trouve libre au-dessus de la partie centrale externe. La partie inférieure est la plus grande, la partie centrale externe est la plus petite.

Grandeur et dimensions. — La poche a 23 centimètres de long ; 6,5 cent. dans le sens transversal, et 3,5 cent. d'épaisseur. La partie supérieure a une largeur de 6,5 centimètres, à son extrémité, d'une pointe à l'autre.

Structure et contenu. — La poche se compose de quatre compartiments, qui correspondent aux quatre parties qu'elle présente extérieurement. Le compartiment inférieur possède à son extrémité supérieure deux ouvertures ; l'une externe, l'autre interne. La première a une largeur de 1,5 centimètre ; elle conduit au compartiment central interne ; la seconde, qui est large de 1 centimètre, conduit au compartiment central externe. Ce dernier communique avec le compartiment supérieur par une ouverture large de 1 centimètre. Les ouvertures se trouvent dans des duplicatures circulaires, de la paroi de la poche, qui ressemblent à des valvules. Le compartiment supérieur a la disposition d'une boîte ouverte par en dessous et partagée en trois travées. Les compartiments central interne et central externe, qui sont séparés par une cloison antéro-postérieure à direction verticale, présentent l'aspect de tubes ouverts aux deux extrémités. Le compartiment inférieur a l'aspect d'une poche conique présentant en haut, à sa base, deux ouvertures.

La poche est formée par une enveloppe fibreuse, ayant une épaisseur de 0,5 millimètre à 1,25 millimètre, et qui présente deux couches. La couche externe se compose de faisceaux de tissu conjonctifs pressés les uns contre les autres ; elle est régulière, transparente, d'un gris blanchâtre. La couche interne se compose de faisceaux

et de trabécules isolés, saillants, compacts, en quelque sorte découpés, formés de tissu conjonctif, qui, tantôt sont placés parallèlement les uns aux autres, et tantôt forment un réseau de fibres et de trabécules. Outre ces élévations qui semblent formées comme par des rainures, elle est garnie d'excroissances, petites et grandes, pour la plupart compactes, mais parfois assez molles, villeuses. De couleur jaunâtre, elle est, sur la plupart des points, rude au toucher. Sur la poche s'étalent en se ramifiant des rameaux de l'artère obturatrice et des branches des rameaux perforants de l'artère fémorale profonde.

Le contenu, dont la poche était gonflée, était composé d'un tas d'hydatides qui étaient emprisonnées dans une masse ferme, gélatineuse, en partie décolorée. On pouvait compter environ 200 hydatides closes. Elles étaient pour la plupart bien remplies et en forme de boule. Leur diamètre variait de 1 millimètre à 3 centimètres. La paroi des vésicules atteignait une épaisseur de 2 millimètres. Elle était à l'intérieur transparente comme le verre, mais sur ses faces interne et externe elle était opaque, et comme recouverte d'une substance semblable à la rosée et blanchâtre. La face extérieure en était légèrement floconneuse, tantôt d'un blanc mat uniforme, tantôt parsemée de points et de taches d'un blanc jaunâtre. L'examen des parois des vésicules, fait au microscope, montra qu'elles étaient constituées par des lamelles concentriques en plus ou moins grand nombre.

Le contenu aqueux des hydatides ne tarda pas à devenir parfaitement clair, puis bientôt on y vit nager un magma floconneux, gélatineux, d'un jaune pâle ou tirant sur le rouge, qui se composait d'une masse granuleuse, de gouttelettes de graisse quelquefois assez grosses, et par ci par là de cellules ponctuées également grandes et ovales. La masse gélatineuse contenait des vésicules hydatides, les unes crevées et en différent état de conservation, d'autres réduites en une masse informe, ainsi qu'un petit nombre de cristaux lamelliformes de cholestérine. On ne pouvait découvrir le crochet d'un seul parasite.

Rapports. — La poche peut facilement être séparée des couches du grand adducteur entre lesquelles elle est placée et auxquelles elle est unie par un tissu conjonctif lâche et abondant. Les couches du muscle n'ont éprouvé aucune modification. Le nerf sciatique était en arrière de la tumeur formée par la poche et les couches du muscle dont nous venons de parler, contenant cette poche ; il est placé en dehors et en arrière du quart supérieur de la tumeur. Les vaisseaux fémoraux placés, avant le développement de la tumeur, dans le canal fémoro-poplité, avaient une position anormale. La veine était en effet, à la partie inférieure de ce canal, tout à fait en dedans de l'artère. La veine poplitée, formée des deux branches qui comprennent entre elles l'artère poplitée, en bas du triangle inférieur du creux poplité, cette veine se trouvait au haut de ce triangle derrière l'artère, se rendant d'abord au triangle supérieur de la fosse poplitée, vers le côté externe de cette dernière, la traversant de nouveau et arrivant enfin à sa face interne. Elle enveloppait l'artère et l'entourait ainsi d'une ligne en forme de spirale. La petite veine saphène se jetait dans la veine poplitée avant que cette dernière atteignît le côté extérieur de l'artère.

Conclusion. — Le cadavre auquel avait appartenu le membre inférieur affecté d'une poche hydatique, avait été porté à la section d'anatomie pathologique de l'Institut pour l'anatomie pratique, et y fut distribué en vue des exercices préparatoires. Quand on connut la présence du kyste hydatique, les autres parties du corps avaient été, soit mélangées avec d'autres, soit déjà employées. Il n'était donc plus possible de reconnaître si des hydatides analogues se trouvaient ou non dans les muscles des organes internes ou quelque autre part. D'après la structure énoncée plus haut et surtout d'après la texture lamellaire des vésicules hydatiques, on peut tirer une conclusion : les hydatides que contenait le parasite, les unes stériles, les autres mortes et en mauvais état de conservation, étaient les vésicules filles d'un échinocoque développé en vésicule.

Nous rapprochons des observations précédentes :

a. — Une communication verbale de M. le Dr Terrillon, chirurgien de la Salpêtrière, qui nous a appris, qu'il avait eu l'occasion, il y a quelque temps déjà, d'observer en province, un cas de kyste hydatique occupant la partie supéro-interne de la cuisse au niveau du triangle de Scarpa. La tumeur qui présentait manifestement le frémissement hydatique, ce qui conduisit au diagnostic, était assez volumineuse. Incision de la poche, expulsion des hydatides qui constituaient à elles seules tout le contenu de la poche. Extraction de la vésicule hydatique ; drainage antiseptique. Guérison.

Quant au siège de la tumeur, M. Terrillon, que nous avons interrogé à cet égard, pense, sans toutefois pouvoir l'affirmer catégoriquement, attendu que l'ablation du kyste adventif n'a pas été pratiquée, que, par sa situation et sa profondeur, le fond du kyste répondait aux adducteurs de la cuisse, et que le point de départ de la tumeur pouvait être, selon toute vraisemblance, rapporté à ces muscles.

b. — Le cas de Fr. Mason (1). Il s'agit d'un homme de 45 ans, qui, 2 ans auparavant, s'aperçut d'une légère douleur dans la région fémorale droite qu'il attribua à un coup qu'il s'était donné et qui fut suivie d'une grosseur du volume d'une noix non douloureuse, augmentant lentement, mais qui, en raison de l'œdème consécutif du pied et de la jambe, le force à entrer à l'hôpital le 27 août 1874. A l'examen, on trouve dans le triangle de Scarpa gauche, une tumeur fluctuante de la grosseur d'une tête de fœtus. La tumeur augmentant ainsi que l'inflammation, on fait une ponction exploratrice qui donne issue à un peu de pus. La plaie est élargie et on évacue quatre pintes d'un liquide purulent rempli d'hydatides. Cinq jours après la suppuration cesse. Septicémie probable et mort 9 jours après. Dans le procès verbal de l'autopsie nous relevons :

« Plaie circulaire, au centre du triangle de Scarpa, conduisant à une cavité qui s'étend jusqu'à l'anneau crural, et en bas, sur une étendue de 4 pouces environ dans les muscles avec lesquels elle est en intime connexion. La position superficielle subséquente était évidemment due à la rupture de l'aponévrose fémorale. »

(1) Fr. Mason ; *The Lancet*, 1875, t. I, p. 791.

L'auteur de l'observation n'a pas spécifié quels étaient les muscles dont il parle ; malgré cette indécision, nous avons cru pouvoir rapprocher ce cas des observations concernant les adducteurs, parce qu'en tenant compte de son siège musculaire dans le triangle de Scarpa et de ce fait que de tous les muscles de cette région de la cuisse ce sont les adducteurs qui sont de beaucoup le plus fréquemment atteints, nous en avons déduit, par analogie, que dans le cas particulier, les plus grandes probabilités étaient en faveur des adducteurs.

c. — Le cas de Gurlt (1) : Ce kyste fut observé chez une femme de 46 ans, il avait passé en 6 ans de la grosseur d'une noisette à celle d'une tête d'homme. La tumeur, sensiblement fluctuante, était partagée en deux monticules par les adducteurs qui la recouvraient. Les parois de la poche étaient épaisses ; elle fut enlevée au bistouri. « Lorsqu'on l'ouvrit, on évacua un liquide d'abord clair puis trouble, qui contenait un grand nombre de vésicules échinocoques de diverses grosseurs. » La patiente guérit bien.

d. — Bardeleben (2) dit avoir opéré un kyste hydatique situé entre les adducteurs.

e. — Polend (3), dans une lettre en date du 20 février 1880, dit que sur cinq autres cas à ajouter à son tableau, il s'en trouve un, qui était situé dans l'intervalle des muscles adducteurs, chez un homme, qui fut traité par la simple incision et pansé avec une solution de chlorure de zinc.

5. — Kystes hydatiques des fessiers.

Obs. 109 (Personnelle). — *Kyste hydatique du muscle grand fessier droit.* — Recueillie dans le service de M. le professeur Richet.

T.... (Emma), âgée de 37 ans, bouchère, entre le 30 mars 1886, à l'Hôtel-Dieu, dans le service de M. le professeur Richet, salle Notre-Dame, n° 15.

Cette personne, d'une excessive impressionnabilité, est pâle, d'apparence délicate, quoique d'une taille au-dessus de la moyenne et d'un embonpoint assez marqué. Son passé ne rélève aucun antécédent personnel digne de remarque. Antécédents héréditaires nuls.

(1) Gurlt. *Archiv. für Klinische Chirurgie von Langenbeck*, 1862, t. III, p. 204.

(2) A. Bardeleben. *Lehrbuch der Chirur. und Opérations-Lehr.*, etc., Berlin, 1879, t. I, p. 612.

(3) *Austr. med. jour.* Melbourne, 1881, p. 437.

Un médecin de la ville l'avait adressée à M. le professeur Richet, comme atteinte, à la fesse, d'un abcès par congestion. Cette opinion fut tout d'abord partagée par M. Richet, après un très rapide examen qu'il fit de la malade.

Ce n'est qu'à son entrée à l'Hôtel-Dieu, — alors que couchée et favorablement placée pour un nouvel et complet examen, on put faire les explorations nécessaires, — que cet éminent maître crut devoir faire des réserves sur l'exactitude de son premier diagnostic.

Interrogée sur l'époque du début de son affection, la malade ne peut rien préciser. Tout ce que l'on peut apprendre d'elle, c'est que, ayant été récemment consulter un médecin, pour une toute autre affection qui exigeait un examen au spéculum, ce praticien fut frappé de la difficulté qu'il éprouvait d'obtenir que la patiente demeurât dans une position stable; elle roulait, pour ainsi dire, sur les fesses au moindre mouvement. Ce phénomène fut expliqué par la découverte dans la fesse droite d'une tuméfaction qui avait jusqu'alors échappé à l'attention de la malade. Au reste, jamais celle-ci n'avait souffert ni dans la colonne vertébrale, ni dans le bassin, et une exploration minutieuse ne décelait aucun point douloureux dans ces parties du squelette.

Etat actuel. — La malade étant couchée sur le ventre, les membres inférieurs dans l'extension et symétriquement placés par rapport à l'axe du corps, il saute aux yeux que la fesse droite est plus saillante, plus rebondie que la fesse gauche, cette différence de volume étant mise en relief par la disparition presque complète de la fosse retrotrochantérienne de droite, tandis que celle de gauche s'accuse par une dépression nettement dessinée ; de plus, à droite le pli fessier est refoulé en bas et plus arrondi que son symétrique du côté opposé. Du même coup, on juge de l'état des téguments qui se présentent partout avec leur coloration et leur aspect habituel. La palpation confirme les données fournies par l'inspection sur les caractères de la peau qui est souple, lisse, doublée d'un tissu adipeux normal et également mobile à droite et à gauche. D'ailleurs, pas d'œdème, pas de varicosités de la peau, aucune différence de température entre les deux côtés. La percussion méthodiquement exercée sur la tumeur, ne révèle rien de particulier, il semble cependant qu'à droite, la matité soit plus prononcée, notamment sur le point le plus proéminent, que celle que l'on obtient à gauche. Pas de frémissement spécial.

En explorant plus profondément la région, on trouve une tumeur uniformément lisse, assez nettement arrondie dans les parties saillantes, mais dont les limites à la périphérie semblent se confondre et se perdre avec les parties molles, de sorte qu'il est malaisé d'en déterminer exactement les contours. On la déplace facilement avec les muscles fessiers relâchés dont elle suit tous les mouvements ; on n'observe aucun changement, aucun bruit particulier dans ces déplacements qui, déduction faite du volume des parties, sont absolument comparables à ceux que l'on obtient, dans les mêmes conditions, des muscles fessiers gauches. Autant que l'exploration, forcément un peu obtuse permet d'en juger, le volume de la tumeur serait approximativement celui d'un fort poing d'adulte. Il est assez difficile de juger de sa consistance, en raison de la profondeur où elle

paraît située : partout égale, elle est plutôt dure que molle, mais d'une dureté relative qui ne saurait être comparée à cette sensation de fermeté que donnent les tumeurs solides, comme par exemple les fibromes ou les chondromes, mais cependant beaucoup plus accentuée que celle que l'on a coutume d'observer dans les collections liquides. Ajoutons qu'il est impossible de percevoir la moindre fluctuation, qu'on sent bien une certaine rénitence, mais qu'en raison de l'épaisseur des masses musculaires de cette région, ce signe peut être trompeur. Enfin, disons qu'à l'indolence elle joint une irréductibilité absolue et que les efforts de toux ou d'expulsion sont sans influence sur elle.

Si maintenant l'on prie la malade de forcer l'extension de la cuisse sur le bassin en y ajoutant un léger mouvement d'abduction, on constate : d'abord, que la peau aussi bien à droite qu'à gauche est parfaitement mobile sur les parties sous-jacentes, puis, qu'en même temps que la tumeur s'arrondit et paraît plus saillante, sa fermeté et sa résistance augmentent ; qu'enfin il est devenu impossible de lui imprimer le plus léger mouvement de latéralité, ce qui conduit immédiatement à penser que la tumeur est enclavée dans les muscles fessiers.

S'agissait-il d'une tumeur liquide ? ou bien, au contraire, était-ce une tumeur solide ? encore qu'aucun signe positif ne vînt militer en faveur d'une tumeur kystique, M. le professeur Richet inclinait néanmoins à penser, qu'il se pourrait bien que l'on se trouvât en présence d'une collection liquide et, pour lever les doutes, il résolut de pratiquer une ponction exploratrice. Le résultat de cette manœuvre fut des plus concluants et prouva que l'on avait affaire non seulement à une tumeur liquide, mais encore que cette tumeur était de nature hydatique : le liquide extrait était d'une clarté et d'une limpidité d'eau de roche, et l'analyse microscopique y décela la présence d'échinocoques et de nombreux crochets.

Quant au siège du kyste, M. Richet n'hésitait pas à le fixer dans les muscles fessiers, soit dans le muscle grand fessier, soit entre ce dernier et le moyen fessier.

La connaissance de la nature de la tumeur nous conduisit à rechercher s'il n'y avait pas dans les antécédents de la malade ou dans son genre de vie quelque circonstance qui pût éclairer l'étiologie de cette affection. C'est ainsi que nous apprîmes que Mme T.... possédait autrefois une petite chienne qui présentait de temps à autre un léger prolapsus du rectum (signe qui pourrait bien être corrélatif de la présence du tænia echinococcus dans cette partie de l'intestin), de plus, et en dehors du phénomène précédent, cette petite bête rasait fréquemment le sol de son anus, comme pour en détacher quelque chose d'importun. On saisit dès lors la filiation étiologique et pathologique probable.

Le diagnostic établi, il fut décidé que la malade serait opérée dans les jours suivants.

Opération le 6 avril. — Précautions antiseptiques ; lavage de la région avec la liqueur de van Swieten.

La malade étant anesthésiée par le chloroforme et placée sur le côté gauche, M. Richet fait une incision rectiligne de 9 centimètres de long, oblique de bas en haut et de dehors en dedans, suivant une

direction parallèle à celle des fibres du muscle grand fessier. Cette incision occupe la partie la plus saillante de la tumeur et intéresse tout d'abord la peau et le tissu cellulo-graisseux sous-cutané. Cela fait, le bistouri, après avoir sectionné quelques faisceaux musculaires du grand fessier, qui se présentaient à la lame, tombe sur une membrane blanchâtre, nacrée et résistante qui n'est autre que la partie la plus superficielle du kyste; un coup de pointe fait jaillir à une assez grande distance un jet de liquide, couleur de kirsch, qui entraîne avec lui une grande quantité d'hydatides de volume très variable, allant d'un grain de mil jusqu'à celui d'un œuf de perdrix. Leur nombre pouvait bien être évalué à près de 200.

La vésicule hydatique, très blanche, resplendissante et tout à fait comparable à du blanc d'œuf cuit, était assez épaisse et presque résistante. La portion la plus saillante de cette membrane émergea un instant d'entre les fibres du muscle grand fessier qui, refoulées circulairement, lui formaient comme un enchatonnement de la largeur d'une pièce de cinq francs. La presque totalité du kyste se trouvait enfouie au milieu des fibres musculaires du grand fessier, ce qui détermine M. Richet à agrandir l'incision première et à pratiquer l'extirpation totale de la poche. La dissection en fut assez pénible par suite des adhérences nombreuses et intimes des fibres musculaires sur la poche. Le kyste dans son ensemble présentait bien le volume des deux poings, et il offrait dans sa partie inféro-externe une sorte de diverticulum qui s'enfonçait dans la direction du petit trochanter. L'ablation terminée, deux ou trois petites artères musculaires sont liées et la plaie soigneusement abstergée avec une solution de sublimé. Puis M. Richet pratique la réunion, par première intention, au moyen de huit points de suture au fil de soie aseptique, qui fixent l'accolement des lèvres de la plaie, laquelle mesure environ 15 centimètres dans sa totalité. Un drain en caoutchouc rouge, de moyenne grosseur, est placé à la partie externe, qui est aussi la plus déclive. Par-dessus, poudre d'iodoforme, pansement avec gaze iodoformée maintenue par un solide spica.

7 avril. La journée de l'opération s'est passée sans incident. Température du soir, 39°,2, celle du matin, 37°,6.

Il n'y a rien à signaler les jours suivants, la température est peu à peu redevenue normale.

13 avril. On enlève le drain. Etat général excellent; les quelques jours suivants, légère suppuration de la fistulette laissée par le drain. On panse encore avec la gaze iodoformée.

La malade sort complètement guérie le 23 avril 1886.

Nota. — Nous avons recueilli et examiné sous le microscope quelques-unes des hydatides trouvées dans la tumeur. Toutes présentaient des échinocoques en nombre variable et, dans la plupart, il y avait un certain nombre de crochets. Nous n'avons pas trouvé de vestiges de vésicules proligères. Tous les scolex que nous avons observés étaient flottants.

Obs. 110 (Inédite). — *Kyste hydatique des muscles fessiers droits.* — Due à M. le Dr Desponts, de Fleurance, et communiquée par notre excellent ami L. Secheyron, interne des hôpitaux.

Mme D..., 37 ans, bonne constitution, stature au-dessus de la moyenne. tournure élégante et distinguée, teint coloré, ayant toujours joui du bien-être, excellente santé, n'a jamais réclamé mes conseils depuis plus de 12 ans que je suis le médecin de sa famille.

Dans le courant de mars 1873, elle me parla d'une douleur intermittente, modérée, qu'elle ressentait depuis quelque temps vers le milieu de la fesse droite. Il existe en arrière du trochanter, sur le trajet du nerf sciatique, une tumeur nettement circonscrite, arrondie, de la grosseur d'une petite noix et placée profondément dans l'épaisseur des muscles de cette région. Il me fut impossible de me prononcer sur la nature de cette étrange tumeur et j'engageai Mme D... à attendre quelque temps et à constater avec soin les changements qui pourraient survenir soit dans la forme, soit dans le développement de cette tumeur. Malgré les douleurs qu'elle ressentait, elle continua de suivre une vie très active et de faire de nombreux voyages. Elle ne me parla plus ni de sa tumeur, ni de ses douleurs, peut-être parce que j'avais eu le tort de ne pas poser un diagnostic immédiat et précis touchant la nature de son mal.

Quatre mois plus tard, au commencement de juillet, pendant le cours d'un voyage fait à Toulouse, Mme D... consulta le professeur X... qui lui assura qu'une simple ponction, suivie d'une injection iodée, la débarrasserait promptement de cette tumeur, qui n'était, selon lui, qu'un kyste ordinaire. L'opération pratiquée, le lendemain matin, ne donna issue qu'à une petite quantité de liquide séreux; une injection iodée fut difficilement pratiquée, et la tumeur conserva à peu près son volume antérieur. M. le Dr X... parut fort surpris de cette circonstance; il engagea la malade à rentrer chez elle et il lui déclara qu'il serait probablement nécessaire de renouveler les injections. Mme D..., rentrée à F..., continua sa vie agitée et ses promenades; elle remarqua qu'un liquide incolore continuait de s'écouler en petite quantité par la piqûre du trocart et venait à son grand déplaisir tacher son linge.

Dans les premiers jours d'août, les douleurs devinrent plus aiguës et plus persistantes; la tumeur grossit rapidement et elle devint gênante au point que la malade dut garder la chambre. Elle se décida alors à m'appeler de nouveau et elle me raconta les détails que je viens d'exposer et que j'ignorais complètement. Je me trouvais en présence d'une tumeur arrondie, très symétrique, du volume d'une grosse orange, dont la base pénétrait profondément dans l'épaisseur des muscles fessiers; elle était rénitente, mais on y sentait une fluctuation manifeste. Au centre de cette tumeur, on apercevait la piqûre faite par le trocart par laquelle s'échappaient quelques gouttelettes d'un liquide séro-purulent. Autour de l'ouverture la peau était chaude, rouge, enflammée et le tissu cellulaire ambiant participait modérément à l'inflammation; la tumeur était douloureuse au toucher; la malade était agitée et très inquiète.

L'indication me parut manifeste : il était urgent d'ouvrir largement cette tumeur et de donner issue au liquide qu'elle contenait. Une sonde cannelée, introduite dans le trajet du trocart resté ouvert, pénétra sans trop de difficulté jusqu'à une profondeur d'environ 5 centimètres ; j'étais en plein dans le foyer. Grâce à ce conducteur, je pratiquai une incision large et profonde par laquelle jaillit aussitôt un liquide séro-purulent entraînant avec lui des grumeaux blanchâtres dont je ne distinguai d'abord ni la nature, ni la forme, parce que nous étions placés dans un demi-jour. Le tout fut recueilli avec soin dans une cuvette et la tumeur fut entièrement vidée de son contenu.

J'examinai alors au grand jour les matières qu'elle avait fournies et je fus étrangement surpris en constatant que les flocons blanchâtres que j'avais remarqués au milieu du liquide n'étaient autre chose que des hydatides mortes et ouvertes, on eût dit des grains de raisin écrasés, nageant dans le liquide. Il y en avait de diverses grosseurs ; je ne les ai point comptés, mais j'estime qu'il y en avait de 50 à 60. Pas une n'était restée intacte ; elles étaient toutes ouvertes. Une mèche de charpie est poussée jusqu'au fond du kyste dans le double but d'en provoquer l'inflammation et d'empêcher la réunion des lèvres de la plaie. Le surlendemain, quand les premières douleurs provoquées par l'opération furent calmées, une injection de teinture d'iode mitigée fut poussée jusqu'au fond du kyste adventif en se servant comme conducteur d'une sonde élastique ouverte aux deux extrémités. La malade n'accusa ni cuisson, ni douleur au moment de l'injection et le lendemain il n'existait pas de traces d'inflammation. La teinture d'iode pure est employée sans plus de résultats. La liqueur de Villate lui est alors substituée et employée pendant plusieurs jours, mais le kyste reste réfractaire à l'action de tous ces moyens. D'un autre côté, la plaie se rétrécit rapidement et tend à se cicatriser. C'était à regret que je laissais le kyste emprisonné au milieu des tissus. J'en proposai l'énucléation à la malade qui refusa catégoriquement l'opération ; d'ailleurs celle-ci n'aurait été ni sans difficulté, à cause de la profondeur du kyste, ni peut-être sans danger à cause du voisinage de l'artère ischiatique. Bientôt la cicatrisation fut complète et à la place de la tumeur, on ne sentait plus qu'une légère induration ou plutôt une sorte d'empâtement. Mme D... ne ressentait d'ailleurs aucune douleur dans cette partie et elle put reprendre le cours de ses visites et de ses promenades.

Elle avait pour ainsi dire perdu le souvenir de son étrange maladie, lorsque six ans plus tard, vers la fin de mars 1879, Mme D... constata avec effroi que des douleurs nouvelles se faisaient sentir à la place occupée autrefois par le kyste et qu'une grosseur commençait à se développer. Elle crut qu'un kyste de la même espèce était en voie de formation. Elle me fit part de ses craintes et je la rassurai en lui affirmant que la présence de l'ancien kyste resté emprisonné dans les chairs et dont la nature voulait la débarrasser était probablement la seule cause de ses nouvelles souffrances. Mes prévisions ne tardèrent point à se réaliser : un phlegmon intense se déclara dans le tissu cellulaire entourant le kyste et, lorsque la fluctuation fut bien manifeste (le 13 avril), une large incision donna

issue à une grande quantité de pus bien lié, mais ne contenant aucun débris de kyste, ni d'hydatides. J'espérais cependant que les adhérences qui unissaient celui-ci aux tissus voisins seraient peu à peu détruites par la suppuration. Des injections détersives furent poussées tous les jours dans le foyer. Un jour que je pratiquais cette opération, j'aperçus au fond de la plaie une membrane blanchâtre qui venait en obturer l'ouverture ; je la saisis avec des pinces et j'eus le plaisir de voir suivre le kyste adventif tout entier. Il formait une poche sphérique parfaitement symétrique et il n'offrait d'autre déchirure que les deux incisions faites par le bistouri. Son tissu d'un blanc nacré, d'une épaisseur d'environ un millimètre, était très résistant. Il n'avait été nullement attaqué par les liquides corrosifs que j'y avais injecté six ans auparavant, ni par l'inflammation ambiante qui avait amené son expulsion. Sa face interne n'était nullement érodée ; elle était restée brillante et unie comme celle de tous les tissus de même nature; on eût pu croire que ce kyste venait d'être vidé des hydatides qu'il contenait. Il ne présentait aucune trace de concrétion calcaire. La malade le comparaît, à cause de sa forme et de sa blancheur, à une peau d'orange retournée. Après l'expulsion du kyste, Mme D... fut rapidement guérie du phlegmon qu'il avait provoqué et des suites de l'opération.

Cette observation est assurément intéressante au point de vue du siège du mal et du temps très long — six années — qui a séparé l'issue des hydatides de l'expulsion du kyste adventif. A ce dernier point de vue c'est peut-être une observation unique. Nous n'avons plus qu'à ajouter un détail important quant à l'étiologie probable de la maladie. M. D... est un grand amateur de chasse à courre ; il possédait à cette époque une meute nombreuse qu'il avait parquée dans un enclos où se trouve également le potager qui était voisin du chenil. Il est probable que quelqu'un de ses chiens était atteint du tænia echinococcus dont les œufs disséminés par le vent pouvaient facilement être entraînés dans le jardin. Mme D... visitait tous les jours son potager où elle aimait à manger les fruits fraîchement cueillis de sa main. C'est peut-être en savourant une fraise parfumée qu'elle a introduit dans son organisme un germe qui eût pu devenir mortel si l'embryon était allé se loger dans un organe essentiel à la vie.

Obs. 111. — *Kyste hydatique dans les muscles fessiers.* — Frueth. *Schmidt's Jahrbücher*, 1862, t. CXVI, p. 202.

Le médecin militaire Frueth a opéré un kyste hydatique dans les muscles fessiers, à l'hôpital de la garnison, n° 1, à Vienne, chez un lieutenant. Cette opération a réussi (Wien. med. — Halle II, 30 sept. 1861).

Le malade avait eu bonne santé jusque-là. Il était grand amateur de jambon, mais n'avait pas eu le tænia. Il n'avait jamais ressenti aucune douleur, ni éprouvé aucune incommodité du fait de la tumeur ce n'est que par hasard qu'il l'avait remarquée au bain. Elle était plus grosse que le poing, placée au milieu de la fesse, immobile, par-

faitement indolente, molle, élastique, sensiblement fluctuante, mais sans frémissement. Au moyen d'une ponction on en fit sortir un liquide transparent, sans odeur, à saveur saline, qui fut examiné chimiquement par Tolvarczny. Sa réaction était neutre, au bout de cinq jours il se changea en un liquide acide et fermenté ; il contenait 982 parties d'eau et 18 de matière solide. La cendre (9 parties) contenait 6 parties de chlorures; 1,7 parties de phosphates, et 1,3 p. de sulfates. La partie organique (également 9 parties) contenait 5 parties de matières extractives, et 4 parties d'albumine. L'examen microscopique fut négligé et on ne put être certain d'avoir pris un échinocoque. La tumeur n'avait pas été tout à fait réduite et au bout de cinq jours elle avait repris son volume. Aussi après cinq jours, on endormit le malade, et on lui fit une incision longue de 3 pouces et on évacua la tumeur par une ponction faite entre le grand et le moyen fessier. Comme, en explorant avec le doigt, on trouva les parois de la poche parfaitement lisses, sans aucune rugosité ou excroissance, et qu'elle avait un fort volume et un siège assez profond, on produisit la suppuration en y introduisant un corps étranger. Au bout de huit jours, une membrane se présenta à l'orifice de la plaie, et en la tirant on put extraire la poche du kyste tout entière. Cette dernière était blanche, elle avait une épaisseur de 1[2 miliim., une odeur pénétrante. Au microscope elle ne présentait aucune structure, elle était fibreuse, facile à déchirer et à fendre, et n'offrait nulle part de couronne de crochets. Après cela la guérison fit des progrès rapides, de manière que le patient put être considéré comme rétabli au bout de quatre semaines.

Obs. 112. — *Kyste hydatique des muscles fessiers gauches.* — Jonas Jonassen. *Ekinokoksydomen, belyst ved Islandske lægers erfaring.* Kjöbenhavn, 1882, p. 252.

G. T., 22 ans, domestique. Il y a un an, reçut un coup très fort sur la fesse gauche. La nuit suivante éprouva de violentes douleurs à cet endroit. Depuis lors, la fesse a continué d'être sensible et il ne se coucha jamais sur le côté gauche. Mais il ne découvrit aucune tumeur à ce moment. L'été suivant, violentes douleurs, en même temps que la fesse gauche se tuméfie. Depuis lors la tumeur s'est rapidement développée, et il ne veut pas la garder plus longtemps.

Actuellement, tumeur volumineuse de toute la fesse gauche, s'étendant un peu en bas sur le côté externe de la cuisse. Les mouvements de la cuisse sont douloureux. La tumeur est couverte d'une peau normale, sans œdème ; elle est lisse, très résistante, sensible par les pressions profondes. Percussion, à matité ligneuse. Il paraît y avoir un peu de fluctuation. Pas de frémissement. Incision. Après que celle-ci eût été conduite à travers le grand fessier, le kyste est ouvert et il s'écoule un demi-pot de liquide purulent et peu consistant, renfermant quelques petites vésicules rompues. Les jours suivants, issue régulière de pus renfermant, en même temps, un peu de sérosité claire et quelques vésicules rompues. Peut se lever après

quatre mois de séjour au lit. La plaie était guérie quatre mois et demi après l'incision.

† Obs. 113. — *Kyste hydatique des muscles fessiers.* — Talini. *Gazz. med. ital., lomb., Milano*, 1883, 8 s. V, p. 247.

« Vers les derniers jours du mois de juin 1880, se présenta, à l'ambulance de l'hôpital civil de Venise, dirigée par le professeur Minich, Sofia Bonaldo, de Chioggia, âgée de 20 ans, ouvrière en perles. Elle venait, après avoir consulté l'éminent collègue docteur G.-B. Marta, accusant une tumeur à la fesse droite, dont elle s'était aperçu, accidentellement depuis peu de temps, et que la malade attribuait à l'habitude qu'elle avait contractée, lorsqu'elle s'asseyait de faire supporter à cette fesse gauche tout le poids du corps.

« L'examen physique de la partie malade offrait la symptomatologie suivante : une tumeur, dont le volume approchait celui d'une tête de fœtus à terme, occupait la région ischiatique gauche ; la peau qui la recouvrait était mobile, normale ; la tumeur fluctuante était immobile, fixée en partie dans les couches musculaires superficielles indolente à la pression. Chez elle, la malade n'avait jamais eu de fièvre. » Comme il s'agissait d'une tumeur kystique, et que le frémissement hydatique n'existait pas, la ponction exploratrice pouvait seule en déterminer la nature. « Elle fut pratiquée par le Dr Marta, et démontra l'absence d'albumine et la présence de crochets d'échinocoque dans le liquide extrait. Le diagnostic de la nature de la tumeur était fait.

« La malade, qui désirait être débarrassée de cette tumeur, entra, le 30 juin, à l'hôpital civil de Venise, et là, fut placée dans la division chirurgicale des femmes, dirigée par l'illustre chirurgien Minich. » Cinq jours après, incision de la tumeur qui met à jour un vaste kyste hydatique. Sutures, drains, pansement de Lister. Pendant quelques jours fièvre légère, puis apyrexie. Le 5 septembre, la malade quittait l'hôpital complètement guérie.

† Obs. 114.— *Kyste hydatique suppuré de la fesse droite.* —Péan. *Cliniq. chirurg. de l'hôp. Saint-Louis*, 1879, t. II, p. 677.

Vidal (Laurent), 35 ans, corroyeur, entré le 21 octobre 1876, pour une tumeur de la fesse droite, sujet vigoureux, fortement musclé. Antécédents syphilitiques. « En 1873, une voiture le renversa et lui passa sur le côté externe de la cuisse gauche, en même temps la fesse correspondante heurta violemment la terre. » Phlegmon, avec décollements des téguments. Incision. « Il y a quelques mois, il s'aperçut que la fesse droite devenait, sans cause connue, plus volumineuse que la gauche, et qu'elle était le siège d'une tumeur de la grosseur d'une pomme; cette tumeur ne le faisait souffrir ni pendant la marche, ni dans la position assise, mais elle a toujours été en

augmentant. Aujourd'hui, elle n'est pas très apparente ; ce n'est qu'en examinant attentivement les deux fesses que l'on se rend compte de l'augmentation de volume qui porte sur la droite. Les téguments ne présentent pas de coloration ni de vascularité anormales. Au toucher, la tumeur est profonde, lisse, régulière, arrondie, irréductible. Tout d'abord elle paraît dure, rénitente à cause de l'épaisseur des tissus qui la recouvrent ; mais en examinant avec soin on trouve de la fluctuation. Pas de douleur à la pression ; pas d'engorgement des ganglions. La fluctuation manifeste, malgré la profondeur de la tumeur, montre qu'il s'agit d'une collection liquide, bien limitée, etc. ; toutes les probabilités sont en faveur d'un kyste séreux ou hydatique : la ponction peut seule donner le dernier mot de la question. » Pratiquée le 24 octobre, avec un gros trocart, elle donne issue à 300 grammes d'un liquide séro-purulent mélangé d'hydatides. Contre-ponction pour le passage d'un drain. Injections émollientes puis iodées. Pas de réaction locale, ni générale. Le malade sort guéri vingt jours après l'opération.

† Obs. 115.— *Kyste hydatique sous le grand fessier.* — Brassard, Thèse de Paris, 1877 (obs. 4).

G.... (Elvire-Marie), 21 ans, entre le 13 mars 1877, à l'hôpital de la Charité, salle Sainte-Catherine, n° 3, service de M. Gosselin.—Pas d'antécédents morbides personnels ou héréditaires.

Il y a deux ans et demi environ, elle s'aperçoit, par hasard, de la présence d'une tumeur à la fesse droite, offrant le volume d'un œuf de poule. Jamais elle n'avait ressenti de douleur, ni de gêne dans cette région. Etat stationnaire pendant deux ans. Il y a huit mois, accroissement rapide, sans douleur, sans gêne. Il y a six mois, première ponction sans résultat. Santé générale bonne. Trois mois avant son entrée à l'hôpital, elle commença à se sentir incommodée par le volume de la tumeur, puis survinrent des tiraillements, des fourmillements, des crampes dans la jambe affectée, notamment au lit. Nulle incommodité pour s'asseoir.

Etat actuel. — Femme d'une constitution vigoureuse, un peu pâle, nullement amaigrie.

« On constate à la partie moyenne de la région fessière, une tumeur globuleuse, allongée verticalement, recouvrant la fesse, comme d'une calotte, mesurant de 12 à 15 centimètres de haut en bas et de 10 à 12 transversalement. Elle est située presque en entier au-dessus d'une ligne transversale passant par les deux trochanters, dans l'état de flexion de la cuisse. Sans contours bien nets, elle se continue insensiblement avec les parties voisines et n'est pas lobée. La peau qui la recouvre est absolument intacte. Pas de rougeur. La main appliquée sur la tuméfaction, éprouvait une sensation de tension et de fluctuation évidente. De plus on peut lui imprimer des mouvements sur les parties profondes. La jambe est absolument saine. » Le diagnostic est indécis ; nécessité de la ponction.

Le 15 mars, ponction exploratrice avec un trocart de fort calibre;

rien ne sort, même après le passage du mandrin dans la canule, en retirant celle-ci on trouve quelques pellicules qui l'avaient obstruée. Deuxième ponction, issue d'une cuillerée à bouche environ d'un liquide grisâtre, opaque, d'aspect purulent renfermant aussi quelques fragments de membrane. L'examen microscopique du liquide n'a montré ni échinocoques, ni crochets, et seulement des leucocytes et des globules graisseux. Application de pâte de Vienne, puis incision au thermo-cautère. Issue d'une grande quantité d'hydatides nageant dans un liquide purulent, fétide. Pansement phéniqué. Guérison.

† Obs. 116. — *Kyste hydatique sous les muscles grand et moyen fessiers du côté droit.* — Neisser. *Die Echinococcen-Krankheit*, in-8°, Berlin, 1877, p. 201.

« Amélie B...., femme d'un tisserand, 56 ans, entrée le 18 mars 1875, sortie guérie le 10 septembre 1875. Depuis 12 ans, la malade remarquait une tumeur à la fesse droite, qui grossissait lentement et d'une façon continue, sans lui causer la moindre gêne, jusqu'à ces derniers 15 jours. La gêne qu'elle ressent atuellement consiste surtout dans la difficulté qu'elle éprouve dans les mouvements de la marche ou pour s'asseoir, et en outre dans un frémissement, que la malade ressent très bien dans la tumeur et dans l'abdomen pendant ces mouvements. La patiente est bien portante, forte, bien musclée, avec un pannicule adipeux modéré, d'un blond foncé ; elle n'a aucune indisposition, sauf celle dont nous avons parlé.

« A l'examen, on voit à droite de la région limitant inférieurement le grand fessier, entre l'épine et la tubérosité de l'ischion, une tumeur de la grosseur de la tête, légèrement rouge, recouverte d'une peau mobile. Cette tumeur est assez tendue et gonflée, sensiblement fluctuante, et on y perçoit le frémissement hydatique. Une ponction qui fut immédiatement pratiquée évacua de la tumeur la valeur d'un verre à urine (environ 200 cent. cubes), d'un liquide clair comme de l'eau et des vestiges de membranes que l'on pouvait clairement reconnaître au microscope, comme les membranes si caractéristiques de l'échinocoque.

« On fit l'opération aussitôt après la ponction. Après avoir fait sur la poche une incision longue de 6 centimètres, parallèle à la direction des fibres du muscle fessier, on fit l'ablation de la poche qui était fort réduite par suite de la ponction. Elle était recouverte par les muscles grand et moyen fessier, et s'étendait jusqu'à la grande échancrure sciatique. Quand on l'eut complètement enlevée, une seconde poche échinocoque se montra par l'ouverture. On en fit aussi l'incision et il s'en écoula un liquide qui contenait, comme celui de la première, un grand nombre de vésicules qui variaient entre la grosseur d'un pois et celle d'une noisette. » Cette dernière poche était située entre le rectum et le vagin. Lavages phéniqués de la plaie qui mesurait en tout 25 centimètres de profondeur, sutures, drain, pansement de Lister. Le cours de la guérison fut bon.

Ecoulement séro-sanguinolent énorme pendant les premiers jours. Le 24e jour la malade est renvoyée, la plaie profonde de 4 à 5 centimètres garnie d'une mèche enduite de pommade au nitrate d'argent.

Obs. 117. — *Kyste hydatique sous le grand fessier.* — Havemann. Madelung, *Beiträge, meckl. ärzte z. Leh. v. d. Echinococc-Kh.*, 1885, p. 144.

Caroline P. de Bolz à Sternberg, journalière, âgée de 34 ans. Kyste hydatique sous le muscle grand fessier du côté gauche. Le 8 mars 1873, après anesthésie, la poche fut mise à découvert, largement ouverte et drainée. — La guérison se fit rapidement sans accidents. L'année suivante pas de récidive.

Nous complétons les observations plus ou moins complètes qui précèdent par la publication de la note suivante que nous communique M. le Dr Billière, de Quatre-Routes (Lot).

Un homme de 54 ans, cultivateur à Martel (Lot), se présente avec une tumeur de la région de la fesse. Elle offre le volume d'une tête d'adulte environ. Plusieurs praticiens qui l'avaient examiné avant moi la prirent pour un lipome. Je la trouvai recouverte d'une peau normale, libre sur la tumeur. Celle-ci était pseudo-fluctuante, mais de fluctuation très profonde comme si elle était voilée par les masses musculaires de la fesse, où elle paraissait enfouie. Pensant qu'il se pourrait bien agir d'une tumeur kystique, je fis une ponction avec le trocart à hydrocèle que je dus enfoncer profondément pour atteindre le liquide. Il sortit alors 2 litres au moins d'une eau absolument limpide et transparente. Après avoir vidé la poche, je passai un drain. Suppuration abondante. Peu à peu rétraction de la cavité. Au bout d'un mois la suppuration avait beaucoup diminué et l'accolement des parois kystiques était presque complet ; il ne restait qu'une petite tumeur imperceptible. Tout se passa sans accidents. La guérison était complète au bout de six mois. Les caractères anatomiques de la poche ne laissaient aucun doute sur la nature du kyste ; c'était bien un kyste hydatique.

Parmi les faits non précisés, signalons :

a — Celui de Ch.-Fr. Clémens (1), qui observa le 27 décembre 1858, chez un berger une tumeur très molle et fortement fluctuante, recouverte par une peau intacte, siégeant dans la fesse droite. Elle était survenue à la suite d'une chute sur les fesses, arrivée un an auparavant. La tumeur était grosse comme une boule à jouer aux quilles.

(1) Clemens. *Allgemeine medicinische Central Zeitung*, 1862, t. XXXI, p. 249.

Ponction exploratrice qui donne sortie à un liquide clair comme de l'eau. Le 8 janvier 1859, incision verticale de 2 pouces de long : issue d'un liquide transparent avec une quantité considérable de vésicules de la grosseur d'un grain de chènevis à celle d'une chevrotine.

« Cette tumeur, dit l'auteur, a bien pu se développer de la profondeur du muscle grand fessier vers l'extérieur, car on ne pouvait pas constater avec le doigt explorateur de déplacement de ce muscle par la tumeur. » La plaie se rétrécit rapidement et forma une cicatrice de la grosseur d'une noix. Le malade fut bientôt renvoyé guéri. L'auteur termine par cette phrase : « L'apparition de la colonie échinocoque après la secousse ressentie, est naturellement purement accidentelle, et les deux faits n'ont entre eux aucun rapport de causalité. »

b. — Le cas suivant de B.-B. Cooper (1) est cité comme musculaire par Cobbold dans son Index; par Birkette dans son ouvrage sur « La poitrine », p. 183 et par le « Institute », vol 5, p. 119, 1850. Malgré ce concours de témoignages, il nous a paru trop peu explicite pour tenir la place d'observation probante. Nous ne lui accordons que les honneurs de la mention :

Il s'agit d'une jeune femme de 28 ans, qui 15 ans auparavant avait fait une chute sur les cuisses, dont elle avait beaucoup souffert, notamment à droite. Depuis cette époque, apparition d'une tumeur dans la région fessière droite, à croissance progressive. « En l'examinant, je trouve une tumeur grosse à peu près comme une tête d'enfant, tendue, fluctuante, indolore même à la pression, et sans aucune altération dans la couleur de la peau. » Ponction simple. Liquide caractéristique, plus de nombreux échinocoques.

c. — Teewan (2) signale sous le n° 48 : le cas d'une femme de 40 ans atteinte depuis 5 ans d'un kyste hydatique du muscle grand fessier. Excision. Guérison. La pièce se trouve déposée au Musée royal des chirurgiens de Londres, sous le n° 345.

d. — Deville (3) dit avoir observé deux fois des kystes hydatiques logés dans l'épaisseur de la fesse.

Enfin, nous soupçonnons fort d'appartenir aux muscles fessiers une observation de G. H. Pringle, intitulée : « Immense hydatid in the gluteal region » (4) ; mais l'année 1869 du journal australien ne se trouvant pas dans les Bibliothèques que nous avons parcourues nous n'avons pu contrôler le bien fondé de nos présomptions.

(1) Cooper (B.B.), *Guy's Hospital Reports*, 1851, vol. VII, p. 115.
(2) Teewan. *British and foreigner méd. chir. Review*, october, 1863, p. 501.
(3) *Bulletin de la Société anatomique de Paris*, 1850, t. XXV, p. 60 et suiv.
(4) *Austral. M. Jour.*, Melbourne, 1869, t. XIV, p. 135.

6. — Kystes hydatiques des muscles cruraux postérieurs.

Obs. 117 *bis* (Inédite). — *Kyste hydatique entre le vaste externe et le biceps fémoral.* — Recueillie et communiquée par M. le Dr Médard, de Paris.

Eugénie P..., 55 ans, fille et femme de berger; chiens dans la maison, vient le 2 juillet 1887, me consulter pour points douloureux siégeant à la partie moyenne et externe du bras et parésie des doigts innervés par le médian. Frictions et électricité sans résultat appréciable. Pendant une séance, elle montre une volumineuse tumeur qu'elle porte au genou droit depuis une quinzaine d'années. On avait déconseillé toute opération, et la malade ne s'était pas inquiétée de cet état de choses très supportable jusqu'au jour où elle avait éprouvé quelque gêne à marcher et de la difficulté à monter les escaliers.

C'est une tumeur située au voisinage de l'articulation du genou droit, visible à la cuisse en dehors, passant de là au devant de l'articulation au-dessous de la rotule qui est mobile, venant former en dedans de la jambe, une autre saillie en rapport avec la face interne du tibia. Cette tumeur est bien délimitée, sauf à la partie supérieure où elle paraît se perdre dans les interstices musculaires. Elle est fluctuante, insensiblement irréductible à sa partie inférieure, sans aucun frémissement. En avant et au niveau de l'interligne articulaire la fluctuation est moins nette, c'est plutôt de la rénitence. Rien d'appréciable du côté du bassin, ni du fémur. Développement d'abord très rapide, puis stationnaire pendant plusieurs années, mais depuis quelques mois la tumeur décollait la peau et s'insinuait entre elle et le tibia jusqu'à cinq centimètres de la malléole interne. Chose très singulière, avant l'apparition de la tumeur au genou et souvent aussi depuis lors, la malade nous dit avoir senti, dans le haut de la cuisse, des grosseurs du volume d'une noix à celui d'un petit œuf, grosseurs qui, autant qu'il est permis à la malade de le préciser, semblaient avoir été profondément situées, car la peau qui les recouvrait, glissait parfaitement sur elles. Ces grosseurs subsistaient pendant un certain temps, puis un beau jour elles crevaient, dit la malade, qui éprouvait alors très manifestement la sensation d'un liquide s'écoulant en dedans et le long de la cuisse. Les points qu'elle indique répondaient aux adducteurs et à la partie interne du pli fessier. Jamais d'exanthèmes, ni d'accidents d'aucune sorte; la malade a toujours travaillé et ne s'est jamais trouvée fatiguée. Aussi le diagnostic, généralement porté, était-il celui du lipome. Aucune ponction n'avait été faite antérieurement. Nous la pratiquons le 9 juillet. Il sort d'abord un jet de liquide clair, brun jaunâtre, mais la canule est aussitôt obstruée par des parcelles membraneuses ; on la retire. Repos, etc. L'examen microscopique ne décèle pas de crochets, mais les membranes sont bien de nature hydatique. Le 11, la tumeur est douloureuse, fièvre légère, rares élancements. Le lendemain la poche tout

entière est enflammée, la fièvre élevée, la douleur très vive, la peau rougie, distendue, luisante.

Opération le 13 juillet. Chloroformisation. Incision de 30 centim., oblique de haut en bas et de dehors en dedans, allant de la partie inféro-externe de la cuisse au tiers supérieur et interne de la jambe. La peau mal nourrie depuis longtemps était parcheminée et criait sous le scalpel. L'enveloppe du kyste apparaît sous la peau et s'y laisse bien disséquer, excepté en avant de l'articulation ; dans la cuisse elle s'insinue et se perd dans la profondeur des intervalles intermusculaires du biceps et du vaste externe. Dans l'impossibilité d'isoler ce kyste, la poche est incisée. On recueille deux litres et quart d'un pus fétide où nagent des hydatides de divers volumes. Le kyste, dans sa partie principale, crurale, était formé de petites poches secondaires renfermant une grande quantité d'hydatides ; sa surface interne était comme maroquinée et divisée par des cloisons. Sur la capsule fibreuse de l'articulation un tissu de nouvelle formation s'était développé en strates, entre les striations se trouvaient des traînées granuleuses blanchâtres, analogues à des grains de semoule ; des tractus fongoïdes reliaient le fond de la poche à la peau. Le curage et le grattage sont faciles à la jambe et dans les parties accessibles de la cuisse ; mais au niveau de l'articulation l'opération est longue et difficile : il faut ouvrir une quantité de petits cloaques contenant du pus mélangé de caillots sanguins. Les fongosités enlevées, on voit comme à travers un voile fibreux les traînées de granulations blanchâtres décrites plus haut, et, en pressant avec le doigt, le contenu sort en filaments vermiculaires. Lavage antiseptique de la plaie qui est saupoudrée d'iodoforme. Deux drains sont placés, l'un à la jambe, l'autre dans l'intérieur de la cuisse où il pénètre de 25 centimètres. Sutures. Pansement antiseptique.

Le 24. L'articulation devient rouge, douloureuse. La température s'élève, la fluctuation indique la présence du pus à l'intérieur. Une incision est faite à plat avec bistouri ordinaire ; il sort beaucoup de pus. Lavages abondants avec solution de sublimé à 1 pour 2,000. Occlusion et même pansement antiseptique. Depuis, les phénomènes se sont rapidement amendés, car un mois après l'opération la malade pouvait marcher et même se déplacer. Le 15 septembre, le drain supérieur n'avait plus que 10 centimètres. A cette époque on constate dans le biceps fémoral une tumeur grosse comme un œuf de pigeon pour laquelle la ponction est décidée ; mais à la visite suivante la tumeur avait crevé spontanément, vraisemblablement dans le trajet du drain, car le pansement paraissait un peu plus humide que d'habitude. Les drains sont définitivement enlevés le 10 octobre. Aujourd'hui 7 mars 1888, la guérison est absolument complète.

Obs. 118. — *Kyste hydatique du demi-membraneux* (?) — Brassart. Thèse de Paris, 1877 (Obs. 1).

Génot (Agathe), âgée de 42 ans, se présente le 19 juin de cette année à la consultation de M. le docteur Tillaux. Elle raconte qu'il

y a six ans, elle s'aperçut par hasard qu'elle portait, dans l'épaisseur des muscles de la cuisse droite, à la partie postérieure, immédiatement au-dessous du pli fessier, une petite tumeur du volume d'une noisette. Pendant quatre ans, cette tumeur resta stationnaire, et comme elle n'était pas douloureuse, la malade n'y attacha pas d'importance. Au bout de ce temps, elle parut augmenter petit à petit, mais très lentement; au commencement de mai, elle offrait le volume d'un œuf de poule, lorsqu'à la suite d'une longue marche, elle prit un accroissement subit, qui continua les jours suivants. En même temps des douleurs apparurent s'étendant dans toute la région postérieure de la cuisse et jusque dans le pied. La tumeur augmentant toujours et ayant atteint le volume du poing d'un adulte, la malade se décide à consulter M. le docteur Frémy, médecin de l'Hôtel-Dieu qui l'adresse à son collègue M. le docteur Tillaux, à Lariboisière. Cette femme nous ajoute que, toujours bien portante, elle n'a jamais subi la moindre indisposition et possède deux enfants jouissant de la même santé.

M. le docteur Tillaux, la reçoit dans son service, salle Ste-Jeanne, nº 31, où nous la trouvons dans l'état suivant : nullement affaiblie par son infirmité, elle présente l'apparence d'une bonne constitution, aucun phénomène pathologique du côté du cœur, ni des poumons, ni du système nerveux. Pas d'antécédents, ni scrofuleux, ni syphilitiques. La malade attire notre attention sur des douleurs siégeant dans la cuisse, douleurs très vives, qui suivent exactement le trajet du nerf sciatique et s'irradient jusque derrière la malléole interne. A la partie supérieure et postérieure de la cuisse droite, immédiatement au-dessus du pli fessier et dans une étendue de 6 centimètres, environ, existe une tumeur assez volumineuse, plus grosse que le poing d'un adulte, dure et présentant quatre bosselures principales, dont la supérieure est fluctuante. La peau glisse sur la tumeur et n'est pas altérée. Cette tumeur ne paraît pas adhérer au squelette, on peut la mouvoir facilement à droite et à gauche. Lorsqu'on fait contracter les muscles postérieurs, biceps, demi-tendineux et demi-membraneux, elle s'immobilise. S'appuyant sur ces caractères et sur la marche de la tumeur, M. Tillaux diagnostique un cysto-sarcome des muscles postérieurs de la cuisse, probablement du demi-membraneux, et conseille l'ablation.

Le 20 juin, ce chirurgien opère la tumeur, il commence par faire, à l'aide du thermo-cautère, une incision verticale de 6 centimètres de haut en bas, à partir du pli fessier; arrivé sur la poche, il l'ouvre et il s'en échappe un liquide clair, contenant des hydatides qu'on a examinées ensuite au microscope. Reconnaissant alors la nature de la tumeur, M. Tillaux se contente d'inciser la poche hydatique dans toute sa hauteur et de panser avec de l'alcool. La malade est sortie guérie le 31 juillet,

Des renseignements donnés par la malade, ultérieurement à sa guérison, ont permis à Paul Boncour (1) de compléter cette observation de la manière qui suit : « Interrogée sur ses antécédents, la malade raconte que, quelques mois avant l'apparition de cette

(1) Paul Boncour. Thèse de Paris, 1878 (Obs. I).

tumeur, à la suite d'une discussion avec son mari, elle avait été fort maltraitée par celui-ci, entre autres coups elle avait reçu un violent coup de pied à l'endroit qui actuellement est le siège de l'affection. Quoique la malade ne soit pas explicite sur ce point, cependant, vu la violence du coup, il a dû en résulter un épanchement sanguin. »

Obs. 119. — *Kyste hydatique entre le biceps fémoral et les muscles demi-tendineux et demi-membraneux.* — Baird. *Journal méd. d'Edimbourg*, 1821, vol. XVII, p. 417.

Ce cas n'est pas seulement intéressant par sa singularité, mais aussi parce qu'il présente un spécimen parfait de ces processus morbides particuliers qui se forment dans les muscles de l'économie. Sarah Chapman, 29 ans, de constitution lymphatique, me consulta (le 18 janvier 1821), pour une tumeur qu'elle a à la partie postérieure de la cuisse. La tumeur était d'une forme oblongue, et s'étendait depuis l'insertion des muscles fessiers jusque presque dans le jarret, paraissant occuper un trajet exact sur la ligne âpre du fémur. Cette tumeur datait de 6 ans. Je pensais qu'elle contenait du liquide, en raison de la fluctuation peu appréciable, il est vrai. Je résolus de ponctionner cette tumeur et d'en obtenir la résorption par des injections irritantes.

Le 23 janvier, un trocart est introduit dans la tumeur ; à ma grande surprise aucun liquide ne sort par la canule. Croyant m'être trompé dans mon diagnostic, j'en vins à l'hypothèse d'un lipome. Alors une longue incision est faite sur le centre de la tumeur. Le fascia de la cuisse est divisé et laisse voir la tumeur qui est située entre le biceps fléchisseur de la cuisse et les muscles qui forment la partie interne du jarret; elle semblait se prolonger sous le ventre du biceps. L'apparence nacrée de la surface de la tumeur était si dissemblable de l'enveloppe habituelle des lipomes que j'hésitais à la disséquer, surtout vu sa profonde situation. Je la perçai avec la pointe du bistouri, pour en reconnaître la nature. A ma grande surprise, un flot de liquide plein d'hydatides, grosses et transparentes comme des grains de raisin, s'échappa de la tumeur. L'ayant complètement vidée, je commençai à la disséquer de ses attaches profondes. En agissant ainsi, je fus obligé de couper un grand nombre de fibres musculaires, et chemin faisant, je sectionnai une grosse branche de la fémorale profonde, qui donna beaucoup de sang et qui, profondément située, fut liée très difficilement. Voyant que la poche kystique s'enfonçait profondément, sous les insertions des fessiers, je jugeai prudent de ne pas aller plus loin, et je laissai adhérer à la plaie la petite portion supérieure du kyste, qui était très épais et dont la surface interne très accidentée ressemblait à la membrane muqueuse de l'estomac. Réunion de la plaie par bandelettes de diachylon.

Le 25. Douleurs gravatives. Pouls fréquent ; vomissements. Cataplasmes. Calomel et opium. Les jours suivants amélioration, et guérison complète le 14 février.

Nous nous contentons de mentionner les faits suivants :

a. — Thomas Bryant (1) signale le cas d'une femme de 24 ans, à qui l'on enleva à Guy's Hospital, un kyste hydatique développé entre le fascia et la courte portion du biceps fémoral. « La tumeur, au moment de l'admission à l'hôpital, présentait à peu près le volume d'une tête d'adulte. Quand les téguments et le fascia furent divisés, l'hydatide s'échappa accompagnée de plusieurs autres de la grosseur d'un pois, mais ne contenant pas d'échinocoques. « Guérison rapide. »

b. — Sur un cadavre appartenant à une femme de 63 ans, M. Nicaise (2) a trouvé, dans l'un des biceps fémoraux, un kyste hydatique. Une tumeur de même nature siégeait dans le fléchisseur profond d'un des avant-bras.

7.—Kystes hydatiques musculaires de la cuisse sans siège précis.

† Obs. 120. — *Kyste hydatique intermusculaire suppuré de la cuisse droite.* — Gosselin. *Clinique chirurgicale de l'hôpital de la Charité.* Paris, 1879, t. III, p. 143.

Jeune homme de 20 ans, entré à la Charité le 24 avril 1872, pour une fièvre typhoïde, puis le 3 juin passe salle Sainte-Vierge, nº 1, dans le service du professeur Gosselin, pour une tumeur à la cuisse droite.

C'est le 25 mai 1872, qu'il s'aperçoit pour la première fois, de l'existence de cette tumeur. Fluctuation manifeste mais profonde. Pas de frémissement hydatique. On pense à une tumeur hydatique mais on rejette ce diagnostic en raison de la rapidité très grande de l'accroissement. On s'arrête au diagnostic : phlegmon intermusculaire suppuré et à forme subaiguë dans la convalescence d'une fièvre typhoïde. La tumeur douloureuse et continuant à grossir, une ponction exploratrice est faite le 5 juin. Deux cuillerées de pus sortent seulement. La canule est retirée et trouvée obstruée par une pellicule grisâtre et homogène évidemment de nature hydatique. Le diagnostic est ainsi modifié : kyste hydatique spontanément suppuré : ou ancien et méconnu à cause de son indolence, ou récent et à développement très rapide. Pronostic sérieux. Nouvelle ponction destinée à être évacuatrice, avec le trocart plat de J. Guérin.

15 juin. Chloroformisation : longue incision qui donne issue à beaucoup de pus, à un certain nombre d'hydatides entières, et à une immense quantité de débris de vésicules crevées. Contre-ouverture et tube à drainage. La cavité est remplie d'ouate, pansement ouaté. Plus tard, injections phéniquées. La guérison n'eut lieu que trois mois après.

(1) Th. Bryant. *Transc. med. Path.* 1858, t. X, p. 243.
(2) Orrillard. Th. de Paris, 1869, p. 11.

† Obs. 121. — *Kyste hydatique intermusculaire suppuré de la cuisse gauche.* — Gosselin. *Clinique chirurgicale de l'hôpital de la Charité.* Paris, 1879, t. III, p. 153.

Homme de 38 ans, entré pour la première fois en avril 1877, à la Charité, pour une tumeur suppurée sous-aponévrotique et intermusculaire de la cuisse gauche. Ponctionnée déjà en 1873 par M. Périer qui avait conclu à un kyste hydatique. Le 11 avril 1877. Application du caustique de Vienne et incision de l'eschare au bistouri et des parties profondes au Paquelin : issue de pus fétide et de membranes hydatiques, la plupart déchirées. Dans la suite, poussées inflammatoires terminées par suppuration : incisions, drainages. Enfin, au bout de quelques mois le fémur est trouvé volumineux, hyperostosé, nécrosé. Deux ans après la guérison n'est pas encore obtenue. Conséquemment ce malade a eu un kyste hydatique suppuré dont l'inflammation a gagné par voisinage le périoste et l'os, et amené la complication d'une nécrose de longue durée.

Obs. 122. — *Kyste hydatique dans les muscles de la cuisse.* — Boyron. *Gaz. des hôpit.*, 1870, t. XLIII, p. 170.

Demarquay avait, dans le service de M. Monot, ponctionné un kyste hydatique situé dans les muscles de la cuisse. Malgré l'injection iodée, le malade revient huit mois après pour cette même tumeur. On y sentait une portion dure qui décida le chirurgien à l'extirper. Il fit d'abord une ponction ; des hydatides étant sorties, il incisa grandement pour vider la tumeur. La bosse dure qu'on avait sentie était formée par une accumulation d'acéphalocystes rassemblées à la partie déclive. Le malade, pansé avec la charpie introduite dans la plaie, guérit rapidement.

† Obs. 123. — *Kyste hydatique intermusculaire de la face interne de la cuisse.* — Gillette. *Bull. de la Soc. de méd. de Paris*, 1878, t. XIII, 2e s., p. 129.

Jeune fille de 16 ans, opérée à Beaujon par Gillette, d'un kyste hydatique de la grosseur d'un œuf de dinde, siégeant à la cuisse, intermusculaire et datant de plusieurs mois. La ponction établit le diagnostic. Comme la poche menaçait de s'enflammer: incision de 7 centimètres, issue par simple pression de la vésicule hydatique. La cavité est bourrée de charpie pour obtenir la suppuration de la poche.

Obs. 124. — *Kyste hydatique sous les muscles fléchisseurs de la cuisse.* — Cock. *Guy's Hospital Reports,* 1863, t. IX, p. 236.

Une femme âgée de 24 ans, entre à l'hôpital de Guy, dans le service du Dr Cock. Elle porte une tumeur sous les muscles fléchisseurs de la cuisse gauche, depuis environ deux ans. Cette tumeur était dure et tendue, et les téguments qui la recouvrent ne sont pas adhérents. La malade n'en souffre pas. Une seule incision est faite à sa partie la plus proéminente, et quand on eut divisé le fascia profond, un beau kyste hydatique s'échappa de la plaie avec quelques autres plus petits. La plaie se cicatrisa bien.

† Obs. 125. — *Kyste hydatique de la partie postéro-supérieure de la cuisse.* — Stanley et Rognetta, *the Lancet,* 1855, p. 65.

Jemina L..., mariée, 23 ans, entre à l'hôpital pour une tumeur qui occupe la partie supérieure et postérieure de la cuisse. Tumeur du volume du poing, oblongue, mobile, molle. Début environ 3 mois. La malade demande à en être débarrassée à cause de la gêne.

13 janvier. Ouverture de la tumeur qui donne un grand nombre d'hydatides. Ablation totale sous le chloroforme; nécessité de mettre les muscles dans le relâchement pour pouvoir aborder la tumeur. Suites favorables. Avant l'opération, le diagnostic était absolument incertain: on ne savait si la tumeur siégeait au-dessus ou au-dessous du fascia. Au cours de l'opération on vit qu'elle était située profondément et en intime connexion avec les muscles, le fascia, etc.

Dans les trois cas suivants le siège est trop peu précisé pour que nous leur accordions autre chose qu'une mention.

a. — Demarquay (1) a observé, sur un homme de 27 ans, un kyste hydatique, du volume d'une grosse orange, situé à la partie supéro-interne de la cuisse droite. La tumeur est en partie superficielle et en partie profonde. Ponction et injection iodée un an auparavant. Incision, issue d'une vingtaine d'hydatides; cautérisation de la poche avec teinture d'iode. Guérison un bon mois après.

b. — Hendry (2) signale le cas d'une jeune fille de 21 ans qui, 11 ans auparavant, s'était aperçue « que sa hanche et sa cuisse gauche diminuaient de force et étaient douloureuses ». Aggravation récente de ces symptômes, et constatation d'une tumeur à la hanche gauche qui croît rapidement. Le 8 juin, l'examen donne: tumeur

(1) Demarquay. *Gazette des hôpitaux,* 1857, p. 302.
(2) Hendry. *British medical journal,* 1865, p. 33.

fluctuante, sensation de crépitation, peau saine mais douloureuse. Ponction : une pinte et demie de liquide jaunâtre, rempli d'innombrables crochets d'échinocoques. « Ce cas est intéressant, dit l'auteur, parce qu'il montre que les muscles volontaires peuvent très bien être occupés par ces parasites, etc. »

c. — Werner (1) parle « d'une femme de 34 ans qui avait depuis 6 ans, à la partie supérieure et interne de la cuisse gauche, à quatre doigts de l'aine, une tumeur indolente, assez dure, de la grosseur d'un œuf de poule. Etant devenue douloureuse, cette tumeur fut prise pour un abcès et incisée assez largement; il en sortit très peu de pus et plus de quarante hydatides de la grosseur d'un pois à celle d'un œuf de pigeon ; les lèvres de la plaie étaient renversées et comme carcinomateuses. Toute cette partie indurée fut excisée ; on vit alors la veine crurale à nu et deux trajets qui se dirigeaient vers le ligament de Poupart, desquels la pression faisait sortir une sanie fétide. On y pratiqua des injections de décoction de quinquina. La guérison fut complète au bout de sept semaines ».

d. — Durham (2) a enlevé partiellement une tumeur hydatique de la cuisse chez une femme de 41 ans. Six ans auparavant, au début, la tumeur était mobile, elle était devenue fixe et grossissait graduellement. Elle fut trouvée en connexion avec les vaisseaux.

8. — Kyste hydatique du triceps sural.

Obs. 126. (Inédite.) — *Kyste hydatique du triceps sural.* — Due à la bienveillance de M. le Dr Bobrie, de Cozes (Charente-Inférieure), ex-médecin de la marine.

Oven, 50 ans, né à Faskrüdfiord (côte ouest de l'Islande), a été atteint, il y a 3 ans, d'un coup de pied de cheval à la partie postéro-externe de la jambe gauche. Immédiatement il se produisit une tuméfaction considérable de la partie avec ecchymose très étendue. Après un mois de repos, les phénomènes aigus, ecchymose et tuméfaction dus à ce traumatisme s'étaient dissipés ; il ne restait plus qu'un noyau induré, et situé profondément.

Au bout d'une année, sous l'influence de la fatigue (une marche très prolongée dans la montagne), la jambe augmentait de nouveau de volume, cette fois d'une manière telle que malgré un repos prolongé, aucune amélioration ne se produisit dans l'état du malade. Le médecin qui fut appelé près de lui diagnostiqua une tumeur hydatique : il incisa couche par couche, débrida sur la sonde cannelée le plan aponévrotique qui le séparait du foyer, et vit alors s'écouler un

(1) P. Ch. Fr. Werner. *Vermium intest. præsertim tæniæ humanæ brevis expositio.* Lipsiæ, 1782, p. 68.

(2) Durham. *Medic. Times and Gazette*, 1872, vol. I, p. 385.

liquide un peu louche, contenant un grand nombre de poches hydatiques. (Je tiens ces détails de l'opérateur lui-même.)

J'ai revu ce malade six mois après l'incision; après avoir longtemps suppuré, la plaie s'était enfin cicatrisée, laissant après elle une dépression profonde au niveau de la cicatrice, et une atrophie musculaire considérable de cette région; en même temps qu'il existait de la rétraction musculaire, la jambe était maintenue fléchie sur la cuisse. Peut-être faut-il attribuer, en partie, cette rétraction à ce que pendant tout le temps que la plaie a mis à se cicatriser, le malade est resté sur son lit, immobilisant sa jambe dans cette position fléchie, dans la crainte de voir survenir quelque complication du côté de la plaie. (Il convient d'ajouter que le médecin islandais, appelé près de lui, habitait un fiord voisin, et qu'il ne lui fallait pas moins de 24 heures à cheval, dans la montagne, pour se rendre à Faskrüdfiord; aussi n'avait-il vu le malade que le jour où il avait incisé la tumeur.)

Je crois absolument que cette tumeur hydatique était bien intramusculaire, en raison de sa situation sous-aponévrotique et de l'atrophie musculaire importante qui l'a suivie.

Nous mentionnons les faits suivants qui manquent de détails ou de précision :

a. — A the Beechworth hospital (Australie) (1), on a observé dans une période de 16 ans deux cas de kystes hydatiques dans les muscles de la jambe. Un cas chez un homme; l'autre chez une femme. Dans un des cas il y eut guérison, dans l'autre, mort.

b. — F. S. Eve (2) parle d'un kyste hydatique oval, qui fut enlevé du mollet d'une femme âgée de 30 ans. Il avait été ponctionné deux fois, la seconde fois avec la teinture d'iode.

c. — Nous avons établi (voir p. 59) que d'autres kystes musculaires de la jambe, réputés hydatiques, n'étaient que des kystes ladriques.

Enfin, à titre complémentaire, il nous a paru utile, pour nous couvrir du reproche d'omission, de signaler ci-après quelques faits, que nous avons cru devoir reléguer hors de notre cadre, en raison de la trop grande incertitude qu'ils laissent sur leur siège primitif ou sur leurs rapports ultérieurs avec les organes avoisinants :

Neuf cas de kystes hydatiques du cou réunis par Bergmann (*Dorpater. med. Ztschr.*, 1871, S. 73, et deux cas semblables de Hansen, *Deutsch. Ztschr. f. Chirur.*, 1873, p. 355, que l'on doit regarder, selon ce dernier auteur, comme dérivant de la gaine des vaisseaux carotidiens, et n'auraient de la sorte que des rapports de contiguïté avec le sterno-mastoïdien. Nous insistons sur cette considération de

(1) J.-D. Thomas. *Aust. med. Journ.* Melbourne, 1881, p. 393.
(2) F.-S. Eve. *Transact. of the Pathological Society of London*, 1884, t. XXXV.

Hansen, parce que Brassart et Martinet, dans leurs thèses, rapportent, bien à tort, ces onze cas au muscle sterno-mastoïdien.

Cas de Ansiaux. *Gaz. des Hôp.*, 1854, p. 514 (situé entre les musc. dr. inf. et dr. exter. de l'œil).

Cas de Reynal. *Bull. des sc. méd. du départ. de l'Eure*, juillet 1809. (Face et cou.)

Deux cas de Laënnec. *Mém. Vers vésic.*, 1805, p. 144 et 115. (1° Cou; 2° cuisse.)

Cas de Rossi. *Repertorio med. chir. di Torino*, 1825, p. 529. (Cou.)

Cas de Bremser *Deutsch. Archiv. f. d. Physiol.* Halle, 1820, p. 295. (Rég. sous-clavicul.)

Cas de Lelong. *Bull. Soc. anat.*, 1867, p. 419. (Paroi abdominale.)

Cas de Hill. *Med. chir. Transac.*, 1833, p. 153. (Paroi abdom.)

Cas de Beauvais. *Union méd.*, 1884, p. 141. (Paroi abdom.).

Cas de Barck. *Deutsch. Archiv. f. Klin. Med.*, 1870, p. 614 (Paroi abdom.)

Deux cas de Jonas Jonassen. *Ekinokksygd. belyst.* etc., 1882, p. 249 et 250. (1° Rég. inguin. dr.; 2° rég. sous-clavic. dr.)

Deux cas de Deville. *Bull. Soc. anat.*, 1850, p. 160. (1° Rég. inguin.; 2° rég. scapulaire.)

Cas de Pasturel. *Gaz. des hôp.* 1860, p. 414. (Rég. inguinale.)

Deux cas de Leduc. *France méd.*, 1877, p. 714. (1° Rég. de l'épaule; 2° rég. scapulaire.)

Cas de Roux. *Gaz. des hôp.*, 1837, p. 234. (Rég. dorsale.)

(1) Cas de Velpeau. *Moniteur des hôp.*, 1853, t. I, p. 571. (Rég. axillaire).

Cas de A. Rey. *Alger médical*, 1878, p. 305. (Rég. axillaire.)

Cas de Larrey. *Gaz. des hôp.*, 1857, p. 148. (Hanche.)

Cinq cas de Stanley. *Medic. Times and Gaz.*, 1852, p. 166. (1° Bras; 2° rég. hypogastrique gauche; 3° bras; 4° cou; 5° fosse sus-épineuse.)

Cas de L. Odier. *Manuel de médecine prat.* Genève, 1821. (Cuisse.)

Cas de Roche. Samson et Lenoir. *Nouveaux Elém. de pathol. méd. chirurg.*, 1844, t. II, p. 608. (Cuisse.)

(1) Récemment encore dans une clinique chirurgicale publiée dans la *Semaine médicale* du 23 mai, M. Berger croit devoir considérer ce fait et celui de Rey comme appartenant aux kystes hydatiques d'origine musculaire; pour des raisons que nous avons déjà indiquées, nous maintenons notre manière de voir et laissons ces deux cas en dehors du cadre qui nous occupe.

INDEX BIBLIOGRAPHIQUE

Cet index ne donne que les indications bibliographiques des principaux ouvrages que nous avons consultés pour la première partie de ce travail. Nous avons jugé superflu et inutile de reproduire entièrement celles de ces indications qui se rapportent à la deuxième partie. En ce qui concerne cette dernière nous nous contentons de faire figurer, en second lieu pour chaque lettre, le nom des auteurs suivi du numéro — placé entre parenthèses — de la page où l'on trouvera, joint à ce nom ou mis en renvoi, les indications bibliographiques qui appartiennent à l'auteur désigné.

A

Académie royale des sciences (Mémoires de l'), 1722, p. 163.

— 1723, p. 23.

Allen (H. B.). — Notes of cases of hydatid disease from the pathological records of the Melbourne hospital. *Austral Med. Journ.* Melbourne, n. s., III, p. 97 ; 193, 1881.

Arétée. — De causis et notis duiturn. affect., lib. II, cap. I : *De hydrope.*

Abeille (p. 316). **Adams** (235). **Andral** (247). **Audiat** (252).

B

Baillet. — Compte rendu des recherches et des expériences faites sur l'organisation et la reproduction des Cestoïdes du genre Tænia. Extraits in *Annales des sc. nat. (Zoologie)*, 4e s., t. X., p. 190, 1858.

Baird (I.). — Case of encysted hydatids occurring in the muscular structure. *Edinburg Med. and Surg. Journal*, t. XVII, p. 417, 1821.

Bamberger. — *Virchow's Handbuch der spec. Pathol. und Ther.* Bd. VI, p. 607, 1855.

Barrett (J. W.). — Hydatid disease in Victoria. *Medical Times and Gazette.* Lond., t. II, p. 678, 1883.

Bellencontre. — Contribution à l'étude des kystes hydatiques comprimant la moelle épinière. Th. de Paris, 1876.

Bergmann (E.). — Zur Diagnose and Operation ausserer Echinococcus-Geschwülste. *Dorpater medical Zeitschrift*, 1870-71, p. 73 ; 113.

Bernard (Cl.) et **Axenfeld.** — Présence du sucre dans le liquide d'un kyste hydatique du foie. *Comptes rendus de la Soc. de Biolog.*, 2e s., t. III, p. 90, 1856.

Bertolus. — Expérience sur la transformation de l'échinocoque de l'homme en tænia. *Mém. et comp. rend. de la Soc. des sc. méd. de Lyon*, II, p. 118-126, 1863. Et in *Gaz. méd. de Lyon*, t. XV, p. 171, 1863.

Bidloo (Godefr.). — De hydatidibus. In his : *Exercitationum anatomico-chirurgicarum, decades duæ*. Lugdunum Batavorum, 1708.

Blanchard (R.). — *Traité de Zoologie médicale*. Paris, 1886.

Bobrie (S.). — L'Islande, sa pathologie et en particulier des kystes hydatiques. Th. Paris, 1881.

Bödecker. — Bernsteinsaüre in der Flussigkeit einer Lebercyste *Zeitschr. f. ration. Med.*, neue Folge, t. VII, p. 137, 1855.

Bœcker (A.). — Zur statistik der Echinococcus. (Inaug. Dissert.) Berlin, 1868, in-8°.

Boncour (Paul). — Des kystes hydatiques des membres. Th. de Paris, 1878.

Bourdet. — *Bull. des sc. méd.* publié au nom de la Soc. méd. d'émulation de Paris, t. VII, p. 343, 1811.

Bourel-Roncière (Ar.). — Kystes hydatiques des muscles. Th. Paris, 1884.

Boyron (G.). — Recherches sur les kystes hydatiques développés chez l'homme dans le tissu musculaire et intermusculaire. *Gaz. des hôpitaux*, Paris, t. XLIII, p. 157, 161, 169, 1870.

Brassart (G. L.). — Etude sur le diagnostic des kystes hydatiques externes. Th. Paris, 1877.

Bremser. — Ueber Lebende Vürmer im Lebenden Menschen. Wien, 1819.

— Etwas über Echinococcus hominis (Rud.). *Deutsches Archiv. f. d. Physiolog.* Halle, t. VI, p. 292, 302, 1820.

— *Journ. complémentaire du Dict. des sc. méd.* Paris, t. XI, p. 282, 1821.

Briançon (P. A.). — Essai sur le diagnostic et traitement des Acéphalocystes. Th. Paris, 1828.

Bailly (p. 213). **Baird** (352). **Ball** (281). **Barck** (237). **Bardeleben** (326). **Baron John** (227). **Barraud** (220, 239, 324). **Baudoin** (321). **Bax E.** (224). **Bazy** (294). **Beauvais** (de) (227). **Bergmann** (331). **Bide** (309). **Bidloo** (242). **Billière** (347). **Blandin** (298). **Bobrie** (356). **Boinet** (279). **Bonet** Th. (210). **Bouillet** (291). **Bourel-Roncière** (246, 297, 314, 324). **Boyron** (227, 290, 354). **Brassart** (259, 345, 350). **Brown** (212). **Bryant** (237, 330, 353). **Bullmore** (276). **Busch** (285).

C

Charcot et **Davaine**. — Note sur un cas de kystes hydatiques multiples. *Mém. Soc. de Biologie*. 2° s., t. IV, p. 103, 1857.

Charvot. — *Montpellier médical*, décembre 1858, p. 656.

Chassaignac. — Des tumeurs enkystées de l'abdomen. Th. de concours, Paris, 1851, p. 10.

Cobbold (T. Spencer). — Parasites : a treatise on the Entozoa of man and animals, including some account of the ectozoa. London, 1879.

— Hydatid disease as illustrated by specimens contained in the pathological museums of the metropolis, and in others elsewhere. *Brit. med. Journ.* Lond., t. II, p. 519 et passim, 1875, et t. I, p. 69, 1876.

— A lecture on hydatid disease. *The Lancet*. Lond., t. I, p. 850, 1875.
Coosemans — *Journ. des sc. méd. de Louvain*, t. V, p. 59, 1880.
Critchett. — Tableau des kystes hydatiques observés par ordre de fréquence jusqu'en 1860, *The med. Times*, t. I, p. 344, 1860.
Cruveilhier (Jean). — *Traité d'anatomie pathologique générale*. Paris, 1852, t. II, p. 81, et t. III, p. 558 et passim.
— Art. *Acéphalocystes* in Diction. de méd. et de chir. pratiq., t. I, p. 199, 1829.
Cailleux (p. 300). **Carré d'Avignon** (261). **Chance** (276). **Clemens** (347). **Cobbold** (231). **Cock** (355). **Cooper B.** (244). **Corlieu** (234). **Coudray** (319). **Critchett** (327). **Croft** (327). **Cruveilhier** fils (289).

D

Danlos (J.). -- De l'influence du traumatisme accidentel considéré comme cause occasionnelle des kystes hydatiques en général. Th. Paris, 1879.
Davaine (C.).— Traité des Entozoaires et des maladies vermineuses de l'homme et des animaux domestiques. Paris, 2e éd., 1877.
— Recherches sur les hydatides, les échinocoques et le cœnure et sur leur développement. *Mémoires Soc. de Biol.*, 2e s., t. II, p. 156, 1855.
— Recherches sur le frémissement hydatique. *Mém. Soc. de Biol.*, 3e s., t. III, p. 189, 1861.
— Art. *Cystique*, in Dict. encyclop. des sc. méd. 1re s., t. XXIV, p. 604.
Demarquay. — (Voir Boyron).
Desprès (Ar.). — Des tumeurs des muscles. (Th. d'agrég.), Paris, 1866.
— *Traité du diagnostic des tumeurs*, Paris, 1868.
Dodart. — In : *Regiæ scient. academ. historia*, Paris, 1801, lib. V, cap. V, s. 8, p. 454.
Duplay. — *Comptes rendus Soc. de Biolog.*, 2e s., t. II, p. 11, 1855.
Dupuytren. — Kystes hydatiques. *Journ. univers. et hebd. de méd. et de chirur. pratiq.*, Paris, t. XII, p. 97-129, 1833.
— Leçons orales de clinique chirurgicale, t. III, p. 357, 1833.
Debove (p. 278). **Decès** (253, 285). **Degner** (237). **Delpech** (274). **Demarquay** (281-292). **Demoulin** (280, 292). **Desponts** (341). **Deville** (279, 348). **Dixon** (217). **Dolbeau** (244, 283). **Dudon** (260). **Dumontpallier** (277). **Dumoulin** (258). **Dupuytren** (210, 211, 288). **Durham** (356).

E

Ercolani et **Vella.** — *Memorie della societa delle science biologische in Torino*, 1855.
Eschricht. — Undersogelser af. Echinokokkerne. *Overs. o. d. k. danske Vidensk, selsk. Forh.* Kjobenhavn, 1856, t. I, p. 127.
English (p. 243). **Erichsen** (284). **Eve** (357). **Evesque** (212).

F

Fernet. — Rapport à la Soc. anat., in *Bull. Soc. anat.* Paris, p. 217, 1865.

Feytaud (**C.**). — Recherches sur la pathogénie de l'urticaire qui complique les kystes hydatiques. Th. Paris, 1875.

Finsen (**Jon**).— Bidrag til kjendskab om de i Island endemiske echinokokker. *Ugeskrift for Laeger*, t. III, p. 71, 1867.

— Les Echinocoques en Islande. *Archives génér. de méd.* Paris, 6e s., t. XIII, p. 23, 1869.

— Iagttagelser angaaende sygdomsforholdene i Island. (Dissert.), 1874.

Follin et **Duplay**. — *Traité élém. de pathologie externe*, t. V, p. 814, 1878.

Follin et **Ch. Robin**. — In Dict. de méd.-chirurg., etc. de E. Littré et Ch. Robin, 14e éd., p. 489.

Follin. — *Mém. soc. de Biolog.*, 1852, p. 6.

Folwarczny. — Analyse des Inhaltes eines Echinococcussackes. *Zeitschr. d. Krank. Gesellsch. d. Aertze zu Wien*, t. XI, p. 800, 1858.

Farradesche-Chaurasse (p. 279). **Féron** (279). **Fieuzal** (213). **Fischer** (279). **Fischer** (283). **Forget** (217, 827, 236, 285). **Frueth** (343).

G

Gairdner et Lee. — Cases and observationes illustrating the history, etc... by H. Goodsir. *Edinburg Med. et Surg. Journal*, t. LXII, p. 269, 1844.

Galien.— Comment. in Aphor. lib. VII, no 54.

Gangolphe (**M.**). — Kystes hydatiques des os. Paris, 1886, p. 10.

Gosselin. — Clinique chirurgicale de l'hôpital de la Charité, 3e éd., t. III, p. 133, 1879.

Gardner W. (p. 226). **Gies** (332). **Gilbert et Hall** (279). **Gillette** (354). **Giraldès** (236). **Gosselin** (296, 353, 354). **Gräfe** (225). **Graverry** (240). **Gross** (282, 285). **Gruber W.** (332). **Guelliot** (312). **Gurlt** (336). **Guttmann** (208).

H

Hahn et Lefèvre, — Art. *Échinocoques*. In Dict. encyclop. des sc. méd. 1er s., t. XXXII, p. 59, 1885.

Hansen (**E.**). — Zur Diagnose der äusseren Echinococcus-Geschwülste. *Deutsche Zeitschr. f. Chirurg.*, Leipzig, t. III, ch. XII, p. 354, 1873.

Held. — Ueber Entstehung der Acephalocysten. *Litterärische Annalen der gesamm. Heilkunde*. Berlin, t. XXII, p. 426, 1832.

Helm (**H.**). — Ueber die Productivität und Sterilität der Echinococcusblasen. *Virchow's Archiv*. Bd. LXXIX, p. 141, 1880.

Hjaltelin (**J.**). — The hydatid disease in Iceland, *British med. Journ.* Lond., t. II, p. 178, 1869.

— On the treatment now used against the hydatid disease in Iceland, *Edinburg Med. Journ.*, t. XIII, p. 137, 1867.

Huxley. — On the anatomy and development of Echinococcus veterinorum. *Proceedings of the zoologie Soc. of London*, t. XX, p. 110, 1852.

Haveman (p. 347). **Held** (311). **Heller** (214). **Hendry** (355). **Holmes** (236).

J

Jaccoud (S.). — Leçons de clinique médicale de Lariboisière, p. 610, 1873.
Jonassen (Jonas). — Ekinokoksygdommen, belyst ved Islandske lægers erfaring. Kjobenhavn, 1882.
Jackson (p. 275). **Jannin** (270). **Jobert** (284). **Jonassen Jonas** (247, 248, 343). **Jorwerth et Deeves** (328).

K

Kirmisson. — Note sur quelques expériences faites dans le but de contrôler les propriétés septiques du liquide des kystes hydatiques. *Gaz. hebdom. de médecine.* Paris, 2. s., t. XIX, p. 819, 1882. Et *Archives générales de méd.*, 1883, p. 113.
Klebs. — *Patholog. Anatom.*, t. II, p. 809.
Klencke (de Braunschweig).— Vorläufige Mittheilungen über meine Versuche zur Erforschung der Hydatiden als Contagium animatum. *Archiv. f. d. gesammt. Medicin.*, Iena, t. V, p. 227-278, 1843.
Krabbe (H.). — Die isländischen Echinokokken. *Archiv. f. pathol. anatom.*, etc., Berlin, t. XXVII, p. 225, 1863.
— Recherches helminthologiques en Danemark et en Islande. Paris et Copenhague, 1866.
Küchenmeister (Fr.). — Ueber die Cestoden in algemeinen und die des Menschen insbesondere. Zittau, 1853, in-8°.
— Die in und an dem Korper des lebenden Menschen vorkommenden Parasiten. Leipzig, 1855.
— Quellenstudien ueber die Geschichte des Cestoden. *Deutsches Archiv. für Geschichte der Medicin*, 1879, t. II, p. 77, 183, 308, 379 ; et 1880, t. III, p. 25, 149, 273, 410.
Kühn. — Recherches sur les acéphalocystes et sur la manière dont ces productions parasites peuvent donner lieu à des tubercules. Strasbourg, 1832.
Kofoeds (p. 244). **König** (302). **Krabbe** (258).

L

Laboulbène (A.). — Note sur les corpuscules calcaires des échinocoques. *Mémoires de la Soc. de Biologie de Paris*, 5e s., t. II, p. 57, pl. III, 1870.
— *Bulletin et mém. de la Soc. méd. des hôp. de Paris.* 2e s., t. XIII, p. 60, 1876.
— *Nouveaux éléments d'anatomie pathologique descriptive et histologique.* Paris, 1879, p. 329.
Laënnec (Th.). — Mémoire sur les vers vésiculaires et principalement sur ceux qui se trouvent dans le corps humain, 1804. Et (Bullet. Faculté de médecine de Paris, 1812, t. I, p. 131-136).
— *Traité de l'auscultation médiate*, t. II, p. 196.
Laveran (A.). — *Gaz. des Hôpitaux*, p. 387, 1876.

Leuckart (Rud.). — Die Blasenbandvürmer und ihre Entwickelung. Giessen, 1856, in-8°.

— Die menschlichen Parasiten und die von ihnen herrührenden Krankheiten. Leipzig und Heidelberg, 1863. Bd I et Bd II, 1876, p. 859.

Levison (J.). — Disquisitiones non nullœ de Echinococcis, adjecta historia morbi. (Inaug. Dissert.). Gryphiæ, 1857, in-8°.

Livois (Eug.). — Recherches sur les échinocoques chez l'homme et chez les animaux. Th. de Paris, 1843.

— Art. *Echinocoque*, in Dict. des Dictionnaires de médecine (supplément). Paris, p. 259, 1851.

Lücke. — Die Hüllen der Echinococcen und die Echinococcen-Flüssigkeit. *Virchow's Archiv.* Bd. XIX, p. 189, 1860.

Labbé (Léon) (p. 323). **Lawrence** (317). **Le Bec** (248). **Le Dentu** (261). **Legrand** (207, 235, 241). **Leidy** (236). **Lenoir** (279).

M

Madelung (O.). — *Beiträge mecklenburgischer Ärzte zur Lehre von der Echinococcen-Krankheit.* Stuttgart, 1885.

Martinet (H.). — Difficultés du diagnostic des kystes hydatiques externes. Th. Paris, 1880.

Mégnin (P.). — Note sur une invasion extraordinaire d'échinocoques chez un cheval. *Bull. Soc. de médecine pratiq. de Paris*, 1875, p. 96, 2 pl.

Moniez (R.). -- Mémoire sur les Cestoïdes. Lille, 1881, in-8°.

Mougeot (J. B.). — Essai zoologique et médical sur les Hydatides. Th. Paris, an XI (1803), n° 240.

Mourson et **Schlagdenhauffen.** — *Bulletin de l'Acad. de médecine*, 2, s., t. XI, p. 1265, 1882.

Maas (H.) (p. 301). **Marguet** (217, 302, 305, 336). **Mariage** (284). **Martha** (261). **Mason** (325). **Médard** (349). **Meilly** (216). **Mélier** (259). **Michon** (217, 244). **Mollière** (58). **Moutet** (237).

N

Naunyn (B.). — Entwickelung des Echinococcus. Berlin, 1862, in-8°. Aussi translat. in *Arch. f. Anatom. Physiol. und Wissenschaft, medicin.* Leipzig, 1862, p. 612-638.

— Ueber die zu Echinococcus hominis gehörige Tänie. *Arch. f. Anat. Phys. und Wissench. Med.* Leipzig, 1863, t. X, p. 412-416.

— Ueber Bestandtheile der Echinococcus-Flüssigkeiten. *Arch. f. Anat. Phys. u. Wissens. Med.* Leipzig, 1863, t. X, p. 417.

Neisser (Alb.). *Die Echinococcen-Krankheit.* Berlin, 1877, in-8°.

Nélaton. — *Éléments de pathologie chirurgicale*, t. I, p. 412.

— Leçons sur le diagnostic différentiel des tumeurs syphilitiques. *Gaz. des Hôp.*, p. 349, 1851.

Neisser (p. 346). **Nélaton** (225, 241, 272, 293, 313). **Nicaise** (298, 353).

O

Orrillard (**P.**). — Étude sur les kystes hydatiques des muscles. Th. Paris, 1869.
Orrillard (p. 236).

P

Phœbus. — *Encyclop. Wörterbuch der medic. Wissens.*, t. X, p. 68.
Pozzi (**S.**). — *Bull. et Mém. de la Soc. de chirurgie*, 1878, p. 715.
Panat (p. 255). **Paschen** (284). **Péan** (214, 215, 223, 232, 286, 330, 344). **Picqué** (286). **Piéchaud** (398). **Poland** (226). **Polaillon** (223, 233, 252). **Polend** (336). **Portal** (231). **Poulet** (254). **Poullet** (261). **Pozzi** (266). **Pringle** (348).

R

Raillet — *Éléments de zoologie médicale et agricole.* Paris, 1885, p. 247.
Ranvier (**L.**). — *Leçons d'anatomie générale sur le système musculaire.* Paris, 1880, p. 254.
Rasmussen (**V.**). — Bidrag til Kundstaben om Echinococcernes Udvikling hos Mennesket deres almindelige Pathologi og pathologiske Anatomi. Kjobenhavn, 1866, in-8°.
Redi. — Osservazioni interno agli animali viventi che si trovano negli animali viventi. Firenze, 1684.
Rohde (**R.**). — Ein Beitrag zur Casuistik multipler Echinococcen. *Archiv der Heilk.*, Leipzig, t. XVII, p. 45, 1876.
Reclus (p. 296, 325). **Roustan** (209). **Roux et Defrance** (226).

S

Schwartz (**E.**). — Traumatisme et kystes hydatiques. *Archives générales de médecine.* Paris, p. 605, 1884.
Siebold (von). — Ueber die Verwandlung der Echinococcusbrut in Tänien. *Zeitschrift f. wissenschaft. Zoologie.* Bd. IV, p. 409, pl. XVI, 1853.
— *Même recueil.* — T. IV, p. 409, 1855.
— Mémoire sur les Vers rubanés de l'homme et des animaux, etc., in *Annales des sc. naturelles (Zoologie).* 4e s. t. IV, p. 198, 1855.
Soulé. — Deux observations de kystes hydatiques développés dans l'épaisseur du système musculaire. *Gaz. des Hôp.*, t. XXV, p. 141, 1852.
Steenstrup. — Ueber die Wechselgeneration. Copenhague, 1842, in-8°.
Sadler (p. 275). — **Sanné** (325). **Segond P.** (221, 307). **Soulé** (271, 290). **Stanley et Rognetta** (355).

T

Talini (**B**). — Alcuni casi di echinococco a sede musculare e ossea. *Gazzetta medica, italiana, lombardia.* Milano, 8, s. t. V, p. 247, 257, 1883.

Tavel (E). — Ueber den Muskelechinococcus. (Inaug. Dissert.). Berlin, 1880.
Teewan. — Tumeurs des muscles volontaires. *British and foreing med. chir. Review*. October 1863, p. 501.
Thomas (John-Davies). — The statistics of hydatid disease in the Australian colonies. *Austral. Méd. Journal*. Melbourne, n. s. t. III, p. 250, 344, 391, 433, 489.
— Upon the occurrence of tænia echinococcus in the dog and its relation to the prevalence of hydatid disease in Australia *Austr. Med. Journ.* Melbourne, n. s. t. IV, p. 433, 1882.
— Notes upon the experimental breeding of Tænia echinococcus in the Dog from the Echinococci of Man. *Proceed. R. Soc.*, t. XXXVIII, p. 449, 1885.
— Hydatid disease with special reference to its prevalence in Australia. Adelaïde, 1884, in-8°.
Talini (p. 273, 344). **Tapie** (269, 284). **Tavel** (328, 329). **Teewan** (236, 348). **Terrillon** (325). **Thomas** J. D. (217, 231). **Tillaux** (216). **Trendelenburg** (216, 260). **Tuffier** (268).

V

Van Beneden, — Mémoire sur les vers intestinaux. Paris, 1858.
— Recherches sur les vers cestoïdes. Paris, 1858.
— *Bulletins de l'Acad. roy. des sc. lettres et beaux-arts de Belgique*, 3° p., t. XX, p. 291, 1853.
Virchow. — Pathologie des tumeurs, trad. Aronssohn. 3° éd., t. I, p. 101.
Velpeau (p. 250, 257, 274). **Verchère** (308). **Verneuil** (227, 292). **Villar**, Fr. (237, 318).

W

Wagener. — G. R. Enthelmintica. (Inaug. Dissert.). Berlin, 1848.
Weiss. — De la tolérance des tissus pour les corps étrangers. Th. d'agrégation. Paris, 1880, p. 100.
Wilde. — Zwei Fälle von Echinococceninvasion. *Deutsche Zeitsch. f. Chir.* Leipzig, t. VI, p. 215, 1875.
Werner (p. 355). **Wolff** (228).

PLANCHE II

(Obs. 92. — *Kyste hydatique des adducteurs.* Fr. Villar.)

La cavité kystique ouverte se présente sous l'aspect d'une vessie à colonnes. De chaque côté, on voit dans la profondeur des prolongements diverticulaires.

(2/3 *de grandeur naturelle.*)

PLANCHE II

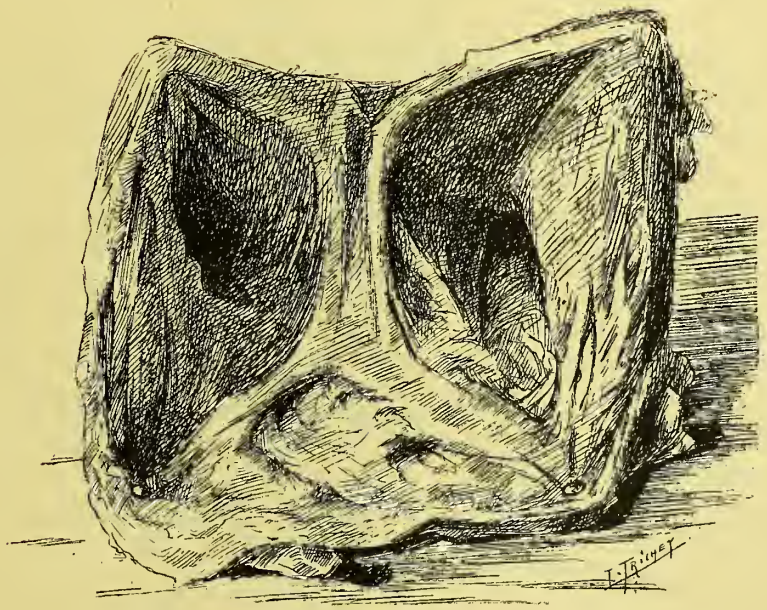

PLANCHE III

(Obs. 108. — *Kyste hydatique du grand adducteur.* W. Gruber.)

Région postérieure de la cuisse droite. (*Vue par derrière et du côté interne, le bassin est tout à fait incliné vers le bas, et la cuisse est en rotation externe.*)

A. Bord inférieur de l'os pubo-ischiatique, avec la tubérosité de l'ischion. B. Fémur.

1. Muscle grand adducteur (*La couche postérieure est divisée en une partie interne large et une partie externe plus étroite, cette dernière étant réclinée de côté pour voir la poche hydatique*); 2. Muscle grêle ; 3. Muscle demi-tendineux ; 4. Muscle demi-membraneux, tous deux sont incisés en leur milieu et tirés de côté ; 5. Muscle biceps de la cuisse ; 6. Muscle jumeau interne, 7. Muscle jumeau externe : à leur insertion.

a. Kyste hydatique. Compartiments : α. supérieur ; β. central interne ; γ. central externe ; δ. compartiment ou loge inférieure. — b. artère poplitée ; c. veine poplitée ; d. petite veine saphène. + dépression en forme d'incision dans la paroi de la poche hydatique ; * Embouchure inférieure du canal fémoro-poplité.

D'après Virchow's, archiv. Bd. LXV. Tf. 9. (1/3 de grandeur naturelle.)

PLANCHE III

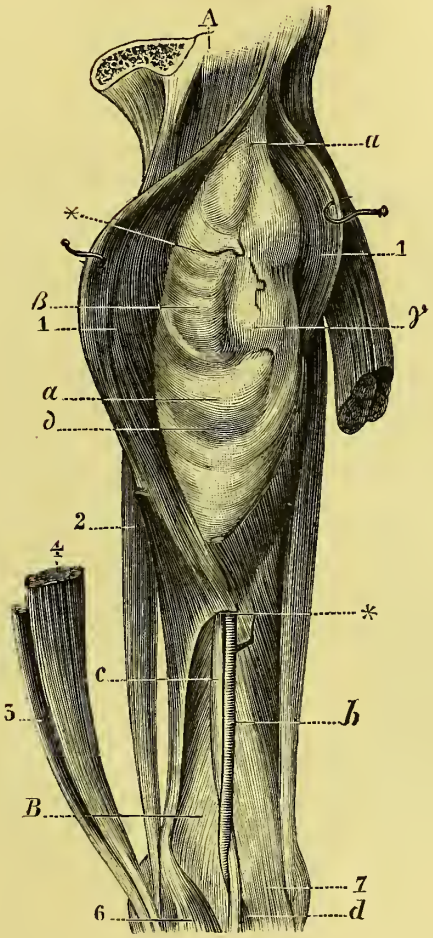

PLANCHE IV

(Obs. 45. — *Inédite.* Martha.)

Kyste hydatique volumineux de la région lombaire droite, vu de face.

Ce kyste présentait le frémissement hydatique dans toute sa pureté

Dessin fait d'après une épreuve photographique, le malade étant assis sur une chaise et accoudé sur le dossier. (1/7 de grandeur naturelle.)

PLANCHE IV

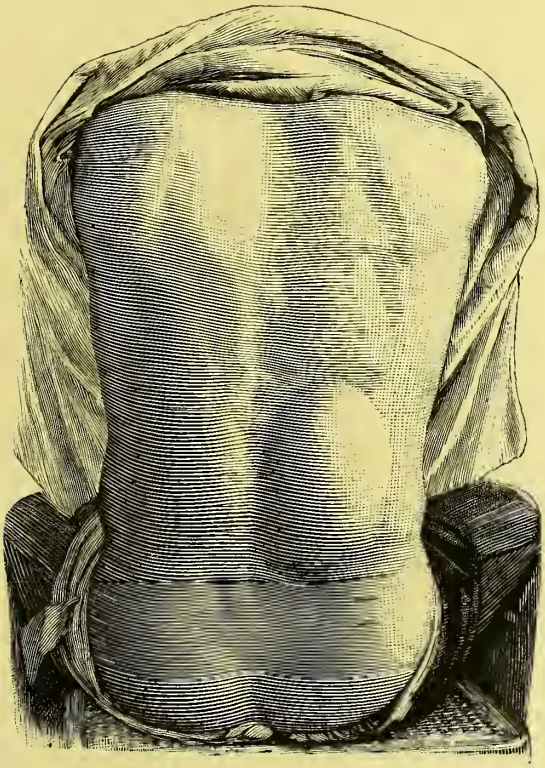

TABLE DES MATIÈRES

Pages

AVANT-PROPOS V

PREMIÈRE PARTIE

Section A

GÉNÉRALITÉS SUR LES KYSTES HYDATIQUES

CHAPITRE PREMIER

INTRODUCTION 9

CHAPITRE II

ÉVOLUTION DU KYSTE HYDATIQUE ET TERMINOLOGIE 20

I. — Etat vésiculaire 23
II. — Etat prolifère 28
A. — Période scoléciparienne 28
B. — Période hydatigène 34
Du liquide hydatique 47
Vésicule hydatique et hydatides (Discussion terminologique) 49

CHAPITRE III

UNICITÉ DU KYSTE HYDATIQUE 54

CHAPITRE IV

DU TÆNIA ECHINOCOCCUS 60

Section B

DES KYSTES HYDATIQUES DES MUSCLES VOLONTAIRES EN PARTICULIER

CHAPITRE V

Définition 66

CHAPITRE VI

Historique 77

CHAPITRE VII

Anatomie pathologique 83

I. — Anatomie pathologique générale des kystes hydatiques 84

II. — Anatomie pathologique spéciale des kystes hydatiques des muscles 90

Siège 90

Volume 92

Forme 92

Structure du kyste adventif 94

Altérations de voisinage 105

Modifications topographiques 106

Altérations histologiques 107

CHAPITRE VIII

Étiologie 110

CHAPITRE IX

Statistique et répartition organique 116

CHAPITRE X

Pathogénie et physiologie pathologique 120

§ I. — Migrations de l'embryon hexacanthe dans l'organisme . . 120

§ II. — L'infestation des muscles expliquée par la physiologie pathologique. — Essai 129

§ III. — Du traumatisme 133

§ IV. — Des kystes hydatiques musculaires multiples 144

§ V. — De la récidive des kystes hydatiques des muscles 148

§ VI. — Du siège histologique des kystes hydatiques musculaires. 150

CHAPITRE XI

SYMPTOMATOLOGIE. 152

Du frémissement hydatique (recherches expérimentales) 165
De la crépitation amidonnée. 171

CHAPITRE XII

COMPLICATIONS. 172

De l'urticaire hydatique comme complication des interventions chirurgicales sur les kystes hydatiques des muscles. 175

CHAPITRE XIII

DIAGNOSTIC. 179

CHAPITRE XIV

PRONOSTIC 194

CHAPITRE XV

TRAITEMENT 197
RÉSUMÉ 201

DEUXIÈME PARTIE

OBSERVATIONS

A. — TÊTE. 205

1. — Kystes hydatiques du crotaphite 205
2. — Kystes hydatiques du masseter 211
3. — Kystes hydatiques des muscles de l'œil 213
4. — Kystes hydatiques de la lèvre inférieure. 214

B. — COU. 214

1. — Kystes hydatiques du sterno-cléido-mastoïdien. 214
2. — Kystes hydatiques de la langue. 217

C. — TRONC. 217

1. — Kystes hydatiques des pectoraux 217

Pages

2. — Kystes hydatiques des intercostaux 227
3. — Kystes hydatiques du diaphragme. 228
4. — Kystes hydatiques des muscles de la paroi abdominale 232
5. — Kystes hydatiques du trapèze 237
6. — Kystes hydatiques des muscles épineux. 244
7 α. — Kystes hydatiques du grand dorsal 248
7 β. — Kystes hydatiques du grand dentelé. 250
8. — Kystes hydatiques des muscles dorsaux. 253
9. — Kystes hydatiques des muscles lombaires 261

D. — Membres supérieurs. 280

1. — Kystes hydatiques du deltoïde. 280
2. — Kystes hydatiques du biceps brachial 285
3. — Kystes hydatiques du brachial antérieur. 292
4. — Kystes hydatiques du triceps brachial. 294
5. — Kystes hydatiques des muscles de l'avant-bras. 296

E. — Membres inférieurs. 298

1. Kystes hydatiques du psoas iliaque. 298
2. — Kystes hydatiques du couturier. 302
3. — Kystes hydatiques du triceps crural. 302
4. — Kystes hydatiques des adducteurs 318
5. — Kystes hydatiques des fessiers 336
6. — Kystes hydatiques des muscles cruraux postérieurs. 349
7. — Kystes hydatiques musculaires de la cuisse sans siège précis. . . 353
8. — Kystes hydatiques du triceps sural 356

Index bibliographique. 359

APPENDICE

Kyste hydatique du muscle iliaque droit.

Obs. 127. (Inédite.) Cette observation nous est très obligeamment communiquée par M. le Dr Castex, chef de clinique chirurgicale de l'Hôtel-Dieu.

Madame X..., âgée d'une trentaine d'années, a remarqué, il y a dix-huit mois, une tumeur dans la fosse iliaque interne droite. M. le Prof. Richet consulté à cette époque, y constata une tumeur arrondie, immobile, très dure et admit avec le médecin traitant, qu'il pouvait bien s'agir d'un fibrome ou d'un lipome développé au voisinage de l'os iliaque.

M. Richet suit la malade, la voit une ou deux fois par mois. Il y a 3 mois environ, la tumeur s'accroît rapidement et vient se montrer dans la région lombaire, en même temps des douleurs vives apparaissent, ce qui détermine la malade à réclamer une opération.

Avant d'intervenir M. Richet avait pu constater et faire constater à ses élèves que la tumeur semblait mobile de haut en bas et de dehors en dedans.

Opération le 21 juin 1888. — La malade, d'une assez bonne constitution a eu de la diarrhée dans la nuit qui a précédé l'opération. Chloroformisation. Incision de 12 centim. environ sur la fosse iliaque, oblique en bas et en dedans, à deux travers de doigt environ de l'épine iliaque. Le bistouri traverse un pannicule épais, divise successivement les trois muscles de la paroi abdominale et arrive sur le péritoine. L'incision faite à ce dernier, issue de l'épiploon très adipeux ; on le refoule et on arrive sur une tumeur du volume d'un fort poing d'adulte, placée sur la fosse iliaque. Cette tumeur est fluctuante, sa surface est brillante et d'un blanc bleuâtre. Comme la fluctuation est manifeste, on fait une ponction exploratrice avec un petit trocart, il sort un liquide limpide comme de l'eau de roche. Le diagnostic de kyste hydatique s'impose. M. Richet procède alors à la suture de la partie superficielle du kyste avec la paroi abdominale ; il dispose une huitaine d'anses de catgut portées avec une aiguille courbe à travers les parois abdominales d'une part et celle du kyste d'autre part. Ces sutures, par leur réunion, forment une sorte de couronne, elles embrassent en cheminant de dehors en dedans : la peau, les plans musculaires, le péritoine et la paroi du kyste. Avant d'ouvrir ce dernier, M. Richet avait pris soin de mettre 4 points de suture au catgut sur la partie de l'incision péritonéale à travers laquelle faisait hernie l'épiploon, et de mettre quelques points de su-

ture au catgut indépendants sur les incisions musculaires de manière à faire plusieurs sutures étagées pour rendre plus résistantes les parois abdominales et plus difficile par conséquent l'éventration ultérieure. Il est bien entendu que les points de suture embrassant la peau étaient au crin de Florence. C'est à peine s'il avait fallu lier au catgut trois petites branches artérielles.

Les choses ainsi disposées M. Richet incise la paroi du kyste hydatique sur une longueur de 4 centim. environ : du liquide caractéristique en sort en plus grande abondance ; il place ensuite quelques points de suture complémentaires pour réunir intimement la paroi kystique à la paroi abdominale. Cette manœuvre a pour effet d'amener à la surface la tumeur qui d'abord était très profondément placée. Suture au crin de Florence des extrémités supérieure et inférieure de l'incision cutanée. Par l'ouverture de la paroi kystique on retire la Vésicule hydatique qui présentait à peu près le volume d'une vessie d'homme moyennement distendue. Le doigt introduit dans la cavité kystique constate qu'elle est un peu irrégulière dans sa forme et présente deux ou trois diverticules. On place un tube à drainage, en canon de fusil ; lavage au sublimé. Pansement superficiel à la gaze iodoformée ; plaque d'ouate et bandage de corps en flanelle.

Au début de l'opération ; alerte chloroformique, il fallut pratiquer la respiration artificielle.

La malade était très inquiète de son opération.

M. Richet fait particulièrement remarquer que, dans le principe la tumeur peu volumineuse était parfaitement fixe, mais que par la suite elle était devenue mobile. Il explique ce changement en disant : que le kyste était primitivement situé dans l'épaisseur du muscle iliaque, mais qu'en grandissant il avait peu à peu quitté le corps musculaire et s'était en quelque sorte énucléé. Il pense même que dans son rapide et considérable développement le kyste a rompu l'aponévrose d'enveloppe du muscle et que cette circonstance a eu pour effet de rendre plus saisissable la mobilité de la tumeur.

Si nous rapprochons ces dernières lignes de ce que nous avons exposé nous-même, au chapitre V de ce travail, à propos du développement des kystes hydatiques musculaires et de leur tendance à devenir superficiels, nous voyons que notre manière de voir est ici puissamment corroborée par l'opinion que vient d'émettre l'éminent professeur de clinique chirurgicale de l'Hôtel-Dieu.

C'est avec une légitime satisfaction, on le comprend du reste, que nous relevons cette conformité doctrinale.

IMPRIMERIE LEMALE ET Cie, HAVRE.